

## 흉부 외상 후 발생한 가성 폐낭종

—치혈 1례—

전 예 지\* · 한 동 기\* · 곽 영 태\*

—Abstract—

### Traumatic Pulmonary Pseudocyst

— A case report —

Ye Jee Jun M.D., Dong Gy Han M.D., Young Tae Kwak M.D.\*

Authors recently experienced a case of traumatic pulmonary pseudocyst in 4 year-old girl. Traumatic pulmonary cyst is a rare complication of blunt thoracic trauma, simulating surgical conditions such as lung abscess, localized empyema, or congenital bronchogenic cyst. Unless infection is supervened, surgery is not indicated because of its spontaneous regression.

In this article, authors present the case and review the traumatic pulmonary pseudocyst with related articles.

함께 보고하는 바이다.

## 서 론 증 례

흉부 외상후 발생되는 외상성 가성폐낭종은 매우 드문 병변으로 발생빈도는 알려져 있지 않지만, 탄력도가 높은 흉곽과 다치기 쉬운 폐실질 조직을 가진 어린이나 젊은 연령층에서 호발된다. 진단은 흉부 X-선 사진으로 가능하며 자연 치유 경과를 가지면서 후유증을 남기지 않는 병변으로 알려져 있다. 따라서 흉부 손상 후 발생할 수 있는 폐농양이나 농흉등의 수술이나 처치를 필요로 하는 공동성 병변 질환과 감별한다면 불필요한 처치를 피할 수 있을 것으로 기대된다.

인제 대학 부속 상계 백병원 흉부외과학교실에서는 4세 여아에서 발생된 외상성 가성 폐낭종 1례에 대하여 보존적 치료 만으로 좋은 경과를 얻어 문헌 고찰과

환자는 4세 여아로서 소형 버스 앞을 지나다가 미리 출발한 버스의 앞바퀴에 의해 우측 흉부, 안면부의 압박 손상 및 팔과상을 받아 호흡 곤란을 주소로 본원 응급실에 내원하였다.

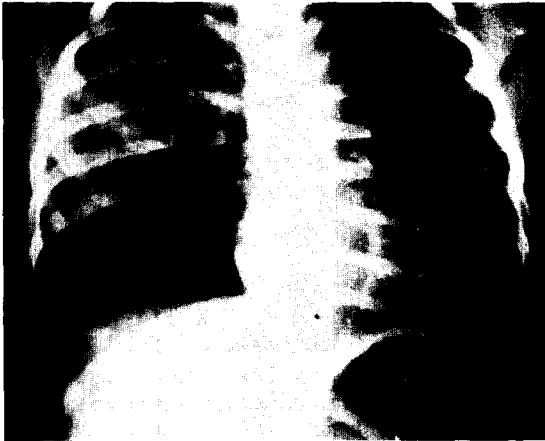
내원 당시 혈압 90/60mmHg, 분당 맥방수 120회, 분당 호흡수 28회였다. 우측 두정부를 중심으로 안면 찰과상이 심했고 양측 이륜(auricle)에 심한 자상으로 연골 부위가 노출되어 있었다.

우측 견갑부, 삼각근 부위와 우측면 흉부에서도 찰과상과 반상 출혈이 보였다. 우측 흉부에선 호흡음이 청진되지 않았고 탁진상 공명되었으나 좌측 흉부는 정상이었다.

복부는 팽만되어 있었으나 간비대와 압통은 없었다. 응급으로 확인한 흉부 X-선 사진(Fig. 1)에는 우측 혈기흉 및 폐좌상 소견이 있고 우측 쇄골골절이 있었으

\*인제대학 부속 상계백병원 흉부외과학교실

\*Department of Thoracic and Cardiovascular Surgery, Sanggye Paik Hospital, Inje University  
1990년 11월 29일 접수



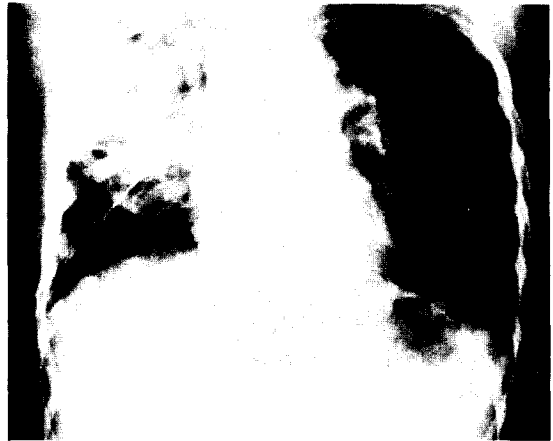
**Fig. 1.** Chest AP view on admission showed hemopneumothorax and lung contusion in right hemithorax.

며 위가 공기로 인해 팽만되어 있었다. 응급 검사 및 동맥혈 가스 분석 검사 결과를 기다리며 폐쇄적 흉관 삽입술을 우측 제 7 늑골간 전액와선 상에 실시하여 흉관을 통해 약 100cc의 공기와 피를 배액하였다.

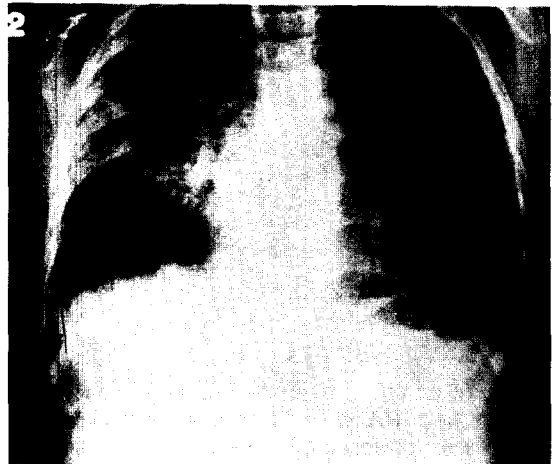
응급 검사 소견은 혈색소 12.4gm/dl, 헤마토크리트 36%, 백혈구수 2400개/mm<sup>3</sup>, s-GOT/GTP 797U/510 U, Na<sup>+</sup> 133mEq/l, K<sup>+</sup> 3.2 mEq/l, Cl<sup>-</sup> 106 mEq/l 였으며 BUN, Creatinine치와 소변 검사는 정상이었다. 동맥혈 가스 분석 검사상 pH 7.37, PaCO<sub>2</sub> 39.6 mmHg, 산소 포화도 90.8%였다.

일반외과적 평가 및 성형외과적 처치 후 항생제를 투여하고 병실로 옮겼다. 흉관을 통해서 공기 누출이나 출혈 소견은 없었지만 계속 우측 호흡음이 감소되어 들렸고 수상후 2일째부터는 폐좌상 부위에 공동성 변형 소견이 생기기 시작했다 (Fig. 2). 심호흡과 기침을 통해 배출된 객담에는 약간의 혈흔이 있었고 균 검사상 정상이었다.

X-선 사진 소견으로 폐농양이나 국소성 농흉, 기관지 손상을 의심하였지만 전신 상태가 양호하였고 흉관을 통한 공기 누출이나 염증 소견이 보이지 않아 수상후 6일째 흉관을 제거하였다(Fig. 3). 그 후 X-선 상 변화가 없어 병변의 정확한 위치 및 감별을 위해 수상후 12일째 흉부전산화 단층 촬영을 실시하였다 (Fig 4). 수면 현상을 보이는 낭종이 다발성으로 폐 경화 (consolidation)와 같이 발견되면서 큰 기관지와 교통 부위는 나타나지 않았다. 전산화 단층 촬영 후 외상성 가성 폐낭종으로 진단하고 대증적 요법을 지속했다.



**Fig. 2.** Chest AP view 4 days after trauma showed multiple air space within consolidation on right upper and middle lung field.



**Fig. 3.** Chest PA view 6 days after trauma showed multiple air space within consolidation and multiple air-fluid level.



**Fig. 4.** CT scan of chest 12 days after trauma showed multiple air-fluid level within consolidation of right upper lobe.

처음에 약간 보이던 혈흔을 가진 객담은 수상후 6일부터는 우유빛의 냄새가 없는 점액성 가래였는데, 점차 양이 많아져 하루 100cc까지도 나오다가 수상후 14일부터는 거의 나오지 않게 되었으며 이것은 수상후 14일의 사진 (Fig. 5)과 수상후 30일의 사진(Fig. 6)과 같이 병변이 감소하는 소견과 일치하였다. 수상후 4주에 흉부 전산화 단층 촬영(Fig. 7)을 실시하여 고형성분(solid component)으로 대치된 낭종과 폐 경화의 수와 크기가 줄어든 것을 확인하였다. 환자는 수상후 30일에 퇴원하였으며 외래 추적 검사중이나 전신 상태는 양호하다(Fig. 8).

## 고 찰

외상성 가성 폐낭종(traumatic pulmonary pseu-

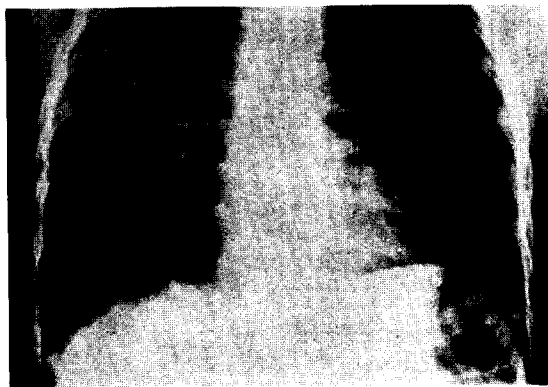


Fig. 5. Chest PA view 14 days after trauma showed disappeared air-fluid level and decreased size of consolidation.

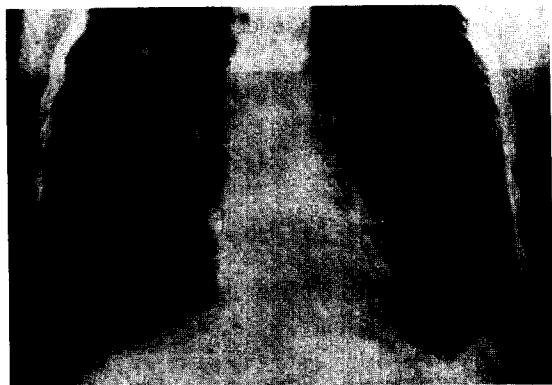

Fig. 6. Chest PA view at discharge(30 days after trauma)showed significantly decreased number and size of consolidation with air-fluid level.

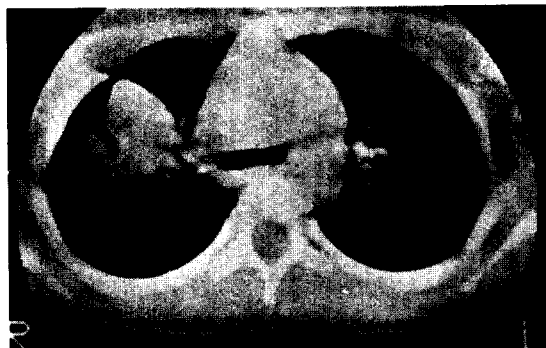


Fig. 7. CT scan of chest 4 weeks after trauma showed showed significantly decreased number and size of consolidation with air-fluid level.



Fig. 8. Chest PA view 10 weeks after trauma showed smaller size of consolidation and no air fluid level.

docyst)은 흉부외상후 발생하는 매우 드문 질환으로서 cavitary pulmonary lesion, pseudocystic hematoma, pneumatocele, traumatic lung cyst등으로 불리우며 공동내 상피 세포가 없다는 점에서 기존의 낭종과는 다르다<sup>1)</sup>. 거의 모든 예에서 비관통성 흉부 둔상으로 발생되며 늑갈 골절, 기흉, 혈흉 등의 외상 소견과 같이 동반될 수 있으나 다른 외상 소견 없이도 생길 수 있다. 흉부 외상 후의 발생빈도는 보고된 예가 없으며 주로 어린이와 젊은 층에서 많은데 Sorsdahl등<sup>2)</sup>은 85%, Ganske등은<sup>3)</sup>88%의 외상성 가성 낭종이 30세 미만에서 발생 한다고 보고하였다. 이들 연령군에서는 흉부 골격의 탄력성이 외상에 의한 압력을 그대로 흉곽 내로 전달한다는<sup>2,4)</sup> 점과 폐실질이 연약해서 찢어지기 쉽다는 것<sup>5,6)</sup> 외상 발생 빈도 수가 높은 연령군이라는 이유로 설명하고 있다<sup>2)</sup>. 대개의 저자

들이 폐실질이 찢어진 부위가 가성 낭종으로 변하는 데는 동의하나 흉곽에서 폐실질로 손상이 전달되는 기전은 여러가지로 설명하고 있다.<sup>1,8)</sup>

흉부 외상의 힘으로 흉부 압박이 초래되어 흉곽 내 압력 상승을 유도하고 이로 인해 폐가 파열된다는 설에는 일부 기도의 차단이 동시에 진행되어야 한다. 즉 흉곽내 압력이 갑자기 상승 되더라도 작은 기관지내의 공기 압력을 빠른 시간 내에 외부로 전달한다면 압력은 상쇄될 수 있다. 따라서 말초부 구역 기관지를 차단할 수 있는 폐압축이나 후두개의 닫힘 등이 동반되어야 폐 일부분에서 소기관지나 폐의 파열이 생긴다고 한다.<sup>3,5,7)</sup>

또한 흉부 외상의 충격파가 폐의 탄력성보다 커지면 폐가 파열될 수 있다고 한다.<sup>3,5,7)</sup>. 즉 외상 직후 흉곽 내 압력 상승으로 압축되었던 폐조직은 곧이어 흉부 반응으로 생기는 흉곽 내 음압의 상승에 의해 팽창되게 되는데 이 때 파열이 초래된다고 한다<sup>3)</sup>. 이 사실은 Beumer<sup>9)</sup> 등이 발표한 폐구역 절제술 후 늑막강에 적용한 압력이 40-100 cmH<sub>2</sub>O 시에 4.7%에서, 8-10 cmH<sub>2</sub>O 시 0.9%에서 폐공동성 병변이 초래 되었다는 것은 흉곽내 음압이 공동 형성에 영향을 준다는 사실로 뒷받침된다.

이렇게 생긴 손상 부위는 주위 조직의 원심력이나 가성 낭종 내의 양압<sup>1)</sup>, 흉곽내 음압<sup>5)</sup>에 의해 둥근 모양으로 커지게 된다. 가성 낭종은 기도와의 연결이 존재하나 폐실질 내 혈종은 기도와의 연결이 없으며 가성 낭종 내에 삼출액이 고이거나 주위 모세 혈관의 파열에 의해 피가 고이게 되면 수면 현상이 보이지만<sup>1,4,6)</sup> 가성 낭종 내에 공기만 보일 수도 있다<sup>3)</sup>.

가성 낭종의 특징적인 증상이나 이학적 소견은 없는데<sup>3,6)</sup> 주증상으로는 혈담, 흉통, 기침, 심하면 호흡 곤란 등을 보이며, 약간의 발열과 백혈구 증가 현상이 초래될 수 있는데 이것은 주로 손상된 폐와 고였던 혈전이 용해 흡수되며 생기는 것으로<sup>3,4)</sup> 감염의 진행과 감별되어야 한다.

확진은 단순 흉부 X-선 촬영으로 가능하며 외상 후 수 시간 이내에서 몇일 경과 후에도 발생하는 외상성 가성 낭종의 빠른 진단과 기타 질환과의 감별에는 흉부 전산화 단층 촬영이 도움이 된다<sup>1,4)</sup>. X-선 소견 상 공동이 한 개일 수도 있지만 대개가 다발성<sup>2,7)</sup>이며 크기가 작은 것에서 매우 큰 것까지 다양하다. 처음에는 폐음영이 지저분하다가 폐 경화를 보이면서 동공 같이

나타난다.

감별을 요하는 질환으로는 낭종성 질환 또는 공동을 형성하는 병변으로 폐농양, 국소성 농흉, 선천성 폐낭종, 결핵성 공동, 폐격리증, 폐좌상, 폐염후 발생한 기낭(pneumatocele)등이 있다.<sup>3,4,7)</sup> 감별점으로는 가성 낭종의 위치가 폐좌상 부위 근처 또는 좌상 부위내에서 발생한다는 점과 가성 낭종의 크기 형태 두께가 짧은 기간 동안에 변할수 있다는 사실이 도움이 되며, 정확한 병력 조사 및 가능하다면 이전에 촬영한 흉부 X-선 사진 등을 조사 비교하는 것이 중요하겠<sup>3)</sup>. 저자의 예에서도 처음엔 가성 낭종을 생각하지 못했고 혈기흉에 대한 폐쇄식 흉관 삽입에서도 해결하지 못한 국소성 다발성 농흉이나 사고 당시에 위내용물의 흡입에 의한 폐농양으로 생각하였지만 환자의 전신 상태가 매우 양호하면서 말초 혈액 검사상 백혈구수가 정상이었고 발열이나 호흡 곤란은 전혀 없었다. 계속 대증적 치료와 더불어 세심한 관찰을 기울이던 경과 중에 흉부 X-선 사진상 공동을 형성한 부위의 크기가 변화가 없어 실시한 흉부 전산화 단층 촬영 후 외상성 가성 낭종으로 진단하였다.

치료는 대부분 대증적 치료가 적용되나 감염의 합병시 수술이 요구되기도 한다<sup>1,3,6)</sup>. 가성 낭종에는 상피 세포가 없기 때문에 대부분의 가성 낭종은 크기가 줄어들어 후유증을 남기지 않고 사라지는데, 경과 시간은 여러 저자들의 예로 보아 7일-4달<sup>1,3,5,7)</sup> 까지 다양하다. 그런데 크기가 큰 낭종이 작은 낭종 보다 빨리 사라지는 것으로 미루어 보아 낭종이 흡수되기보다는 수축(collapse)되는 것 같다고 한다<sup>7)</sup>. 대증적 요법으로는 기침으로 가성 낭종의 내용물을 배출시키는 물리 치료가 제시되고 있고 항생제의 사용이나 기관지 내시경을 통한 흡인은 치료기간을 단축시켜주지 않기 때문에 권장되진 않는다<sup>8)</sup>. 만일 호흡 곤란이 있게 되면 mask를 이용하여 PEEP assisted respiration을 적용하지만 심하면 기관내 삽관으로 인공 호흡기를 연결하기도 한다.

외과적 처치의 적응증으로는 감염이 합병된 경우와 가성 낭종의 크기가 줄지 않으면서 오히려 폐의 가스 교환 방해로 호흡 곤란이 심해질 경우이다<sup>3,4)</sup>. 수술 방법으로는 가성 낭종의 천공술과 폐엽 절제술이 있고 경피적 또는 흉관을 통한 흡입배액(suction drainage)도 가능하다고 한다. 저자의 예에서는 효과적인 물리 치료로 가성 낭종내의 내용물을 잘 배출할 수 있

으며 항생제의 투여를 병행하였다.

## 결 론

흉부 외과 외상 후에 드물게 발생하는 폐가성 낭종은 공동을 형성하는 질환과 감별을 요하며, 확진시 단순한 대중적 치료와 관찰만으로도 치유될 수 있어 불필요한 수술 등을 피할 수 있다.

저자들은 4세 여아에서 발생한 외상성 가성 낭종 1례를 경험하여 문헌 고찰과 함께 보고하는 바이다.

## REFERENCES

1. Kato R, Horinouchi H ; *Traumatic pulmonary pseudocyst. Journal of Thoracic & Cardiovascular Surgery, 97 : 309 - 12 1989*
2. Stulz P, Schmitt HE, Hasse J, Gradel E ; *Traumatic pulmonary pseudocysts and paramediastinal air cyst : two rare complication of blunt chest trauma. Journal of Trauma, 24 : 850 - 3 1984*
3. Blane CE, White SJ, Wesley JR, Coran AG ; *Immediate traumatic pulmonary pseudocyst formation in children. Surgery 90 : 872 - 5 1981*
4. Gansske JG, Dennis DL, Vanderveer JB ; *Traumatic lung cyst : Case report and case review. Journal of Trauma, 21 : 493 - 6 1981*
5. Santos GH, Mahendra T ; *Traumatic pulmonary pseudocysts. Annals of Thoracic Surgery, 27 : 359 - 62 1979*
6. Fagan CJ ; *Traumatic lung cyst. AJR, 97 : 186 - 94 1966*
7. Sorsdahl OA, Powell JW ; *Cavitary pulmonary lesions following non-penetrating chest trauma in children. AJR, 95 118 - 42 1965*
8. Greening R, Keynette A, Hodes PJ ; *Unusual pulmonary changes secondary to chest trauma. AJR, 77 1059 - 65 1957*
9. Beumer Hm, Mellema TL ; *Excavated hematomas after pulmonary segmental resection. Dis Chest, 37 163 - 7 1960*