

## 심실중격결손과 폐동맥유출로 협착을 동반한 교정형 대혈관전위증의 해부학적 교정수술

박계현\* · 이정렬\* · 김용진\* · 노준량\* · 서경필\*

—Abstract—

### Modified Anatomic Repair of Corrected Transposition of the Great Arteries with Ventricular Septal Defect and Pulmonary Outflow Obstruction

Kyeh Hyeon Park, M.D., Jeong Ryul Lee, M.D., Yong Jin Kim, M.D.,  
Joon Ryang Rho, M.D., Kyung Phill Suh, M.D.\*

A modified procedure for the operative management of the corrected transposition of the great arteries with ventricular septal defect and pulmonary stenosis or atresia was performed in 4 patients. (age : 18 months--9 years). The operation consists of a venous switch procedure(Senning), intraventricular baffling directing the blood flow from the morphologic left ventricle into the aorta via ventricular septal defect through the right ventriculotomy, and insertion of valved conduit between the morphologic right ventricle and the pulmonary artery.

All the four patients had large non-restrictive ventricular septal defects and no evidence of significant mitral valve regurgitation. Both ventricles were well-developed. Three cases had pulmonary atresia, and the remainder had severe subpulmonic stenosis.

Postoperatively, all patients showed no findings of systemic or pulmonary venous obstruction with normal sinus rhythm. One patient died of sepsis due to infection by Methicillin-resistant *S. aureus* on the thirteenth postoperative day. Follow-up is done on the survivors, and all of them are doing well with regular sinus rhythm, with their functional class I or II at 2 to 8 months after the operation.

## 서 론

교정형 대혈관 전위증은 비교적 드문 심장기형으로서 반 이상의 경우에서 심실중격결손과 폐동맥 유출로 협착을 동반한다<sup>1,2)</sup>. 본 서울대학교 의과대학 흉부외과학교실에서는 이들 조합을 가진 4례의 환자에서 심

방과 심실 양 단계의 전위술을 시행하는 해부학적 교정수술을 시행하여 만족스러운 단기 결과를 얻었기에 문헌 고찰과 함께 보고하는 바이다.

## 증 례

### I. 환자 및 수술전 상태

4명의 환자에서 이 방법을 적용하여 수술하였다. 남아가 3명, 여아가 1명이었고 연령은 각각 18개월, 5세,

\*서울대학교 의과대학 흉부외과학교실

\*Department of Thoracic and Cardiovascular Surgery,  
Seoul National University Hospital

7세, 9세였다(표 1). 세 명의 환자는 진단이 교정형 대혈관 전위증에 폐동맥 폐쇄 및 심실중격결손이 동반된 경우였고 나머지 1례는 심실전위가 동반된 양대동맥우심실 기시증 환자였다. 이 환자 역시 심실중격결손과 폐동맥하혈관을 동반하고 있었다(그림 1). 전자 3례 중 2례는 심방의 situs가 solitus였고(S,L,L) 1례는 inversus(I,D,D)였으며 양대동맥우심실기시증 환자는(S,L,D)형으로 Criss-cross형 심장기형의 한 경우라 할 수 있다. 이들 모두 심방중격결손이나 동맥관을 가지고 있었고 두 번째 증례는 좌주 폐동맥의 발달이

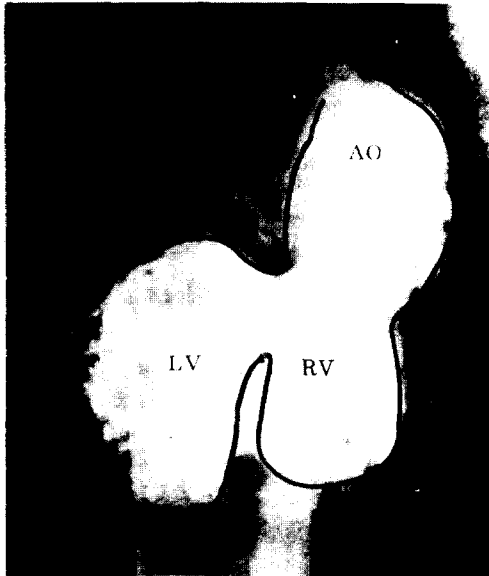


Fig. 1. Preoperative ventriculogram of case II

매우 부진한 상태였다. 이 환자를 제외한 나머지 세 환자는 이전에 고전적 혹은 변형 Blalock-Taussig 단락술을 시행받은 과거력이 있었다. 술전 심도자 검사상 모든 예에서 좌우 심방의 압력은 정상으로서 심실이나 방실판막의 부전이 없음을 말하여 주고 있었고 좌우 심실의 발달 상태는 양호하였다.

## II. 수술 방법

개흉술후 자가 심낭을 절제하여 0.625% glutaraldehyde 용액에 20분간 고정후 baffle로 사용하였다. 대동맥 및 상하대정맥을 직접 삼관하고 동맥관과 기존의 체-폐동맥간 단락을 절찰한 후 체외순환을 시작하였다(그림 2-1). 25°C내외로 체온을 낮추었고 혈액심정지액을 사용하여 심정지를 유도하였다. 대동맥 차단하에서 우선 Senning형의 정맥 환류계 전위술과 심실중격 결손의 baffling을 시행하였고 심실내 해부학적 형태가 복잡하였던 네번째 예에서는 체온을 17도까지 낮춘후 55분간 체외순환정지하에서 수술을 진행하였다. 정맥환류계 전위를 위해서는 우선 심방중격에서 3cm의 기리를 두고 종축으로 우심방을 절개한후 심방중격결손을 앞쪽에서 절개하여 이를 자가심낭절편과 함께 폐정맥 개구부 주위에 봉합하였다(그림 2-2). 그 후에 절개되어있는 우심방의 뒷쪽 부위를 상하대정맥 개구부 주위와 심방중격 절개부에 봉합함으로써 체정맥이 형태학적 삼점판으로 환류되도록 하였다(그림 2-3). 마지막으로 좌심방에 절개를 하여 이를 Gore-Tex 절편에 연결하여 우심방에 봉합함으

Table 1. Preoperative status of the patients

Case No.	Sex / Age	Diagnosis	Associated defects	Previous operations
I	M / 5years	Corr. TGA(I,D,D) Pulm. atresia VSD	PDA	Lt. mod. B-T shunt
II	F / 18months	Corr. TGA(S,L,L) Pulm. atresia VSD	PDA LPA hypoplasia	none
III	M / 9years	Corr. TGA(S,L,L) Pulm. atresia VSD	PDA ASD MAPCA*	Rt. B-T shunt
IV	M / 7years	DORV+vent. inversion (S,L,D) Combined PS VSD	ASD	Lt. mod. B-T shunt(5mm) RT. mod. B-T shunt(6mm)

\*Diagnosed at the second postoperative day

**Table 2.** Method of RVOT reconstruction

Case No.	Method of RVOT reconstruction	anticoagulation
I	woven Dacron graft (20mm) CarboMedics valve (16mm)	persantin
II	Woven Dacron graft (18mm) Bovine pericardial trileaflet valve	-
III	Woven Dacron graft (22mm) CarboMedics valve (18mm)	coumadin, ASA, persantin
IV	Gore-Tex patch widening	-

로써 체정맥이 승모관으로 환류되도록 하였다(그림 2-4).

다음 우심실을 절개하여 난원형의 Dacron patch를 넓게 만들어서 심실중격결손과 대동맥 입구를 연결하였다. 봉합에는 interrupted suture를 사용하였고 수술후의 누출을 방지하기 위해 여러군데에 재봉합을 하였다(그림 2-5). 술전 심에코나 심조영술에서 분 바와 같이 심실중격결손의 크기가 커서 심실중격의 일부를 절제하지 않아도 좌심실유출로 협착의 염려는 없었으나 네번째 증례에서는 삼첨판의 건색들이 심실중격

의 경계에 붙어 있어서 baffling후 약간의 삼첨판 폐쇄부전을 초래하리라 염려 되었다. 여기서 대동맥 차단을 풀고 우심실 유출로를 성형하였다(표 2). 네번째 예에서는 patch widening으로 족하였고 나머지 예에서는 valved conduit를 삽입하는 Rastelli 술식을 시행하였다(그림 2-6). 두 경우에는 CarboMedics 대동맥 판막을 사용하였고 체구가 작아 인조판막의 치지가 어려웠던 두번째 증례에서는 Dacron graft에 직접 우심낭을 봉합하여 판막을 만들었다.

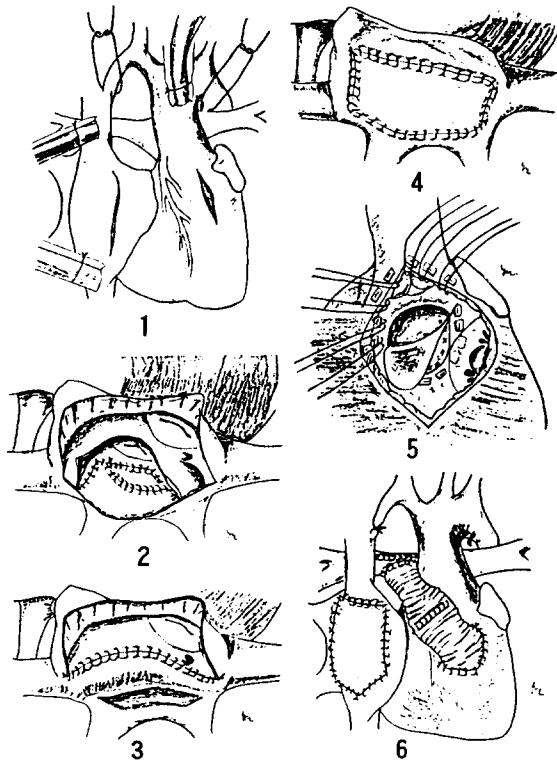
세번째 환자는 술후 폐부종이 진행되어 이틀째 대동맥 조영술을 시행한 결과 직경 5mm의 대동맥-폐동맥간 부형 동맥이 발견되어 좌측 개흉술을 통해 길찰하였다.

### III. 결 과

첫번째 환자가 술후 13일째 Methicillin 내성 포도상구균에 의한 종격동염에 속발한 패혈증으로 사망하였고 다른 환자는 생존하였다. 술후 네 환자 모두에서 심에코와 심도자술을 시행하여 대동맥 유출로와 정맥 환류계에 협착이 없음을 확인하였다(그림 3,4). 한 예에서 경도의 잔류 폐동맥 협착이 발견되었고 두 예에서 경도의 방실판막 폐쇄부전을 발견하였다. 동맥혈 산소분압은 네 환자 모두에서 크게 호전되었고 생존한 3례는 각각 virus성 간염, 늑막 삼출, 유미홍 등의 합병증 치료후 퇴원하였다(표 3). 이들은 현재까지 2개월에서 8개월간 외래 추적중이며 모두 functional class I 혹은 II로 만족스러운 경과를 보이고 있다.

### 고 찰

심실중격결손과 폐동맥 협착 혹은 폐쇄를 동반한 교정형 대혈관 전위증의 교정수술로는 그동안 여러 방법



**Fig. 2.** Operative Procedures

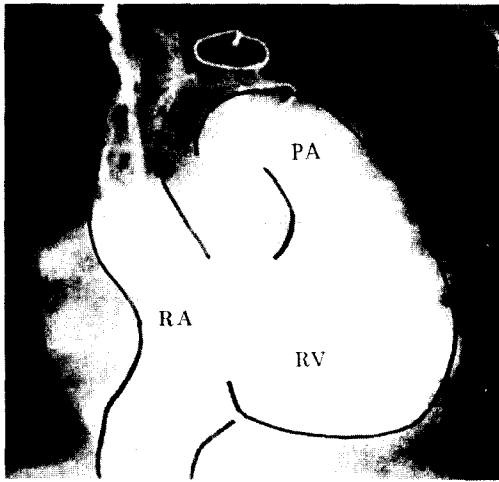


Fig. 3. Postoperative angiogram of case I

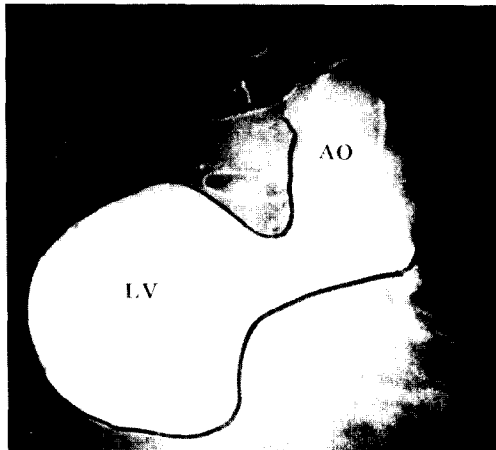


Fig. 4. Postoperative angiogram of case II

이 발표되어 왔으나 이들은 크게 나누어 심실중격결손의 봉합을 위 심절개 부위와 폐동맥유출로의 성형방법들에서 차이가 나는 것일뿐 형태학적 우심실을 체순환을 위한 심실로 사용하는 데에는 차이가 없었다<sup>3,4,5</sup>). 본 교실에서도 1978년부터 1989년까지 총 38예의 교정형 대혈관 전위증 환자를 수술하였고 이 중 22례가 심실중격결손과 폐동맥 유출로 협착을 동반하고 있었던 바 전통적인 방법으로 교정술을 시행하여 비교적 만족스러운 결과를 얻어왔다<sup>6</sup>). 그러나 교정형 대혈관 전위증 환자들의 장기 추적 과정에서 우심실부전이 생기는 예들이 보고되고<sup>7</sup>) Senning이나 Mustard 술식을 시행 받은 대혈관 전위증 환자에서 우심실 부전이 진행되는 예들을<sup>8</sup>) 본 교실에서도 경험하게 됨에 따라 Ilbawi 등이 제안한 방법을<sup>9</sup>) 고려하게 된 것이다.

이 방법의 장점으로는 첫째 해부학적 좌심실을 체순환계에 포함시키므로써 만기의 심실부전을 막을 수 있다는 것이다. 둘째, 형태학적 삼첨판을 체순환계의 방실판막으로 사용하지 않는다는 것도 장점이 되겠다. 교정형 대혈관 전위증에 삼첨판의 폐쇄부전이 잘 동반된다는 것은 잘 알려진 사실로써 그 빈도는 30-50%로 보고되고 있으며<sup>1,10</sup>), Allwork 등은 91%에서 삼첨판이 비정상적인 해부학적 구조를 갖는다 하였다<sup>2</sup>). 따라서 삼첨판을 피하는 것은 향후의 판막의 폐쇄부전과 이에 의한 체심실의 기능부전을 예방하므로써 장기 성적 향상에 중요한 요소가 된다. 실제 Hwang 등은 교정형 대혈관 전위증 환자의 예후에 삼첨판막의 부전여부가 중요하다 하였다<sup>10</sup>).

Table 3. Postoperative status

Case No.	I	II	III	IV
ICU stay	13 dyas	8 days	7 days	23 days
Complications	mediastinitis →death	viral hepatitis	pleural effusion	chylothorax
PaO <sub>2</sub> (room air)				
Preop.	35mmHg	28mmHg	55mmHg	49mmHg
Postop.	72	74	78	75
Rhythm	sinus	sinus	sinus	sinus
PS	-	-	-	-
Subaortic obstrucion	-	-	-	-
Venous obstruction	-	-	-	-
AV valve regurgitation (Rt /Lt)	- / -	Gr I / II	- / -	Gr II / I
N.Y.H.A. functional class	-	I	I	II
Follow-up period	-	7 months	2 months	8 months

또 다른 장점으로서는 해부학적 우심실을 통해 수술을 하므로 방실전도계의 손상을 피할수 있다는 것이다. 전통적인 방법으로의 교정시 교정형 대혈관 전위증의 수술후에 방실차단의 발생빈도는 통상 10% 전후로 알려져 있고 이는 본 교실의 성적과도 일치하는 바이다<sup>6)</sup>. 그러나 새로 사용된 방법에서는 심방전위술 시행시 비정상적인 위치에 있는 방실결절의 손상에만 주의한다면 심실중격결손의 봉합은 비교적 안전하게 진행할 수 있겠다.

이 방법의 단점이라면 Mustard나 Senning술식을 포함하므로써 상심실성 부정맥이나 정맥환류계의 협착을 초래할 수 있다는 점이며 특히 교정형 대혈관 전위증에서의 심방이 크기가 작고 뒷 쪽으로 전위되어 있다는 점을 감안하면 후자의 가능성이 높은 것은 사실이라 하겠다. 그러나 본 교실에서의 경험처럼 Senning술식 시행시 환자의 자가심방조직외에도 심낭이나 인조물질을 사용하여 심방용적을 충분히 넓게 성형한다면 이 위험은 어느정도 감소될 수 있으리라 생각된다. 또 Ilbawi의 주장처럼<sup>9)</sup> 술후의 심실부전이 없고 심방에서의 협착이 없다면 심방의 팽창에 따르는 부정맥의 빈도도 줄일 수 있을 것이다.

그 밖에도 술후 대동맥 유출로의 협착이 생기지 않도록 하는 것이 중요한데 이는 1) 심실중격결손이 작은 경우, 2) baffling이 좁게 된 경우, 3) 삼첨판에 의한 협착, 4) 대동맥하 conus가 길어서 tunnel형 협착을 초래하는 경우 등이 있다. 그러나 본 증례에서도 보았듯이 이런 환자들의 심실중격결손은 대개 크기가 커서 협착을 초래하지 않는것이 보통이고 크기가 작은 경우에도 결손의 후방 하부 경계를 일부 절제하여 비교적 안전하게 확장이 가능하다. 또한 대동맥하 conus도 대개는 길이가 짧아서 협착을 초래할 만큼 되지 못하는 것이 보통이고 삼첨판에 의한 협착도 거의 없다는 것이 Ilbawi등의 주장이다<sup>9)</sup>.

본 교실의 경험은 소수의 환자에서 얻어진 단기성적이므로 아직 심방과 심실에서의 이중전위술을 절대우선의 방법으로 단정하는 것은 이르다 하겠다. 그러나 위에서 언급한 여러 장점과 더불어 단기 성적이 양호한 만큼 폐동맥 유출로 협착과 심실중격결손을 동반한 교정형 대혈관 전위증의 교정에 지속적으로 적용할 가치가 있다고 판단이 되며 이 방법의 이론적 장점들은 향후 장기 성적과 추적 결과가 나오므로써 증명되리라 기대하고 있다. 특히 삼첨판의 폐쇄부전이나 형

태학적 우심실의 부전이 진행되어 있는 환자들에서는 이 방법이 우선적으로 고려되어야 한다고 사료된다.

## REFERENCES

1. Metcalfe J, Somerville J : *Surgical repair of lesions associated with corrected transposition, late result. Br Heart J* 50 : 476, 1983
2. Allwork SP, Bentall HH, et al : *Congenitally corrected transposition of great arteries. Am J Cardiol* 38 : 910, 1976
3. McGrath L, Kirklin JW, Blackstone EJ, Pacifico L, Kirklin JK, Barger LM : *Death and other events after cardiac repair in discordant atrioventricular connection. J Thorac Cardiovasc Surg* 90 : 711, 1985
4. DeLeval MR, Bastos P, Stark J, Taylor JN, Macartney FJ, Anderson RH : *Surgical technique to reduce the risks of heart block following closure of ventricular septal defect in atrioventricular discordance. J Thorac Cardiovasc Surg* 78 : 515, 1979
5. Russo P, Danielson G, Driscoll D : *Transaortic closure of ventricular septal defect in patients with corrected transposition with pulmonary stenosis or atresia. Circulation* 76(III) : 88, 1987
6. 김성호, 김웅중, 김용진, 노준량, 서경필 : 교정형 대혈관 전위증에 동반된 심장기형의 수술 성적에 대한 보고. *대한흉부외과학회지* 23 : 16, 1990
7. Bonfils-Roberts E, Guller B, McGoon DC, Danielson GK : *Corrected transposition, surgical treatment of associated anomalies. Ann Thorac Surg* 17 : 200, 1974
8. Graham TP, Parrish MD, Boncek RJ, et al : *Assessment of ventricular size and function in congenitally corrected transposition of the great arteries. Am J Cardiol* 51 : 244, 1983
9. Ilbawi MN, DeLeon SY, et al : *An alternative approach to the surgical management of physiologically corrected transposition with ventricular septal defect and pulmonary stenosis or atresia. J Thorac Cardiovasc Surg* 100 : 410, 1990
10. Hwang S, Bowman F, et al : *Surgical repair of congenitally corrected transposition of the great arteries; Results and follow-up. Am J Cardiol* 50 : 781, 1982