大韓獸醫學會誌 (1991) 第31卷 第4號
Korean J Vet Res (1991) 31(4) : 367~379

항산화제가 bleomycin에 의해서 유발되는 랫트 폐장병변에 미치는 영향에 관한 연구

이 준 섭·김 대 중·윤 여 성*
서울대학교 수의과대학·강원대학교 수의학과*
(1991. 8. 접수)

The effect of antioxidant on pulmonary lesions induced by bleomycin in rats

Joon-sup Lee, Dae-joong Kim, Yeo-sung Yoon*
College of Veterinary Medicine, Seoul National University
*Department of Veterinary Medicine, Kangweon National University**
(Received Aug, 1991)

Abstract: The purpose of this study was to investigate the effect of antioxidants (vitamin E, selenium, and coenzyme Q_{10}) on the bleomycin-induced pulmonary lesions in male rats. Sprague-Dawley male rats were divided into 4 treatment groups (T_1, T_2, T_3, T_4) and 4 control groups (C_1, C_1, C_3, C_4). The treatment groups of rats were given a single intratracheal dose of bleomycin (1.5 units/rat) and control groups of rats were given a single intratracheal dose of normal saline (0.15ml/rat). The rats in the T_1 group and C_1 group were dosed with normal saline (0.5ml/kg/day), the rats in the T_2 group and C_2 group were dosed with vitamin E (50mg/kg/day), the rats in the T_3 group and C_3 group were dosed with sodium selenite (3mg/kg/day) and the rats in the T_4 group and C_4 group were dosed with coenzyme Q_{10} (2.5 mg/kg/day) intraperitoneally for 7 days or 14 days, respectively. Animals were killed at 7th and 14th day after dosing with bleomycin or saline.

The results obtained were as follows:

1. Lung wet weight of treatment groups of rats was increased significantly while body weight gain of them was decreased significantly in comparison with that of control groups of rats ($p<0.01$).
2. The ratio(%) of lung wet weight to final body weight of treatment groups of rats was increased significantly in comparison with that of control groups of rats ($p<0.01$).
3. The main histopathological findings of lungs observed in rats at 7th day after dosing with bleomycin were proliferation of the type Ⅱ alveolar epithelial cells and fibroblasts, increased invading of macrophages into lesions, round cell infiltration and perivascular edema.
4. Lung fibrous tissues were markedly increased in rats observed at 14th day after dosing with bleomycin.
5. Pulmonary lesions observed in rats dosed with bleomycin and antioxidants(vitamin E, selenium, coenzyme Q_{10}) were not significantly different from those of rats given bleomycin alone.

Key words: Bleomycin, pulmonary lesion, vitamin E, selenium, coenzyme Q_{10}

이 논문은 1989년도 문교부 학술연구 조성비에 의한 자유공모과제로 선정되어 연구되었음.

서 론

폐장에 손상을 입히고 폐장섬유화를 일으키는 약물로는 bleomycin[1~4], paraquat[5~8], cyclophosphamide[9~10], butylated hydroxytoluene[11~13], asbestos[14], busulfan[15] 등이 있다. 이중에서 bleomycin은 Umezawa[63] 등에 의해서 개발된 일종의 항암제로서 편평상피암종, 임파종, 고환종양 치료에 쓰이는 항생제로 조혈기능억제와 면역억제기능이 별로 없는 약품으로 알려졌다.[16~21] 그러나 이와같은 치료제를 투여받은 일부환자의 폐장에서 염증을 일으키고 폐장섬유화를 유발시켰다[22]는 사실이 알려진 이후로 bleomycin이 각종 실험동물의 폐장에서도 병변을 유발시킨다는 것을 확인하게 되었다. Adamson과 Bowden[7], Aso 등[23], Jones와 Reeve[24]는 마우스에, Adler 등[25], Tryka 등[26], Low등 [27], Hesterberg 등[28]은 랫트에, Chandler 등[29], Clark 등[30], Clark 등[31], Giri 등[32]은 햄스타에 그리고 Laurent 등[3], Berend 등[33], Catravas 등[34]은 토끼에 각각 bleomycin을 투여해서 폐장에 병변을 유발시켰다.

Bleomycin에 의해서 유발되는 폐장병변의 정확한 발생기전은 아직까지 밝혀지지 않았으나 bleomycin은 폐포상피세포와 혈관내피세포 등에서 lipid peroxidation을 촉진시켜서 이들 세포에 손상을 입히는 것이 폐장병변의 시초가 되는 것으로 믿어지고 있다.[40,42]

한편 bleomycin의 폐장에서의 유독성을 제거하거나 억제 또는 감소시키기 위하여 다른 약물을 실험동물에 bleomycin을 투여하기 전·후에 혹은 동시에 주입하여 그들의 억제효능을 실험한 논문이 근래에 다수 발표된 바 있으나[35~43,64] 아직까지는 bleomycin에 의한 폐장병변을 효과적으로 막을 수 있는 약제는 알려지지 못한 실정이다. 저자 등은 이와같은 취지의 일환으로 항산화제(antioxidant)에 속하는 vitamin E, selenium 및 coenzyme Q_{10}을 랫트에 각각 투여하여 bleomycin으로 야기되는 폐장병변에 미치는 영향을 알고자 실험한 결과를 보고하는 바 이다.

재료 및 방법

1. 실험동물

실험동물은 생후 12주령(310~330gm)의 Sprague-Dawley종 랫트 수컷 80마리를 국립 보건 안전 연구원에서 분양받아 실험실 환경에 1주일간 적응시킨 다음 랫드용 polycarbonate cage에 넣어 실험에 사용하였다. 실험기간 중 사료는 실험동물용 펠렛사료(신촌사료, 서울)를, 음수로는 수도물을 자유로이 섭취하게 하였으며, 실험실 환경은 항온·항습 조건(23±2°C, 55±5%) 및 인공 조명하에서 사육하였다.

2. 실험설계 및 약물투여

실험 동물은 각 군에 10마리씩 8개 군으로 나누어 배치하였으며 실험개시 제 1 일에 4개의 대조군에는 개체당 0.15ml의 생리적 식염수를, 4개의 실험군에는 0.15ml의 생리적 식염수에 체중 kg당 1.5 units의 bleomycin sulfate (Sigma)를 용해시킨 것을 구강을 통하여 기관내로 각각 1회씩 투여하였다. 실험개시 제 2 일부터 제 1 대조군과 제 1 실험군(T_1)에는 생리적 식염수(0.5ml/kg/day)를, 제 2 대조군과 제 2 실험군(T_2)에는 vitamin E (50mg/kg/day, Sigma)를, 제 3 대조군과 제 3 실험군(T_3)에는 sodium selenite (3.0mg/kg/day, Sigma)를, 그리고 제 4 대조군과 제 4 실험군(T_4)에는 coenzyme Q_{10} (2.5mg/kg/day, Sigma)을 실험종료일까지 13회에 걸쳐 각각 하루에 1회씩 복강내로 투여하였다.

3. 재료 채취 및 처리

실험동물은 실험 개시일로부터 실험 종료일까지 매일 같은 시각에 체중을 측정하고, 실험 동물의 절반은 실험 개시 후 제 7 일에, 남은 절반은 제14일에 각각 sodium pentobarbital(Pitman-Moor, Japan)을 체중 kg당 45mg씩 복강내 주사하여 전신마취시킨 후 부검하였다. 기관의 상부를 폐장과 함께 적출하여 상시천칭으로 측정하였다. 폐장을 육안적으로 관찰한 다음, 절단한 기관내로 15 gage용 polyethylene tube를 삽입하고 5ml 주사기를 사용하여 10%중성 formalin을 폐장이 팽대될 때까지 주입한 후 나일론 봉합사로 기관을 결찰하였다. 고정액의 주입과 결찰이 끝난 폐장은 각기 고정액에 넣은 후 여과지로 덮어 가라앉게 하여 고정하였다.

4. 현미경적 관찰

적출한 폐장은 10% 중성 formalin용액에 고정한 다음 일정한 시간이 지난 후 좌·우 폐장의 전·후 중앙부를 횡절단하여 일반적인 paraffin 포매과정을 거쳐 5μm 두께의 조직 표본을 제작한 다음 hematoxylin-eosin(H&E) 염색 또는 Mallory triple 염색을 하여 광학 현미경으로 관찰하였다.

5. 통계학적 유의성 검정

대조군과 실험군 그리고 각 군간의 유의성 검정은 각각 Student's t 검정으로 판단하였다.

모든 대조군간의 체중 및 폐장 중량의 변화와 폐장 조직 소견의 차이가 관찰되지 않아 이들의 결과는 종합하여 1개의 대조군 소견으로 기술하였다.

결 과

Bleomycin을 투여한 실험군은 실험 제1일과 제2일에는 사료와 물을 별로 섭취하지 않았으며 암적색의 비루를 분비하는 것이 보였고 호흡곤란 또는 호흡촉박 증세가 관찰되었다. 실험 제3일부터 약간씩 사료와 물을 섭취하기 시작하였다.

1. 체중 및 폐장 중량의 변화

체중 및 폐장의 중량을 측정한 결과는 Table 1에서와 같다. 대조군은 부검시의 체중이 실험 초기 체중보다 증가하였고, 제1실험군(T_1), 제2실험군(T_2), 제3실험군(T_3) 및 제4실험군(T_4)의 체중은 실험기간 중 대조군에 비하여 유의성있게 감소하였다($p<0.01$).

대조군의 체중은 실험 제2일까지 약간 감소하였으나 실험 제3일부터 점차적으로 증가하였다. 제1실험군의 체중은 실험 제2일부터 실험 제6일까지 계속해서 감소한 다음 실험 제7일부터는 회복되기 시작하였고, 제2실험군의 체중은 실험 제5일까지 현저하게 감소하였으나 실험 제6일부터는 서서히 회복되기 시작하였다. 제3실험군의 체중은 실험 제4일까지 감소하였으나 실험 제5일부터는 서서히 회복되기 시작하였고 제4실험군의 체중도 실험 제4일까지 감소한 다음 실험 제5일부터 회복하기 시작하였다. 각 실험군들의 폐장중량은 대조군에 비하여 제2실험군, 제4실험군, 제1실험군 및 제3실험군 순으로 유의성있게 증가하였다($p<0.01$).

2. 체중에 대한 폐장 중량의 백분율 변화

부검시 측정한 체중에 대한 폐장 중량의 백분율의 변화는 Table 1에서와 같다. 폐장 중량의 백분율은 각 실험군들이 대조군에 비하여 유의성있게 증가하였다($p<0.01$). 실험군들간에서도 제1실험군에 비하여 제3실험군은 유의성있게 감소하였고($p<0.05$) 제2실험군은 유의성있게 증가하였으나($p<0.01$), 제4실험군에서는 변화가 없었다.

3. 육안적 소견

실험시작 후 제7일과 제14일에 부검한 대조군의 폐장에서는 병변을 관찰할 수 없었다. Bleomycin 투여 후 제7일에 부검한 제1실험군, 제2실험군, 제3실험군 및 제4실험군의 폐장은 실험군간의 뚜렷한 차이가 없이 엽의 부분 부분이 경결되어 함몰되어 있었고 암적색의 출혈 반점이 여러 곳에서 관찰되었다.

Bleomycin투여 후 제14일에 부검한 폐장에서도 각 실험군간에 별다른 차이가 없이 제7일에 비해서 경결 부위가 약간 더 많았고 암적색의 출혈 반점은 여전히 관찰되었다.

4. 현미경적 소견

1) 폐포벽 및 폐포강의 변화

실험군에 bleomycin을 투여한 후 7일 및 14일에 관찰한 폐장의 병리조직학적 소견은 Table 2에서와 같다. 대조군의 폐장조직에서는 특별한 병변이 관찰되지 않았다. Bleomycin만 투여한 제1실험군에서는 일반적으로 bleomycin투여 후 제7일에 기관지 또는 기관세지를 중심으로 국소적으로 또는 광범위하게 병변이 관찰되었는데, 심한 경우는 폐엽의 대부분에서 병변이

Table 1. Mean body weight change, lung weight and relative lung weight to final body weight in bleomycin and antioxidant dosed rats

Group	Body weight (gm)		Lung weights (gm)	Lung weight/Final body weight (%)
	Initial	Final		
CON	332.9±18.4	388.5±17.4	1.69±0.08	0.435±0.011
T_1	326.0±21.4	**309.1±18.0	**2.80±0.34	**0.912±0.142
T_2	327.3±21.3	**298.4±41.2	**3.35±0.26^{aa}	**1.145±0.180^{aa}
T_3	325.1±23.3	**319.1±10.7	**2.41±0.56^{a}	**0.758±0.201^{a}
T_4	368.6±13.5	**338.3±37.0^{a}	**3.15±0.34^{a}	**0.948±0.182

Each value represents Mean±SD.
CON : control group.
T_1 : Bleomycin dosed group.
T_2 : Bleomycin+vitamin E dosed group.
T_3 : Bleomycin+selenium dosed group.
T_4 : Bleomycin+coenzyme Q_{10} dosed group.
** : Significantly different from control group at $p<0.01$.
^{a},^{aa} : Significantly different from T_1 group at $p<0.05$ and 0.01.

Table 2. Histopathological changes of lung in rats dosed with bleomycin and antioxidants

Lesions	7 days				14 days			
	Group				Group			
	T_1	T_2	T_3	T_4	T_1	T_2	T_3	T_4
Alveolar wall								
Fibroblast accumulation	⧻	⧻	⧺	⧻	⧻	⧻	⧺	⧺
Mononuclear cell infiltration	⧺	⧺	+	⧺	⧺	+	+	+
Interstitial fibrosis	+	+	+	+	⧻	⧻	⧺	⧺
Type Ⅱ alveolar epithelial cell								
Adenomatoid hyperplasia	⧺	+	+	+	⧺	⧺	—	+
Atypia & displasia	⧺	⧻	⧺	⧺	⧺	⧻	+	⧺
Alveolar space								
Hemorrhage	⧺	+	—	—	+	+	—	—
Edema	⧺	⧻	+	+	+	+	—	—
Macrophage accumulation	⧺	⧻	+	⧺	+	+	—	—
Fibroblast infiltration	⧺	⧺	+	⧺	⧻	⧺	⧺	⧺
Perivascular region								
Edema	⧺	⧺	+	—	+	+	+	—
Eosinophil infiltration	⧺	+	+	+	+	+	+	—
Plasma cell infiltration	+	—	+	—	—	—	+	—
Peribronchial & Peribronchiolar region								
Lymph nodule hyperplasia	+	+	⧻	+	+	+	⧻	+

— : None. + : Mild change.
⧺ : Moderate change. ⧻ : Severe change.
T_1 : Bleomycin dosed group.
T_2 : Bleomycin+vitamin E dosed group.
T_3 : Bleomycin+selenium dosed group.
T_4 : Bleomycin+coenzyme Q_{10} dosed group.

관찰되었으며 섬유아세포와 제Ⅱ형 폐포상피 세포의 증식, 대식 세포의 증가, 원형세포 침윤 등, 많은 세포의 침윤으로 폐포벽의 비후와 폐포강의 폐쇄로 폐포의 형태를 알아볼 수 없을 정도였다. 이와 같은 병변부 위에서 제Ⅱ형 폐포상피세포가 다수 관찰되었는데 이들 세포의 핵은 흔히 비대되고 저염색성(hypochromasia)을 나타내었으며 이형성(atypia)의 소견과 선종양증생(adenoid hyperplasia)을 보이는 것이 있었다(Figs 1, 2). 부위에 따라서는 섬유조직의 증식이 뚜렷하게 진전되고 있는 것도 있었다.

한편 폐포의 형태가 유지되고 있는 부위에서는 폐포강내에 많은 대식세포가 출현하고(Fig 3) 폐포강내 출혈이 관찰되기도 하였으며 원형세포가 침윤된 것을 관찰할 수 있었다. 또한 부분적으로 폐포강내에 섬유아세포, 원형세포 등이 침윤되어 폐포강내를 메워서 폐포의 형태가 소실되어 있는 것이 있었다(Fig 4). 한편 폐포벽의 뚜렷한 비후는 없었으나 폐포의 형태가 불규칙하게 변형된 것이 흔히 관찰되기도 하였고, 폐 늑막의 일부에서는 비대된 중피세포가 관찰되었다.

Bleomycin 투여후 14일에는 7일에 비해서 섬유조직이 보다 더 증가하여 병변부위에서의 섬유화가 현저하게 진진되었고(Fig 5) 폐포벽의 변화를 비교적 적게 받은 부위에서도 섬유조직이 증식되는 것이 감지되었다.

Bleomycin 투여후 vitamin E를 주입한 제2실험군에서는 제1실험군에서와 유사하게 기관지 주위에서 폐포의 형태를 알아볼 수 없을 정도의 병변이 광범위하게 나타난 것을 관찰할 수 있었다. 이와같은 병변부에서는 섬유아세포의 증식, 대식세포의 증가와 원형세포의 침윤 등이 있었고 제Ⅱ형 폐포상피세포의 증식과 이형성, 선종양 증생 등의 소견은 제1실험군에서와 별로 차이가 없었다. 폐포의 형태를 알아볼 수 있는

부위에서는 제 1 실험군에서와 흡사하게 폐포강내 다수의 대식세포, 원형세포의 침윤 등이 자주 관찰되었으며 폐늑막의 일부에서 비대된 중피세포가 관찰되었고 폐늑막에 가까운 폐포강내에서는 빈번하게 수종성 변화가 관찰되었으며(Fig 6), 국소적으로 많은 부위에서 출혈을 볼 수 있었다(Fig 7). 그러나 병변이 비교적 가볍게 나타난 부위에서는 폐포벽이 고르게 비후된 것도 관찰할 수 있었고, 폐포의 구조가 대조군에서와 유사하게 뚜렷한 변화없이 관찰되기도 하였다. 한편 bleomycin 투여후 14일에도 제 1 실험군에서와 비슷하게 섬유화가 진행되었다(Fig 8).

Bleomycin 투여후 selenium을 투여한 제 3 실험군에서는 제 7 일과 제14일에 육안소견에서 심하게 결절상을 보인 부위를 제외한 폐장의 다른 부위에서는 비교적 경미한 변화를 보였다. 비교적 많은 부분의 폐포가 정상형태를 유지하고 폐포벽이 가볍게 비후되거나 정상에 가깝게 관찰되었다. 그러나 심하게 병변을 보인 예에서는 폐포수종, 섬유아세포의 증식 등 제 1 실험군에서와 큰 차이가 없었고 경결된 병소를 가진 동물에서는 염증세포의 침윤이 현저하였으며 혈관 주위에서 에오신호성 백혈구, 형질세포 등이 침윤된 것을 관찰할 수 있었다(Fig 9).

Bleomycin 투여후 coenzyme Q_{10}을 주입한 제 4 실험군에서도 제 7 일과 제14일에 대체적으로 제 1 실험군과 제 2 실험군에서와 비슷하게 병변이 관찰되었으나 병변이 심한 부위에서 주로 섬유아세포의 증식이 뚜렷하였다. 폐포벽이 비후되지 않은 부위에서도 폐포의 형태가 변형되어 있었으며 폐포강 내에는 대식세포가 산재해 있었고 제 Ⅱ 형 폐포상피세포는 비대되어 있었다(Fig 10).

2) 기관지 및 기관세지 주위변화

제 1 실험군, 제 2 실험군, 제 3 실험군 및 제 4 실험군 모두에서 bleomycin 주입 후 폐장의 병변은 대부분의 경우에서 기관지 또는 기관세지에 가까운 폐포에서 부터 시작되어 점차로 확대되는 것으로 관찰되었다(Fig 11). 따라서 섬유아세포의 증식은 물론 대식세포의 병변부 출현, 원형세포의 침윤, 다형핵 백혈구와 에오신호성 백혈구의 침윤, 제 Ⅱ 형 폐포상피세포의 증식 등을 이곳에서 관찰할 수 있었고 기관지에 가깝게 위치하고 있는 혈관의 주위에서는 수종이 자주 관찰되었다. 한편 이들 혈관 주위에는 에오신호성 백혈구, 형질세포 및 원형세포의 침윤 등이 있었다. 드물게는 기관지 내강으로 유출된 혈액을 관찰할 수 있었으나 기관지벽 상피세포의 변화는 별로 없었다(Fig 12). 기관지 주위 임파소절은 제 1 실험군, 제 2 실험군 및 제 4 실험군에서 약간씩 종대되어 있었고 제 3 실험군에서는 극심하게 종대되어 있었다.

고 찰

일정한 양의 bleomycin을 랫트의 기관내로 투여하면 5일 내에 폐포강내 출혈이 나타나고 7일 전후에는 폐포상피세포의 이형성(atypia), 폐포벽 간질조직 내에 임파구, 대식세포, 다형핵백혈구, 에오신호성 백혈구 등이 침윤되며 혈관주위에는 수종성 변화가 나타나고, bleomycin 투여후 14일까지는 교원섬유가 침착되는 것으로 알려졌다.[36]

Snider 등[1]은 햄스타에 bleomycin을 기관내로 투여한 결과 24시간 내에 폐장에 국소성 폐수종이 출현하였고 다형핵 백혈구의 침윤, 대식세포의 폐포강과 간질조직내 증가·출현이 있었으며, 48시간에는 이와 같은 염증이 보다 더 진전되었고, 다형핵 백혈구와 대식세포가 혈관 주위에 침윤된 것을 관찰하였다. 이와 같은 병변에 부가해서 투여후 4일에는 폐포상피세포의 국소적인 비대가 보였고 6일에는 세포질 속에 많은 수의 소포를 가진 대식세포가 폐포강 내에서 관찰되었으며 일부의 혈관 주위에서는 섬유화가 시작되었다고 기술하였다. Adler 등[25]은 랫트의 기관내로 bleomycin을 투여한 후 14일에 폐포벽이 섬유조직의 증식으로 비후되었으며 제 Ⅱ 형 폐포상피세포, 섬유아세포, 대식세포의 수가 많이 증가하였다고 발표하였다.

본 연구에서는 bleomycin을 랫트의 기관내에 주입한 후 7일에 폐장조직을 절제하여 병리조직학적으로 관찰한 결과 기관지 및 기관 세지 주위에서 국소성 또는 광범위한 병변이 보였는데 이는 폐포벽의 임파구, 대식세포, 다형핵 백혈구의 침윤과 섬유아세포의 증식으로 폐포의 형태는 소실되어 있었고, 제 Ⅱ 형 폐포상피세포의 증식과 이형성, 선종양증생을 흔히 관찰할 수 있었다. 이와 같은 소견은 대체로 다른 연구자들이 발표내용과 일치하였다. 기관내로 투여한 bleomycin은 기관지나 기관세지 벽을 통과하여 인접한 부위에 있는 폐포에 영향을 미쳤을 것으로 생각되며 이와 같은 이유로 기관지에서 가깝게 위치하고 있는 폐포가 멀리 있는 것에 비해서 먼저 손상을 입었을 것으로 보여진다. 폐포벽이 손상을 입었으나 폐포의 형태가 유지되고 있는 부위에서는 폐포의 수종과 폐포강내 출혈을 볼 수 있었으며, 대식세포의 증식·출현을 흔히 볼 수 있었다. Adamson과 Bowden[2] 그리고 Aso 등[23]은 마우스에 bleomycin을 투여해서 폐장에 유발되는 최초의 병변은 혈관내피세포에서 나타났다고 하였고, Fleischman 등[44]과 Bedrossian 등[45]은 폐포상피세포가 최초

로 손상을 받는다고 발표한 바 있다. 본 연구에서 고배율로 미세구조적 관찰을 하지 않은 관계로 가려보기에는 어려움이 있었으나 기관지에 가까운 부위의 폐포벽에서부터 병변이 시작되었고 혈관주위에서 수종성 변화외에 다른 병변이 별로 관찰되지 않은 점으로 미루어 보아 폐포상피세포의 손상이 먼저 시작된 것으로 믿어진다.

Bleomycin에 의한 폐장병변의 발생 기전은 잘 밝혀지지 않았으나 bleomycin은 폐장에서 superoxide radicals와 hydroxyl radicals를 생성하게 하고 폐장 microsomes의 lipid peroxidation을 촉진시키는 것으로 발표된 바 있고[37,46] 이와 같은 과정에서 세포막의 구조가 바뀌고 기능이 상실되는 것으로 알려졌다. Bleomycin hydrolase[18]는 bleomycin해독효소[47]로서 토끼 폐장내에는 다량으로 분포되어 있어서 소량을 함유하고 있는 마우스에 비해서 bleomycin을 보다 더 효과적으로 제거하는 것으로 보고된 바 있다.[48] 따라서 bleomycin의 폐장 독성을 제거하기 위해서는 bleomycin으로 인해서 폐장내에서 증가되는 lipid peroxidation을 항산화제로 억제하고, bleomycin hydrolase의 해독기능을 통해서 가능한 것으로 보고된 바 있다.[49]

Vitamin E와 selenium은 잘 알려진 항산화제로써 vitamin E가 결핍된 랫트 폐장에서는 lipid peroxidation이 일어날 수 있고[50] 이로인한 폐장 병변을 vitamin E의 투여로 치유시킬 수 있다고 하며 selenium은 vitamin E의 결핍으로 일어나는 질병을 예방할 수 있는 것으로 보고된 바 있다.[51] 또한 vitamin E는 세포막의 중요한 구성성분으로 glutathione peroxidase의 기본 성분인 selenium과 함께 세포막의 lipid peroxidation을 막아서 세포를 보호하는 것으로 알려졌다.[52~54] Zamora 등[55]은 vitamin E, selenium, coenzyme Q_{10} 등의 항산화제를 랫트에 투여한 결과 적혈구에서의 lipid peroxidation 억제효과가 있음을 알았고, Hafeman과 Hoekstra[56]는 랫트에 vitamin E와 selenium을 투여하여 사염화탄소에 의해서 유발되는 lipid peroxidation을 억제하였다고 보고한 바 있다. 한편 Shahar 등[57]은 랫트에서 paraquat으로 유발되는 폐장병변을 vitamin E와 colchicine을 투여해서 어느 정도 억제할 수 있었다고 보고하였다. 그러나 Takahashi[40]는 햄스타에서의 vitamin E의 결핍은 bleomycin으로 유발되는 폐장병변을 악화시키고 vitamin E를 사료에 첨가해서 투여하였으나 bleomycin으로 인한 폐장 섬유화를 억제할 수 없었다고 하였으며 Sato 등[58]도 bleomycin에 의해서 유발된 폐장병변을 vitamin E로 억제하지 못하였다고 기술하였다.

본 연구 결과에서도 vitamin E와 selenium이 bleomycin을 투여해서 유발된 폐장 병변을 억제하는 효과를 나타내지 못하였다. 이와 같은 결과는 Zamora등[55], Hafeman과 Hoekstra[51,56] 그리고 Shahar 등[57]의 연구결과에서 나타난 vitamin E의 효과와는 차이가 있는 것으로 생각되며 Takahashi[40]와 Sato등[58]의 연구결과와는 일치하는 것으로 생각된다. Bleomycin으로 유발되는 폐장병변을 막는데에는 항산화제로 lipid peroxidation을 억제하는 것만으로는 불충분하고 bleomycin hydrolase에 의해서 bleomycin을 효과적으로 해독시키는 과정이 필요한 것으로 믿어진다. 그러나 폐장에는 이와 같은 bleomycin hydrolase(bleomycin inactivation enzymes)가 다른 장기에 비해서 적게 분포되어 있어서 bleomycin으로 인한 폐장병변이나 섬유화가 쉽게 일어날 수 있는 것으로 알려진 바 있고[59] bleomycin은 bleomycin hydrolase의 기능을 억제하는 것으로 보고된 바 있다.[49] 따라서 폐장내의 정상세포의 bleomycin hydrolase의 기능을 항진시킬 수 있는 방법을 찾는 연구가 이루어져야 할 것으로 생각된다.

Coenzyme Q_{10}에 대해서 별로 많은 연구가 이루어지지 않았으나 일종의 항산화제로써 doxorubicin[60], 사염화탄소[61]의 중독을 막거나 억제하는데 효과가 있는 것으로 보고된 바 있다. 그러나 Giri와 Graver[62]는 햄스타에 bleomycin을 투여하고 coenzyme Q_{10}을 14일간 투여하였으나 bleomycin으로 인한 폐장에서의 collagen 침착을 억제하지 못하였다고 보고하였다.

본 연구에서도 폐장병변을 억제하는 효과가 별로 없었는데 Giri와 Graver[62]의 결과와 일치하는 것으로 믿어진다. 이들의 논문에서 기술한 바와 같이 coenzyme Q_{10}이 bleomycin으로 야기되는 lipid peroxidation을 억제할 수 있을 만한 효과적인 농도가 유지되지 못하였거나 vitamin E와 selenium을 투여한 랫트에서와 같이 폐장에서 bleomycin hydrolase의 기능이 미약한데 그 원인이 있었던 것으로 생각된다.

항산화제와 함께 bleomycin hydrolase의 기능 항진을 통한 bleomycin의 폐장 독성을 효과적으로 막거나 억제할 수 있는 약제 개발에 관한 연구가 이루어져야 할 것으로 사료된다.

결 론

항산화제인 vitamin E, selenium 및 coenzyme Q_{10}이 bleomycin에 의해서 유발되는 폐장 병변에 미치는 영향을 알고자 성숙한 Sprague-Dauley종 랫트 수컷을 4개의 대조군과 4개의 실험군으로 나눈 다음 대조군에

는 개체당 0.15ml의 생리적 식염수를, 실험군에는 체중 kg당 1.5units의 bleomycin sulfate를 각각 1회 기관내로 투여하고, 제1대조군과 제1실험군에는 생리적 식염수(0.5ml/kg/day)를, 제2대조군과 제2실험군에는 vitamin E (50mg/kg/day)를, 제3대조군과 제3실험군에는 sodium selenite (3.0mg/kg/day)를 그리고 제4대조군과 제4실험군에는 coenzyme Q_{10} (2.5mg/kg/day)을 각각 1일 1회씩 13일간 복강내로 투여한 후 체중과 폐장중량을 측정하고 폐장조직을 관찰한 결과는 다음과 같다.

1. 각 실험군의 체중은 대조군에 비하여 유의성있게 감소하였으며($p<0.01$), 각 실험군의 폐장 중량은 대조군에 비하여 유의성있게 증가하였다($p<0.01$).

2. 각 실험군의 체중에 대한 폐장중량의 비는 대조군에 비하여 유의성있게 증가하였다($p<0.01$).

3. 실험개시 후 제7일에 관찰한 병리조직학적 소견은 주로 제Ⅱ형 폐포상피세포 및 섬유아세포의 증식, 대식세포의 증가, 원형세포의 침윤 및 혈관주위의 수종성 변화였다.

4. 실험개시 후 제14일에는 병변부에서의 섬유조직의 증식으로 섬유화가 현저하게 진진되었다.

5. Vitamin E, selenium, coenzyme Q_{10}은 bleomycin으로 유발되는 랫트의 폐장병변에 별로 뚜렷한 영향을 미치지 못하였다.

Legends for figures

Fig 1. One week after dosing with bleomycin. Alveoli are obliterated by the proliferated type Ⅱ alveolar epithelial cells and fibroblasts, and infiltrated mononuclear cells. Hematoxylin and eosin (H&E) stain. ×200.

Fig 2. One week after dosing with bleomycin. Showing enlarged type Ⅱ alveolar epithelial cells. The nuclei of these cells are generally hyperchromatic. H&E. ×400.

Fig 3. One week after dosing with bleomycin. Showing numerous macrophages in the alveolar spaces. H&E. ×200.

Fig 4. One week after dosing with bleomycin. Some of the alveolar spaces are filled with proliferated fibroblasts and round cells. H&E. ×200.

Fig 5. Two weeks after dosing with bleomycin. Showing diffuse pulmonary fibrosis. H&E. ×200.

Fig 6. One week after dosing with bleomycin and vitamin E. Apparently the alveoli contained edema fluid and some vacuoles. H&E. ×200.

Fig 7. Two weeks after dosing with bleomycin and vitamin E. Patchy alveolar hemorrhage is seen in the irregularly dilated alveoli. H&E. ×200.

Fig 8. Two weeks after dosing with bleomycin and vitamin E. Fibrous tissues are prominently increased by the proliferated and enlarged fibroblasts. H&E. ×200.

Fig 9. Two weeks after dosing with bleomycin and selenium. Showing perivascular eosinophil and plasma cell infiltration. H&E. ×200.

Fig 10. One week after dosing with bleomycin and coenzyme Q_{10}. The enlarged type Ⅱ alveolar epithelial cells bulging into the alveolar spaces (arrows), one of which shows multinucleated cell. H&E. ×400.

Fig 11. One week after dosing with bleomycin. Peribronchial alveolar spaces are filled with increased type Ⅱ alveolar epithelial cells and fibroblasts, and infiltrated round cells. H&E. ×200.

Fig 12. Two weeks after dosing with bleomycin. The bronchial lumen is filled with blood, while the epithelium is not changed. H&E. ×200.

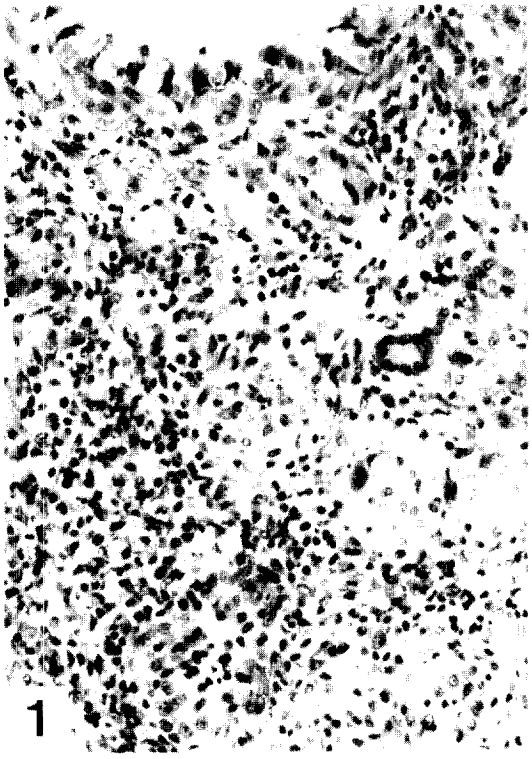

1

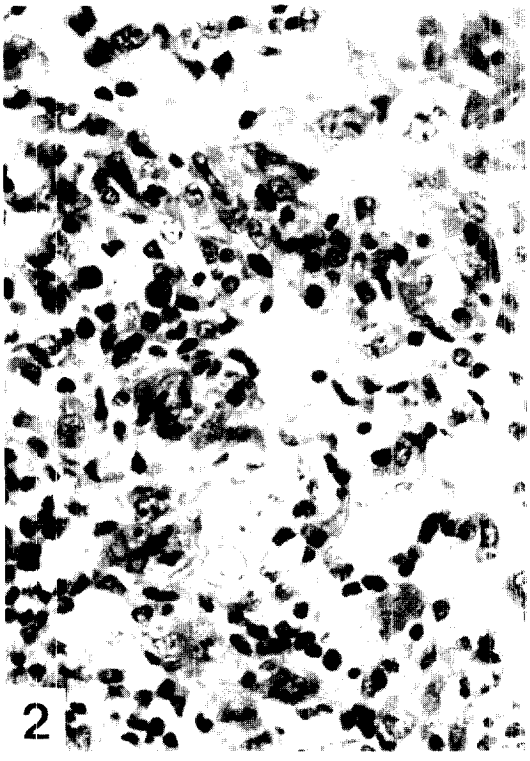

2

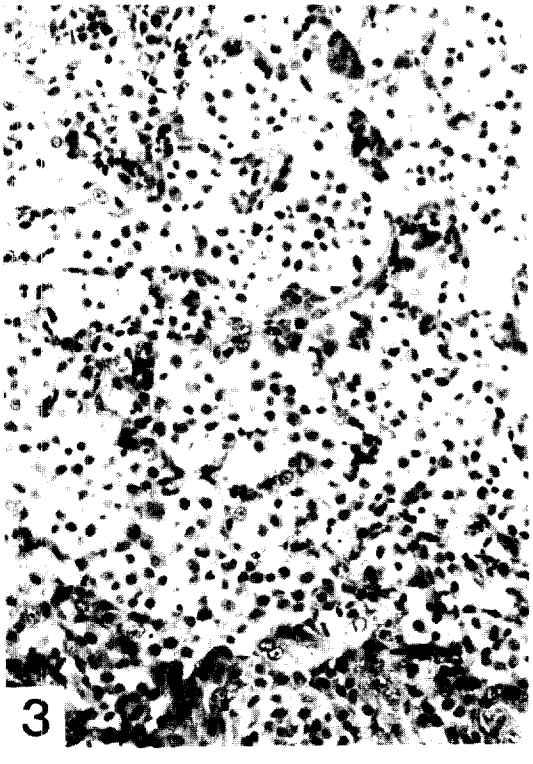

3

4


5

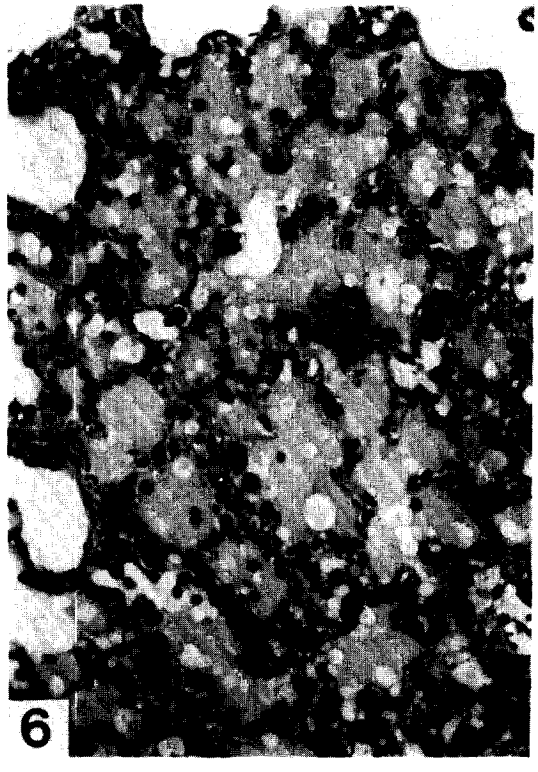
6

7

8

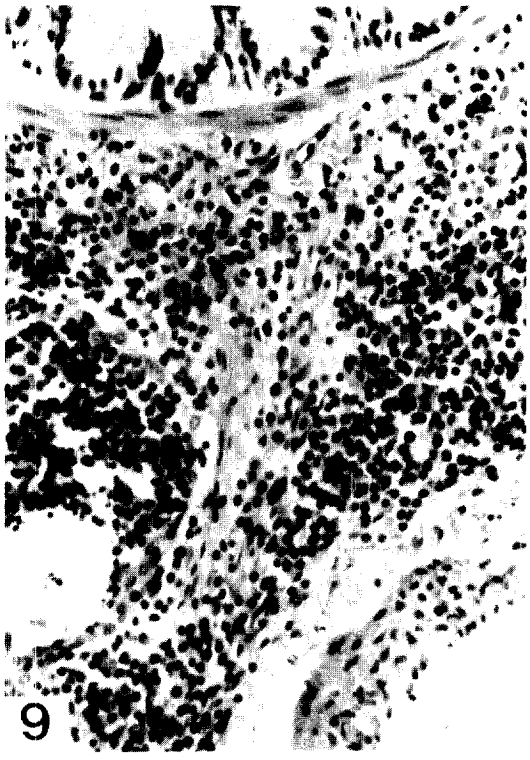

9

10

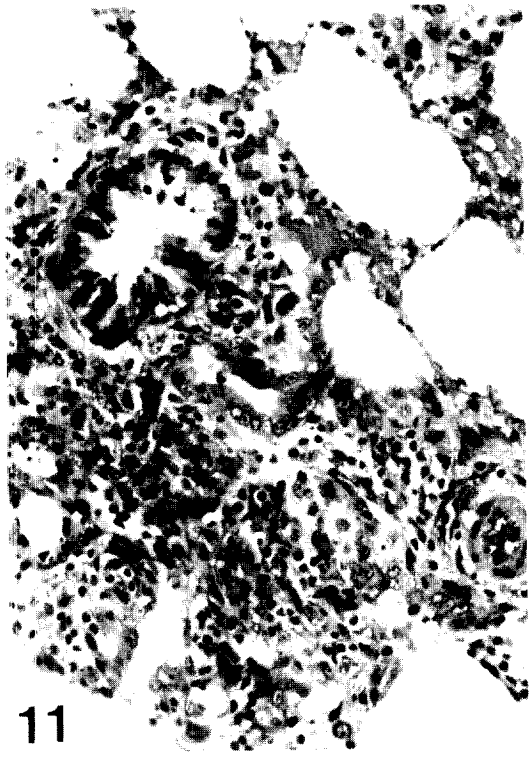

11

12

참 고 문 헌

1. Snider GL, Hayos JA, Korthy AL. Chronic interstitial pulmonary fibrosis produced in hamsters by endotracheal bleomycin: pathology and streology. *Am Rev Respir Dis* 1978;117:1099~1108.
2. Adamson IYR, Bowden DH. The pathogenesis of bleomycin-induced pulmonary fibrosis in mice. *Am J Pathol* 1974;77:185~198.
3. Laurent GJ, McAnulty RJ, Corrin B, et al. Biochemical and histological changes in pulmonary fibrosis induced in rabbits with intratracheal bleomycin. *Eur J Clin Invest* 1981;11:441~448.
4. Phan SH, Varani J, Smith D. Rat lung fibroblast collagen metabolism in bleomycin-induced pulmonary fibrosis. *J Clin Invest* 1985;76:241~247.
5. Butler C. Pulmonary interstitial fibrosis from paraquat in the hamster. *Arch Pathol* 1975;99:503~507.
6. Greenberg DB, Reiser KM, Last JA. Correlation of biochemical and morphologic manifestation of acute pulmonary fibrosis in rats administered paraquat. *Chest* 1978;74:421~425.
7. Fukuda Y, Takemura T, Ferrans VJ. Evaluation of mataplastic squamous cells of alveolar walls in pulmonary fibrosis produced by paraquat. *Virchow Archiv B Cell Pathol* 1989;58:27~43.
8. Smith P, Heath D, Kay KM. The pathogenesis and structure of paraquat-induced pulmonary fibrosis in rats. *J Pathol* 1974;114:57~67.
9. Kumar RK, Truscott JY, Rhodes GC, et al. Type 2 pneumocyte responces to cyclophosphamide-induced pulmonary injury. Functional and morphological correlation. *Br J Exp Pathol* 1988;69:69~80.
10. Gould VE, Miller J. Sclerosing alveolitis induced by cyclophosphamide: ultrastructural observations on alveolar injury and repair. *Am J Pathol* 1975;81:513~530.
11. Witschi H, Haschek WM, Meyer KR, et al. A pathogenetic mechanism in lung fibrosis. *Chest* 1980;78:395~399.
12. Haschek WM, Brody AR, Klein-Szanto AJP, et al. Diffuse interstitial pulmonary fibrosis. Pulmonary fibrosis in mice induced by treatment with butylated hydroxytoluene and oxygen. *Am J Pathol* 1981;105:333~335.
13. Haschek WM, Klein-Szanto AJP, Last JA, et al. Long-term morphologic and biochemical features of experimentally induced lung fibrosis in the mouse. *Lab Invest* 1982;46:438-449.
14. Lemaire I, Beaudoin H, Masse S, et al. Alveolar macrophage stimulation of lung fibroblast growth in asbestos-induced pulmonary fibrosis. *Am J Pathol* 1986;122:205~211.
15. Oliner H, Schwartz R, Rubio F, et al. Interstitial pulmonary fibrosis following busulfan therapy. *Am J Med* 1961;31:134~139.
16. Blum RH, Carter SK, Agre K. A clinical review of bleomycin. A new antineoplastic agent. *Cancer* 1973;31:903~914.
17. Yagoda A, Mukherji B, Young C, et al. Bleomycin an antitumor antibiotic. Clinical experience in 274 patients. *Ann Intern Med* 1972;72:861~870.
18. Umezawa H. Chemistry and mechanism of action of bleomycin. *Fed Proc* 1974;33:2296~2302.
19. Boggs SS, Sartiano GP, Demezza A. Minimal bone marrow damage in mice given bleomycin. *Cancer Res* 1974;34:1938~1942.
20. Dlugi AM, Robie KM, Mitchell MS. Failure of bleomycin to affect humoral or cell mediated immunity in the mouse. *Cancer Res* 1974;34:2504~2507.
21. Lahane DE, Hurd E, Lane M. The effects of bleomycin on immunocompetence in man. *Cancer Res* 1975;35:2724~2728.
22. Carruthers RA, Hensley GT. Bleomycin pulmonary toxicity. *Chest* 1973;63:627~628.
23. Aso Y, Yoneda K, Kikkawa Y. Morphologic and biochemical study of pulmonary changes induced by bleomycin in mice. *Lab Invest* 1976;35:558~568.
24. Jones AW, Reeve NL. Ultrastructural study of bleomycin-induced pulmonary changes in mice. *J Pathol* 1978;124:227~233.
25. Adler KB, Callahan LM, Evans JN. Cellular alterations in the alveolar wall in blomycin-

induced pulmonary fibrosis in rats. An ultrastructural morphometric study. *Am Rev Respir Dis* 1986;133:1043~1048.
26. Tryka AF, Witschi H, Lindenschmidt RC. Progressive pulmonary fibrosis in rats: a biochemical, cell kinetic, and morphologic analysis. *Exp Mol Pathol* 1985;43:348~358.
27. Low RB, Adler KB, Woodcock-Mitchell J, et al. Bronchoalveolar lavage lipids during development of bleomycin-induced fibrosis in rats. *Am Rev Respir Dis* 1988;138:709~713.
28. Hesterberg TW, Gerriets JE, Reiser KM, et al. Bleomycin-induced pulmonary fibrosis: correlation of biochemical, physiological, and histological changes. *Toxicol Appl Pharmacol* 1981; 60:360~367.
29. Chandler DB, Hyde DM, Giri SN. Morphometric estimates of infiltrative cellular changes during the development of bleomycin-induced pulmonary fibrosis in hamsters. *Am J Pathol* 1983; 112:170~177.
30. Clark JG, Overton JE, Marino BA, et al. Collagen biosynthesis in bleomycin-induced pulmonary fibrosis in hamsters. *J Lab Clin Med* 1980;96:943~953.
31. Clark JG, Kostal KM, Marino BA. Bleomycin-induced pulmonary fibrosis in hamsters. *J Clin Invest* 1983;72:2082~2091.
32. Giri SN, Hyde DM, Nakashima JM. Analysis of bronchoalveolar lavage fluid from bleomycin-induced pulmonary fibrosis in hamsters. *Toxicol Pathol* 1986;14:149~157.
33. Berend N, Feldstein D, Cederbaums D, et al. Structure-function correlation of early stages of lung injury induced by intratracheal bleomycin in the rabbit. *Am Rev Respir Dis* 1985;132: 582~589.
34. Catravas JD, Lazo JS, Dobuler KJ, et al. Pulmonary endothelial dysfunction in the presence or absence of interstitial injury induced by intratracheally injected bleomycin in rabbits. *Am Rev Respir Dis* 1983;128:740~746.
35. Pepin JM, Langner RO. Effects of dimethyl sulfoxide (DMSO) on bleomycin-induced pulmonary fibrosis. *Biochem Pharmacol* 1985;34:2386~2389.
36. Thrall RS, McCormick JR, Jack RM, et al. Bleomycin-induced pulmonary fibrosis in the rat: inhibition by indomethacin. *Am J Pathol* 1979;95:117~130.
37. Chandler DB, Fulmer JD. The effect of deferoxamine on bleomycin-induced lung fibrosis in the hamster. *Am Rev Respir Dis* 1985;131:596~598.
38. Cross CE, Warren D, Gerriets JE, et al. Deferoxamine injection does not affect bleomycin-induced lung fibrosis in rats. *J Lab Clin Med* 1985;106:433-438.
39. Kennedy JI, Chandler DB, Fulmer JD, et al. Effects of dietary fats on bleomycin-induced pulmonary fibrosis. *Exp Lung Res* 1987;12:149-161.
40. Takahashi K. Pulmonary fibrosis and antioxidant agents. *Nip Kyob Shik Gak Zas* 1989:27:428-433.
41. Haschek WM, Baer KE, Rutherford JE. Effects of dimethyl sulfoxide (DMSO) on pulmonary fibrosis in rats and mice. *Toxicology* 1989;54: 197-205.
42. Berend N. Inhibition of bleomycin lung toxicity by N-acetyl cysteine in the rat. *Pathology* 1985; 17:108-110.
43. Nakamura H, Sato S, Takahashi K. Effects of vitamin E deficiency on bleomycin-induced pulmonary fibrosis in the hamster. *Lung* 1988;166: 161-176.
44. Fleischman RW, Baker JR, Thompson GR, et al. Bleomycin-induced interstitial pneumonia in dogs. *Thorax* 1971;26:675~682.
45. Bedrossian CWM, Greeberg DS, Yawn DH, et al. Experimentally induced bleomycin sulfate pulmonary toxicity. *Arch Pathol Lab Med* 1977; 101:248~254.
46. Tom WM, Montgomery MR. Bleomycin toxicity: alterations in oxidative metabolism in lung and liver microsomal fractions. *Biochem Pharmacol* 1980;29:3239~3244.
47. Lazo JS, Humphreys CJ. Lack of metabolism as the biochemical basis of bleomycin-induced pulmonary toxicity. *Proc Natl Acad Sci USA*

1983;80:3064~3068.

48. Lazo JS, Merrill WW, Pham ET, et al. Bleomycin hydrolase activity in pulmonary cells. *J Pharmacol Exp Therap* 1984;231:583~588.
49. Filderman AE, Genovese LA, Lazo JS. Alterations in pulmonary protective enzymes following systemic bleomycin treatment in mice. *Biochem Pharmacol* 1988;37:1111~1116.
50. Franco DP, Jenkinson SG. Rat lung microsomal lipid peroxidation: effects of vitamin E and reduced glutathione. *J Appl Physiol* 1986;61:785~790.
51. Hafeman DG, Hoekstra WG. Lipid peroxidation *in vivo* during vitamin E and selenium deficiency in the rat as monitored by ethane evolution. *J Nutr* 1977;107:666~672.
52. Rotruck JT, Pope AL, Ganther HE, et al. Selenium: biochemical role as a component of glutathione peroxidase. *Science* 1973;179:588~590.
53. Diplock AT, Lucy JA. The biochemical modes of action of vitamin E and selenium: a hypothesis. *FEBS Letters* 1973;29:205~210.
54. Eskew ML, Zarcower A, Scheuchenzuber WJ, et al. Effects of inadequate vitamin E and/or selenium nutrition on the release of arachidonic acid metabolites in rat alveolar macrophages. *Prostaglandins* 1989;38:79~89.
55. Zamora R, Hidalgo FJ, Tappel AL. Comparative antioxidant effectiveness of dietary β-carotine, vitamin E, selenium and coenzyme Q_{10} in rat erythrocytes and plasma. *J Nutr* 1991;121:50~56.
56. Hafeman DG, Hoekstra WG. Protection against carbon tetrachloride-induced lipid peroxidation in the rat by dietary vitamin E, selenium, and methionine as measured by ethane evolution. *J Nutr* 1977;107:656~665.
57. Shahar E, Keidar I, Hertzeg E, et al. Effectiveness of vitamin E and colchicine in amelioration of paraquat lung injuries using an experimental model. *Isr J Med Sci* 1989;25:92~94.
58. Sato S, Nakamura H, Takada K, et al. Dietary vitamin E supplement does not inhibit changes in lung pressure volume chracteristics produced by bleomycin in hamsters. *Eur Respir J* 1988;1:523~526.
59. Adamson IYE. Drug-induced pulmonary fibrosis. *Environ Health Persp* 1984;55:25~36.
60. Domae N, Sawada H, Matsuyama E, et al. Cardiomyopathy and other chronic toxic effects induced in rabbits by doxorubicin and possible prevention by coenzyme Q_{10}. *Cancer Treat Rep* 1981;65:79~91.
61. Bertelli A, Giovannini L, Bertelli AAE, et al. Tissue concentrations of coenzyme Q in liver of rats intoxicated by carbon tetrachloride. *Int J Tissue React* 1986;8:343~346.
62. Giri SN, Graver DF. Effects and levels of coenzyme Q_{10} in lung and liver in bleomycin-hamster model of lung fibrosis. *Toxicol Letters* 1991;55:47~53.
63. Umezawa H, Maeda K, Takeuchi T, et al. New antibiotics, bleomycin A and B. *J Antibiotics Ser. A* 1966;19:200~209.
64. 김대중, 이준섭, 윤여성. Dimethyl sulfoxide와 indomethacin이 bleomycin에 의해서 유발된 랫트 폐장 섬유화에 미치는 영향에 관한 연구. I. 광학현미경적 연구. 서울대 수의대 논문집 1987;12:89~107.