# 지상진료실

## 악교정수술(X)
### -Genioplasty(III)-

악교정외과연구회
서울중앙병원치과
김 재 승

무턱의 Genioplasty(이부성형술) : 무턱은 아래턱이 작고 정상보다 뒤에 위치하여 얼굴의 하부가 작고 안모의 균형이 맞지 않으며 대부분 연약하고 신경질적인 인상을 나타낸다. 상악치아에 대하여 하악치아가 후방에 위치하여 위·아래 치아사이에 공간이 넓다.

아래턱이 자라는 성장기에 교정장치를 사용하여 아래치아와 아래턱을 끌어내는 턱교정치료방법이 있는데, 치료효과가 주걱턱의 경우보다 양호하여 많이 사용되고 있다. 성장이 끝난 다음에는 턱교정수술로써 아래턱을 앞으로 끌어낸다. 그러나 무턱의 경우 기능적인 문제가 적기때문에 턱의 중앙부만 앞으로 전진시키는 것이 미관적으로 선호된다.

Genioplasty는 보통 2가지로 분류된다. 1) 실리콘등의 매식체를 턱뼈앞에 위치시키는 방법과. 2) 턱의 symphysis를 전방위치시키는 방법이다. 과거에는 실리콘등의 매식방법이 시술이 간단하여 많이 행하여졌으나 ① 턱의 연조직의 감염 ② 매식물의 이동 ③ 매식물에 의한 골의 흡수등의 단점—때문에 요즈음은 chin의 골절단술에 의한 Genioplasty가 선호된다. 이 방법은 구강내로 vestibular incision을 통하여 골절단술을 할 수 있기 때문에 외부에 상처가 없으며 재발이 적고 결과가 분명하여 안전한 수술법이다.

그림 1. 턱이 후방위치되어 빈약한 하관이 수술후 정상적으로 개선된 모습

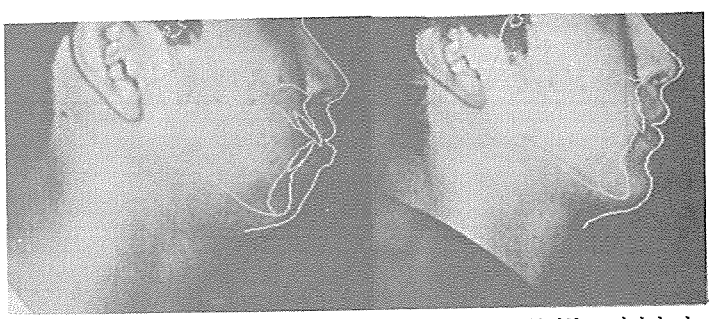

그림 2. Genioplasty의 수술전·후를 computer graphic으로 분석한 그림이며 안모가 convex형에서 straight형인 정상모습으로 개선되었음.

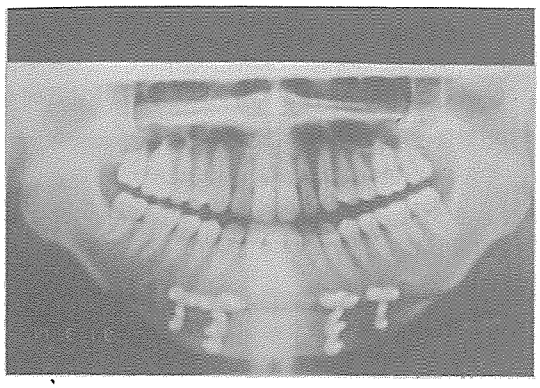

그림 3. Genioplasty후의 orthopantomogram.

그림 4. Genioplasty의 수술장면 모습

고침 : 전월호(Vol.29, No.8)에 게재된 지상진료실의 내용중 P.570의 중간 하3행의 "않"→"않는", 우 상6행의 "것을"→"것으로"의 잘못이므로 바로 잡습니다.