

지상진료실

악교정수술 (VII)

악교정외과연구회

서울중앙병원 치과
김재승 · 최진영

과두돌기의 과성장으로 인한 안면비대칭 : 하악과두돌기의 성장 이상에 의하여 안면비대칭이 초래된다. Hemifacial microsomia이나 성장기에 과두돌기의 외상은 과두돌기의 열성장을 초래하여 이환될 쪽으로 얼굴이 비뚤어지며, 하악과두돌기가 과성장된 경우에는 반대측으로 하악이 편위되고 심한 때에는 상악골과 치아가 보상적 변형을 하여 얼굴전체가 비뚤어진다.

하악과두돌기의 과성장으로 인한 심한 안면비대칭에 대한 악교정수술은 1) 증상이 있는 과두돌기의 치료 2) 편위된 하악골의 악교정술 3) 변형된 상악골의 교정술 4) 변형된 하악골체의 교정술 5) 교정 및 보철에 의한 치열교정 등으로 이루어진다.

한중례를 분석하여 보면 다음과

같다.

- *주 소 : 두통과 악관절잡음 (왼쪽)
- *심미적문제 : 얼굴의 중간 및 하부의 비대칭, 좌측얼굴의 하방으로 처침.
- *방사선학적 평가 : 좌측과두돌기 및 경부의 과성장 좌측상행지의 과성장 및 골체부의 비대, 상악의 좌측의 보상적 과성장
- *치료계획 : 1) 과절원판 및 관절낭을 보존하는 과두돌기절제술 2) 좌측상행지의 Vertical osteotomy 3) 우측상행지의 Sagittal split osteotomy 4) 좌측골체부하연의 골절제술, 우측 Angle Shaving 5) 상악의 LeFort I osteotomy.

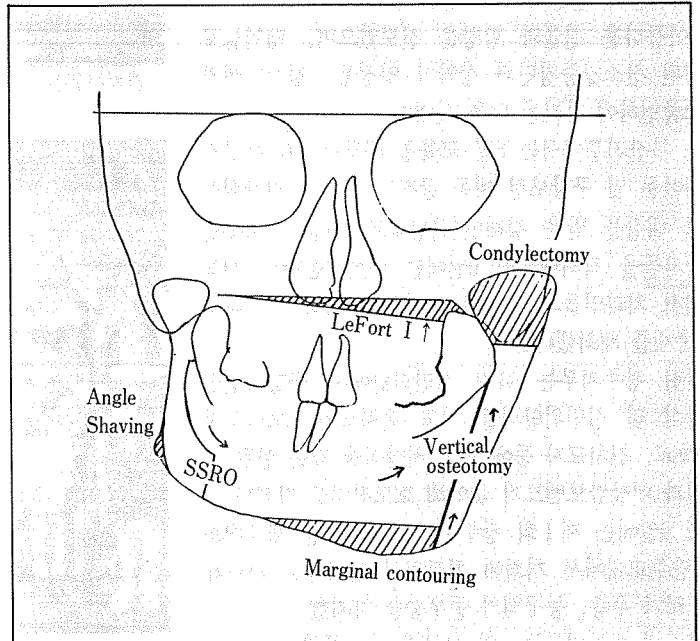


그림 1. 악교정수술방법

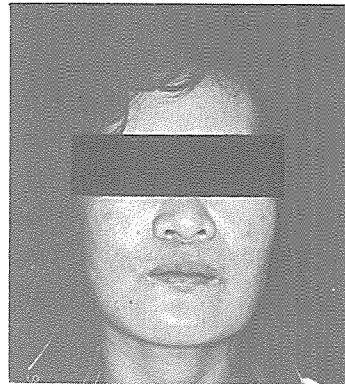
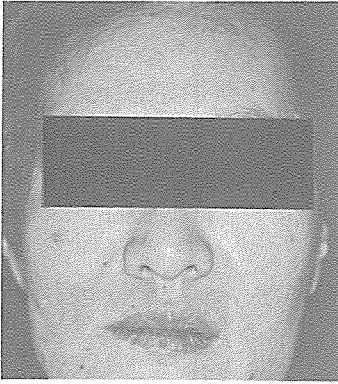

그림 2. 주소이었던 두통 및 악관절잡음이 해소되었고, 심한 비대칭안면이 정상으로 개선되었음.

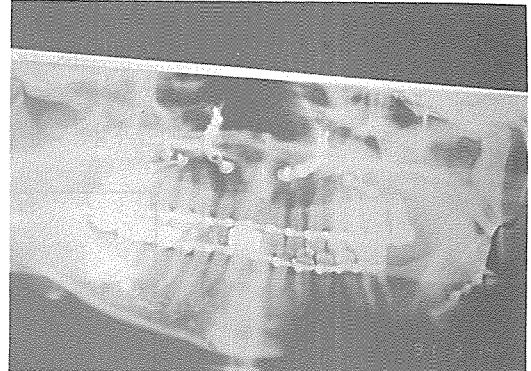
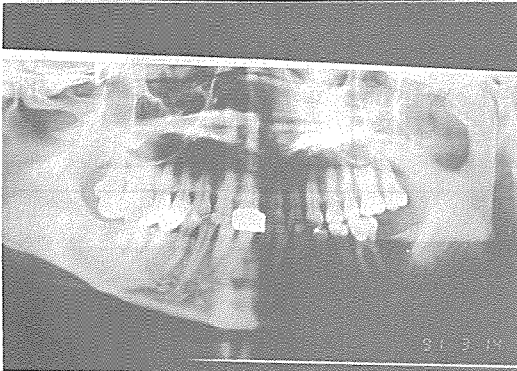


그림 3. 과성장된 과두돌기를 절제하여 정상적으로 개선되었음.

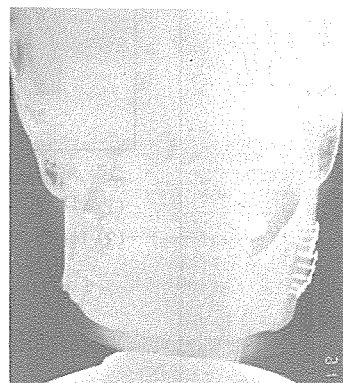
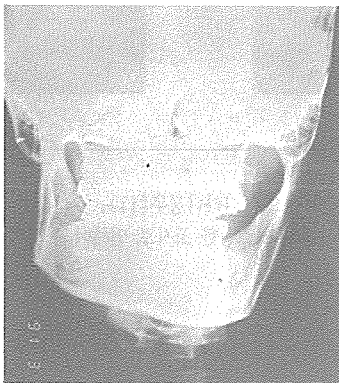


그림 4. 심하게 비뚤어진 상악골과 하악골이 정상으로 개선되었음.