

## 경피적 폐생검술후 흉벽에 전이된 폐암

- 1례 보고 -

원태희\* · 김기봉\* · 성숙환\* · 김주현\*

- Abstract -

### Chest Wall Implantation of Lung Cancer after Percutaneous Fine Needle Aspiration - Report of one case -

Tae Hee Won, M.D., Ki Bong Kim, M.D., Sook Whan Sung, M.D., Joo Hyun Kim, M.D.\*

Percutaneous needle aspiration has been widely used in the diagnosis of pulmonary lesions, because it is a fairly simple procedure with good diagnostic accuracy and low complication rate.

Among its complications, the spread of malignant cells along the needle tract is rare but serious one.

We report a case of chest wall implantation of lung cancer after the percutaneous fine needle aspiration biopsy.

A 57-year-old man had undergone a right upper lobectomy for squamous cell carcinoma (T<sub>2</sub>N<sub>0</sub>M<sub>0</sub>) of the lung. 3 months after the operation, a growing mass, located far from the previous thoracotomy incision, developed on the right anterior chest wall where the diagnostic thin needle biopsy had been performed before the lobectomy. A wide excision of the chest wall mass was performed, and permanent histology showed squamous cell carcinoma as noted before.

### 서 론

경피적 폐생검술은 1886년 처음으로 Menetrier 등이 폐암의 진단에 사용하고 1939년 Craver 와 Binkley 등이 이의 유용성을 주장한 이후, 공기 전색증, 폐암 세포의 전이등의 심각한 합병증으로 인하여 많이 사용되지 않았으나, 간단하게 실시할 수 있으며 확진 소견을 얻었을 때에는 개흉적 생검이 필요없게 된다는 점등의 장점때문에 현재는 널리 이용되고 있다<sup>1)</sup>.

경피적 폐생검술의 바늘에 의한 폐암 세포의 전이는 얇은 바늘(18-23gauge)을 이용하기 시작하면서부터 그 빈도가 현격히 줄어들기는 했으나 암세포의 전이 위험성이 전혀 없는 것은 아니며 현재까지 몇몇 증례가 보고되고 있다<sup>2-6)</sup>.

본 서울대학교병원 흉부외과학 교실에서는 폐암의 경피적 폐생검술후 흉벽에 전이된 폐암 1례를 치험하였기에 보고하는 바이다.

### 증 례

환자는 57세 남자로서 입원 1달전부터 촉진된 우측

\*서울대학교 병원 흉부외과학 교실

\*Department of Thoracic and Cardiovascular Surgery,  
Seoul National University Hospital

흉부전면의 종괴를 주소로 입원하였다. 환자는 입원 4달전 폐우상엽의 편평상피세포암(T<sub>2</sub>N<sub>0</sub>M<sub>0</sub>, Stage I)으로 우상엽 절제술을 시행받았고(Fig. 1,2), 이후 방사선 치료나 항암치료등은 받지 않았다.

종괴는 우상엽 절제술후 3달후 부터 약 1cm의 무통성이고, 흉벽에 고정되지는 않은 종괴로 만져졌고 점차 그 크기가 증가되어 입원하게 되었다.

과거력상 환자는 30여년전 폐결핵으로 항결핵치료를 1년 6개월정도 투여 받은 적이 있었으며 가족력상 특이사항은 없었다. 체중감소나 객담, 기침, 호흡곤란 등의 증상은 없었으며, 이학적 소견상 혈압은 120/80 mmHg, 심 박동수는 90/min, 호흡수는 20/min 이었고 두경부에서 임파선은 만져지지 않았다.

흉부 검사상 직경 4cm되는 무통성의 단단한 종괴가 우측 흉부전면의 유두근처에 촉지되었고 이 종괴는 이전의 수술 절개선에서는 약 3cm 정도 떨어져 있었으

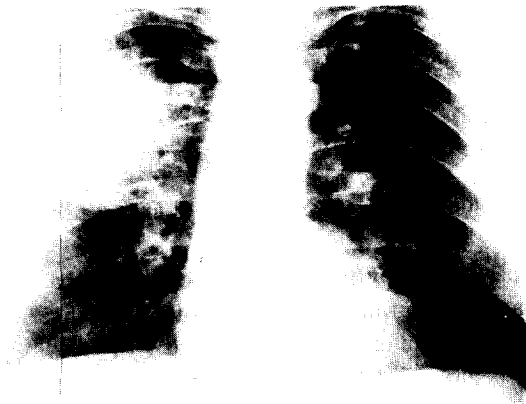


Fig. 1. 우상엽 폐절제술전 단순 흉부 X선 사진.

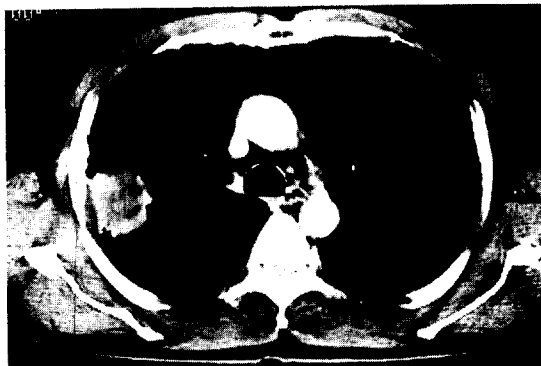

Fig. 2. 우상엽 폐절제술전 흉부 전산화 단층 촬영 폐종양의 진단을 위하여 화살표(→)방향으로 경피적 폐생검술을 시행하였다.

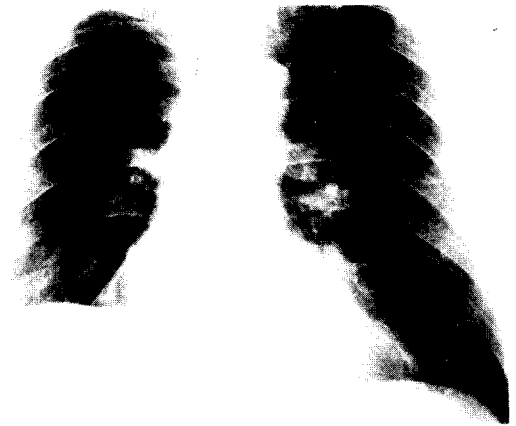


Fig. 3. 흉벽종양으로 확대 절제술전 흉부 X선 사진 우상엽 절제술된 상태이며 암의 재발이나 기타 이상 소견은 보이지 않고 있다.

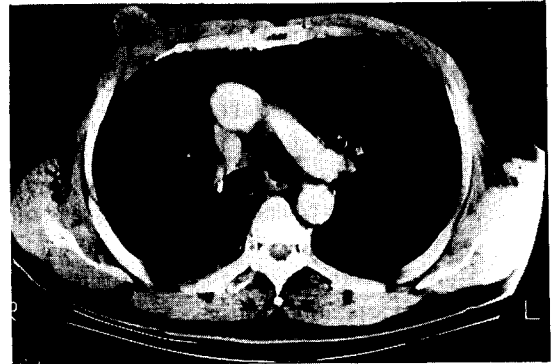


Fig. 4. 흉벽종양으로 확대 절제술전 흉부 전산화 단층 촬영 우측 흉부 전면에서 직경 4cm 되는 연부조직 종괴가 보이고 있으며 이 종괴 위치는 이전에 경피적 폐생검술을 시행한 위치와 일치하고 있다.

며 흉벽에 고정되어 있지 않았다. 종괴의 위치는 폐암의 진단을 위하여 시행하였던 경피적 폐생검술 기록 및 환자의 기억과 일치하였다.

흉부 청진상 호흡음은 정상이었고 복부나 팔다리에 서 이상소견은 발견되지 않았다.

입원해서 시행한 단순흉부 X-선상, 좌상엽에 이전에 앓았던 폐결핵의 병변이 보이는 것외는 폐암의 재발이나 전이, 임파선의 비대같은 소견은 보이지 않았다(Fig. 3). 전산화 단층 촬영상 우측 흉벽 전면에서 직경 약 4cm 되는 연부조직 종괴(soft tissue mass)가 보였는데, 그 종괴의 위치는 바로 이전에 경피적 폐생검술을 시행한 위치와 일치하였다(Fig. 4).

전이성 흉벽종양의 임상진단에 수술을 시행하였다. 수술소견상 직경 4cm 되는 종괴가 피하층(subcutaneous layer)에 있었으며 피부로 침윤되어있지는 않았으나 종괴 하부의 대흉근까지 침윤되어 있었고, 늑골이나 늑골간 근육으로의 침윤은 없었다. 동결 생검(frozen biopsy)상 전이성 편평상피세포암의 소견을 보였으며, 종괴 및 그 하부의 대흉근까지 포함하여 종괴에서 4cm 이상되는 부위까지 확대 절제술을 시행하였다. 술후 조직학적 검사상 이전의 우상엽 절제술 후의 폐암의 조직소견(Fig. 5)과 동일한 편평상피 세포암으로 밝혀졌다(Fig. 6). 환자는 술후 7일째 되는 날 퇴원했으며 이후 방사선 보강치료를 시행하였다.

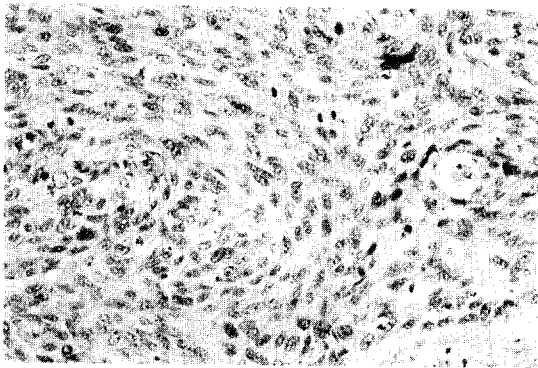


Fig. 5. 우상엽 폐절제술후 미세 조직 사진 비교적 잘 분화된 편평상피암세포가 보이고 있다.

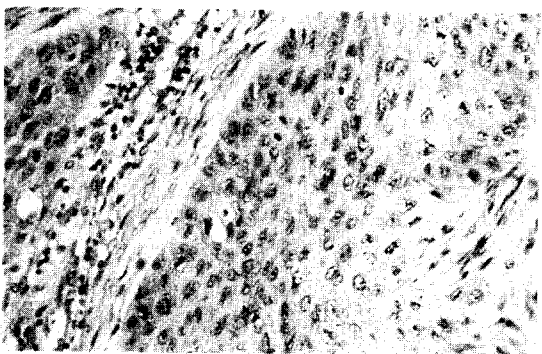


Fig. 6. 흉벽종양의 확대 절제술후 미세 조직 사진 비교적 잘 분화된 편평상피암세포가 보이고 있으며 Fig 5. 와 같은 소견이다.

## 고 찰

경피적 폐생검술은 폐렴, 폐농양, 기회감염등의 진

단 및 감별진단, 단순 흉부 X-선상의 원인 불명의 결절, 침윤등의 진단, 그리고 2cm 미만의 작은 병변의 진단 및 수술이 불가능한 폐암 환자의 조직학적 진단을 얻는데 유용하며, 이의 합병증으로는 기흉, 출혈, 공기 색전증, 피하기종(subcutaneous emphysema) 및 폐암 세포의 전이등이 있으나 기흉을 제외하고는 1%이하의 낮은 빈도를 보이고 있는 비교적 간편하고 안전한 검사법이다.

경피적 폐생검술은 1883년 Leyden등에 의해서 처음으로 폐렴을 진단하기 위해서 시도된 이래 1886년 Menetrier등이 폐암의 진단을 위해 사용하였으나 1930년대까지는 폐암 세포의 전이 위험성 때문에 거의 사용되지 않았었다<sup>7,8)</sup>.

1940년대에 들어서 Craver등이 이의 유용성을 주장하였으며, Tripoli등<sup>9)</sup>이 Vim-Silverman 생검바늘을 쓰기 시작한 이후 이의 유용성과 폐암 세포의 전이 가능성이 대하여 많은 논란이 있어 왔다.

1950년 에서 1970년까지 경피적 폐생검술후 폐암이 전이된 증례들이 간헐적으로 보고되었으며<sup>10-12)</sup>, 1971년 Berger등<sup>13)</sup>은 경피적 폐생검술후 늑막액에 폐암 세포가 발견되는 증례보고를 하면서, 경피적 폐생검술의 적응증은 수술적 치료가 불가능한 폐암의 조직학적 진단을 얻는 것으로만 한정되었으며 수술적 치료가 가능한 경우에는 폐암 세포의 전이 위험성때문에 사용하지 않는 것이 좋다고 주장되었다. 그러나 이 당시까지만해도 Vim-Silvermann 생검바늘 또는 18gauge 이상의 굵은 바늘을 사용했었다.

1970년대에 들어서 미세 바늘(thin needle, 18-23gauge)을 이용하면서 부터 폐암세포의 전이 위험성은 현저히 줄어들었으며, 비록 미세바늘을 이용한 후에도 폐암 세포가 전이된 증례들이 보고된 바 있으나<sup>3,7)</sup> 경피적 폐생검술의 유용성에 비해 폐암의 전이 빈도는 현저하게 낮으므로, 폐암의 전이 위험성때문에 경피적 폐생검술을 사용하지 않는 것은 옳지 않다고 여겨진다.

Nordenström등<sup>15)</sup>은 12년간 시행한 4000여례의 경피적 폐 생검술중 흉벽에 전이된 종양 1례를 경험하였으며, 본 서울대학교 병원에서도 1981년 이후 thin needle을 이용하여, 10년간 약 1,000례의 경피적 폐생검술을 시행하였으며, 이중 약 절반의 경우가 악성질환이었는데, 그중 바늘을 통한 암세포의 전이가 입증된 것은 본 예가 처음이었다.

경피적 폐생검술후 흉벽에 전이된 폐암의 진단을 위해서는 조직학적 검사의 일치성, 폐생검술을 시행한 위치와 전이된 위치의 일치성, 그리고 이전의 수술절개선과 충분한 거리를 두고 있어야 한다는 점등의 조건이 갖추어져야 한다<sup>4, 16)</sup> 본 증례에서도 조직학적 소견상 이전의 조직학적 소견과 일치하였고, 이전의 수술절개선과 약 3cm정도의 거리를 두고 생겼으며 특히 이전의 경피적 폐생검술 기록및 환자의 기억과 일치하였으므로 진단할 수 있었다. 또한 첫번째 수술 후의 병리조직학적 소견상 흉막 침윤이 없었던 것도 폐생검술후 흉벽에 전이된 것을 진단하는데 중요한 소견이라 할 수 있었다. 흉벽에 전이된 것을 진단하는데 있어 이 폐암의 혈행성 전이와 감별진단하는 것이 중요한데, 대개의 혈행성 전파는 다수의 작은 결절로 나타나며 그 크기도 대개 2cm이하일 경우가 많다<sup>12)</sup>.

본 증례에서는 직경이 4cm정도 크기인 한개의 종괴로 나타났으며 혈행성 전이와 감별진단 할수 있었다.

경피적 폐생검술후 흉벽에 전이된 폐암의 치료를 위하여서는 환자의 전신상태및 흉벽에 전이된 종양의 침윤 범위등의 정도에 따라서 방사선 치료<sup>16)</sup> 또는 국소적 절제술<sup>4)</sup>을 시행하거나, 인접한 폐조직의 일부까지 포함한 en bloc 절제술후 흉벽 재건술을 병행하는 방법<sup>3)</sup>등을 선택할 수 있다.

## 결 론

경피적 폐생검술은 폐암의 진단에 있어 유용한 검사 방법이며, 비록 폐암세포의 전이 위험성이 있으나 그 빈도는 현저히 낮으므로 이러한 위험성 때문에 경피적 폐생검술을 제한할 필요는 없다. 그러나 수술적으로 근치가 가능한 폐암에서는 객담검사, 기관지 내시경등으로 먼저 조직학적 진단을 내리고 이들 방법에 의해서도 진단이 안 되었을때 경피적 폐생검술을 사용하는 것이 합리적이라고 생각된다.

본 서울대학교 병원 흉부외과학교실에서는 경피적 폐생검술후 흉벽에 전이된 폐암 1례를 치험하였기에 문헌고찰과 함께 보고하는 바이다.

## REFERENCES

1. 김근호 : 흉부및 심장혈관 외과학 : 1st ed. 최신의 학사. Seoul. 1992 : 43 - 49.
2. Sinner WN, Zajicek J. *Implantation metastasis after percutaneous transthoracic needle aspiration biopsy.* Acta Radiol Diagn 1976, 17 : 473 - 480.

3. Seyfer AE, Walsh Ds, Graeber GM, Nuno IN, Eliasson AH. *Chest wall implantation of lung cancer after thin needle aspiration biopsy.* Ann Thorac Surg 1989, 48 : 284 - 6.
4. Moloo Z, Finley R, Lefeoe M, Turner-Smith L, Craig D. *Porssible spread of bronchogenic carcinoma to the chest wall after a transthoracic fine needle aspiration biopsy.* Acta Cytol' 1985, 29 : 167 - 9.
5. Muller N, Bergin C, Miller R, Ostrow D. *Seeding of malignant cells into the needle tract after lung and pleural biopsy.* J Can Assoc Radiol 1986, 37 : 192 - 4.
6. Joseph T, Ferrucci Jr, Wittenberg J, Margolies MN, Carey RW. *Malignant seeding of the tract after thin needle aspiration biopsy.* Radiology 1979, 130 : 345 - 6.
7. Frable WJ. *Fine needle aspiration biopsy : a review.* Hum Pathol 1983, 14 : 9 - 28.
8. Miller T. *Prediction of pneumothorax rate in percutaneous needle aspiration of the lung.* Chest 1983, 93 : 742 - 5.
9. Tripoli CJ, Holland LF. *Carcinoma of the lung. Analysis of 195 Cases with special note on needle puncture biopsy.* South.M.J. 1940, 33 : 599 - 565.
10. Deutra FR, Geraci CL. *Needle biopsy of the lung.* JAMA 1954, 55 : 21.
11. Aronovich M, Chartner J, Kahana LM, McAkins JF, Grossman J. *Needle biopsy as an aid to precise diagnosis of intrathoracic disease.* Can Med Assoc j 1963, 88 : 120 - 7.
12. Wolinsky H, Lischner MW. *Needle track implantation of tumor after percutaneous lung biopsy.* Ann Intern Med 1969, 71 : 359 - 362.
13. Berger R, Dargan E, Huang B. *Dissemination of cancer cells by needle biopsy of the lung.* J Thorac Cardiovasc Surg 1972, 63 : 430 - 2.
14. Oschner A, DeBakey M. *Significance of metastasis of primary carcinoma of the lungs : Report of two cases with unusual site of metastasis.* J Thorac Surg 1942, 11 : 357 - 87.
15. Nordenström B, Bjork VO. *Dissemination of cancer cell by needle biopsy of lung.* J Thorac Cardiovasc Surg 1973, 65 : 671.
16. Hix WR. *Chest wall recurrence of lung carcinoma after transthoracic fine needle aspiration biopsy.* Ann Thorac Surg 1990, 50 : 1019 - 23.