

경부 종격동 지방종

— 1례 보고 —

임승현* · 김영삼* · 강정수* · 한영숙*

— Abstract —

Cervico-mediastinal Lipoma

— A Case Report —

Seung Hyun Yim, M.D., Young Sam Kim, M.D.,
Jung Soo Kang, M.D., Young Sook Han, M.D.*

Mediastinal lipomas are fairly unusual tumors. They are usually lobulated, encapsulated and found in the anterior mediastinum. Although benign, they may grow to an huge size, but they no specific symptom.

We experienced a case of large cervico-mediastinal lipoma, which successfully resected. This report reviews our experience with the review of literature.

서 론

종격동 지방종은 종격동에서 발생하는 지방종으로서 발생빈도가 아주 드문 질환이다.

1781년에 Fothergill이 처음으로 종격동 지방종에 대해 언급한 바 있고 국내에서는 ¹⁾가 3세된 소아에서 발생한 종격동 지방종에 대한 보고가 문헌상으로 보고된 최초의 것이다. 본 메리놀병원 흉부외과에서는 최근 경부 종격동 지방종 1례를 치험하였기에 문헌고찰과 함께 보고하는 바이다.

증 례

환자는 62세된 남자로서 내원 1년 전부터 경부 양측에 부드럽고 비교적 둥근 종물이 촉지 되었으며 6개월 전부터 크기가 커지면서 애성이 나타나 인근 병원을

방문하여 갑상선종으로 진단 받고 항 갑상선 제제를 투여 받아오다 본원에서 경흉부 MRI 촬영결과 종격동 지방종이 의심되어 외래를 통해 입원하였다. 과거력상 심방세동이 있었으나 별 치료없이 지내왔고 그 외에 특기할 사항은 없었다. 이학적 소견상 신장은 165cm, 체중은 63kg, 호흡수는 분당 20회, 맥박수는 분당 70회, 혈압은 130/80mmHg이었다. 호흡근란이나 흉부 동통 등의 증상은 호소하지 않았다. 청진상 호흡음은 정상이었으나 불규칙한 심음을 들을 수 있었고 외관상 경부 양측이 비대해져 있었다. 심전도상 심방세동 소견을 보였다.

단순 흉부 X-선상 상부 종격동 양측에 종괴 음영이 보였으며 석회화는 보이지 않았다(Fig. 1). 흉부 MRI 상 종물은 후두개로부터 기관 분기부에 걸쳐 위치하고 있었으며 종물에 의해 기관과 큰 혈관들이 밀려있었다(Fig. 2).

검사 소견으로는 일반혈액검사상 빈혈은 없었고 백혈구치도 정상이었다. 소변과 혈액화학검사도 정상범위였다.

*메리놀병원 흉부외과

*Department of Thoracic and Cardiovascular Surgery, Maryknoll Hospital, Pusan

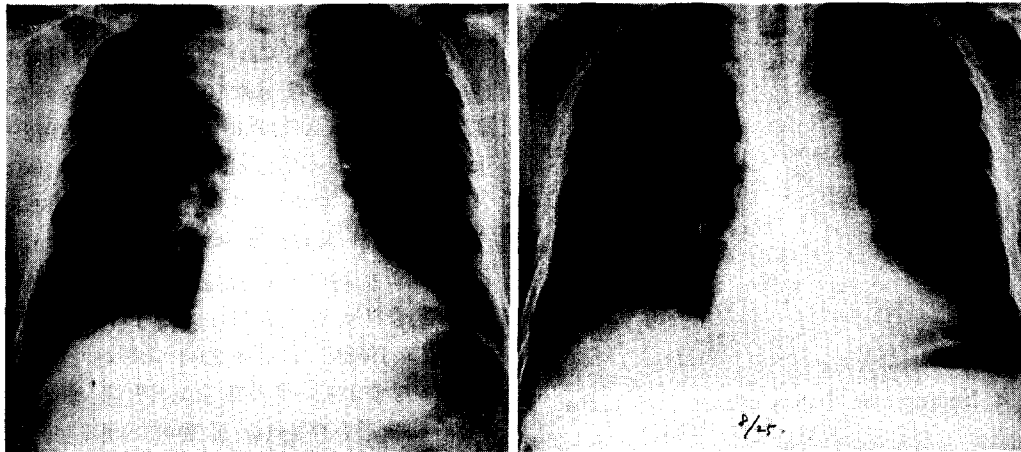


Fig. 1. Preoperative chest PA(left) and Postoperative chest PA(right)

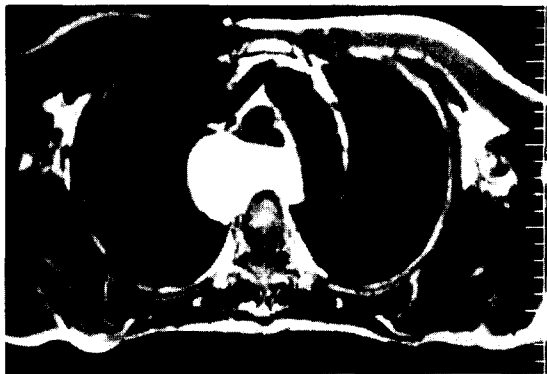
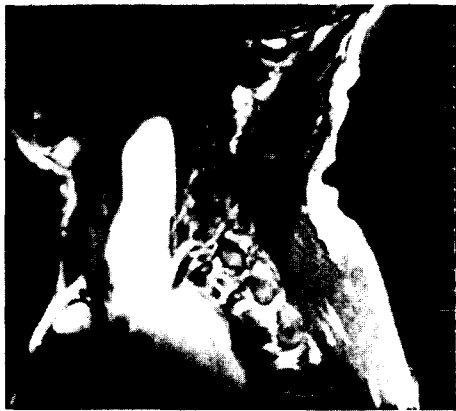

Fig. 2. MRI finding showing marked, extensive mass on prevertebral space & deep cervical portion from epiglottic level to carina level (above) and anterior displacement of trachea, great vessels by huge mass without invasion(below).

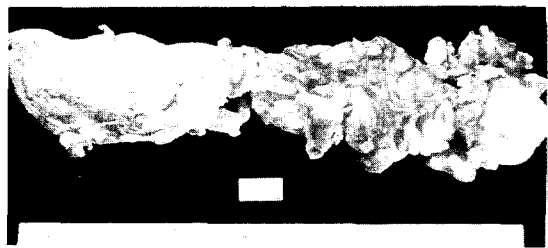


Fig. 3. Microscopic finding of resected lipoma.

수술은 기관 삼관 전신마취하에서 양외위를 취하고 횡하경부 절개술을 통해 경부 종물을 노출시키는 방법으로 시행하였다. 경부 종물 적출시 종격동에 위치한 종물이 경부측과 연결되어 있어 동시에 쉽게 적출할 수 있었다. 노출된 종물은 연한 노란색으로서 얇은 섬유질 막으로 싸여져 있었고 주위 조직과의 유착은 없었다. 종물을 완전히 적출한 후에 Hemovac을 이용한 배액관을 삽입하였고 수술후 경과가 좋아 수술 제10일 후 퇴원하였다.

병리 소견상 적출된 종물은 육안적으로 얇은 피막으로 싸여있는 노란색의 엽상구조를 보이는 거대한 지방조직이었고 크기는 30×6×6cm, 무게는 350gm 이었으며(Fig. 3) 현미경적 검사상 성숙된 지방세포로 구성되어 있었고 군데군데 세포원형질막이 불분명한 지방세포의 괴사 부분이 보였으며 석회화 소견이나 악성화 소견은 보이지 않았다(Fig. 4).

고 찰

종격동에 생기는 지방종은 아주 드문 질환으로 성인




Fig. 4. Microscopic finding of resected lipoma.

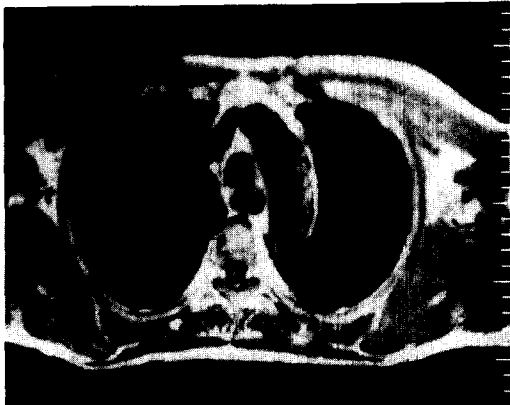
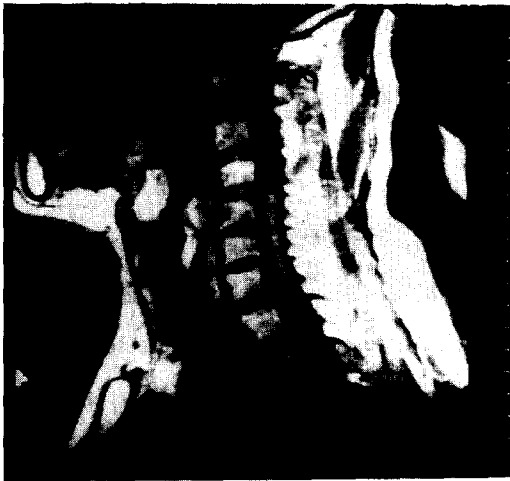

Fig. 5. Postoperative MRI finding : mass density on prevertebral and deep cervical portion was disappeared.

과 어린이를 통틀어서 전체 종격동 종양의 1%미만을 차지한다²⁾. Fothergill이 1781년에 처음으로 종격동에 생긴 지방종에 대해 언급하였고 그후 1961년까지 77예

³⁾ 1969년까지 120예⁴⁾ 정도만이 보고되고 있다.

Wychulis⁴⁾ 등은 1971년 Mayo clinic에서 40년간 경험한 종격동 종양과 낭종 1064예중 지방종이 13예로서 1.2%의 빈도를 보인다고 보고하였으며 1972년 Benjamin⁵⁾ 등은 Cleveland clinic에서 215예중 3예를 보고하여 1.4%의 빈도를 보인다고 하였다. 국내에서는 1971년 李¹⁾가 최초로 종격동 지방종 1예에 대해 보고한바 있으며 1977년 金⁶⁾은 서울 대학병원에서 20년간 경험한 종격동 종양 80예중 지방종 1예이었다고 보고하였고 1983년 金⁷⁾ 등은 29세 남자 환자에서 생긴 종격동 지방종 1예를 추가로 보고하였다. 종격동 지방종의 위치는 전종격동에 가장 많이 위치하는 것으로 알려져 있으며⁸⁻¹⁰⁾ 지방종이 거대하게 자라나 있는 경우가 많아 그 발생장소는 추측하기 힘들다¹¹⁾. 대개의 경우 특기할 만한 증상이 없는 것으로 알려져 있지만 Pachter⁸⁾ 등은 약 50%에서 증상을 가지고 있고 이중 가장 흔한 것이 흉부 동통과 호흡곤란이라고 하였으며 Leopold¹¹⁾는 종격동 지방종에 의한 주기관지 압박으로 사망한 예를 보고하기도 하였다. Watson¹²⁾ 등은 무게가 17.5 lb(7000gm)까지 자라면서 별다른 증상이 없었던 예를 보고하였는데 Pachter⁸⁾ 등은 지방종이 종격동 내에서 완전히 피복된 채 고정된 부위없이 존재하며 저항이 적은 틈새로 자라나기 때문이라고 설명하였다. 종격동 지방종의 분류는 Keeley¹³⁾와 Williams¹⁴⁾에 의해 분류가 대표적으로 쓰이고 있다.

- I. Intrathoracic lipoma : those lying entirely within the thoracic cage.
- II. Hourglass thoracic lipoma : those having both intrathoracic and extrathoracic portion.
 - 1. Cervicomedial : passing from the mediastinum into the neck.
 - 2. Transmural : passing through the chest wall, usually an intercostal space and rarely through the sternum or diaphragm.

지방종의 원인은 아직 분명히 밝혀지지는 않았지만 Heuer¹⁵⁾는 선천적으로 발생할 수 있다고 하였다.

진단은 단순 흉부 X-선 촬영으로 발견되는 경우가 흔하며 과거에는 기흉을 유발하거나 흉강내시경검사, 천자 생검¹⁴⁾의 방법으로 진단하였지만 최근 컴퓨터 단층 촬영기 및 자기 공명 영상촬영법의 출현으로 진단 방법에 큰 발전을 보게 되었다.

치료는 수술을 통한 완전 적출이 가장 좋은 방법이며 수술후 예후도 아주 좋다.

결 론

본 메리놀 병원 흉부외과에서는 62세 남자에서 발생한 경부 종격동 지방종 1예를 횡하경부 절개술에 의한 완전 적출을 시행한 후 추적조서결과 양호한 결과를 보여 이에 문헌 고찰과 함께 보고하는 바이다.

REFERENCES

1. 이영 : 종격동 지방종 1예 보고. 대한 흉부외과 잡지 1971 ; 4 : 87
2. Kleinhaus, S., and Ducharme, J.C. : *Mediastinal lipoma in children, Surgery* 1969 ; 66 : 790
3. Krause, L.G., and Rossa, C.A. : *Intrathoracic lipomas. a report of three cases and a review of the literature, Arch. Surg.(Chicago)* 1962 ; 84 : 444
4. Wychulis, A.R., Payne, W.S., Clagett, O.T., and Woolner, L.B. : *Surgical treatment of mediastinal tumors, J. Thoracic and Cardiovascular surg* 1971 ; 62 : 379
5. Benjamin, S.P., McCormack, L.J., Effler, D. B., and Groves, L.K. : *Primary tumors of mediastinum, Chest* 1977 ; 62 : 297
6. 김종환 : 종격동 종양 및 낭종. 대한 흉부외과 잡지, 1977 ; 18 : 162
7. 김원근, 김주현 : 종격동 지방종 및 지방육종, 대한 흉부외과 잡지, 1983 ; 16 : 375-380
8. Pachter, M.R., and Lattes, R. : *Mesenchymal tumors of the mediastinum-1. Tumors of fibrous tissue, adipose tissue, smooth muscle, and striated muscle., Cancer* 1963 ; 16 : 74
9. Oldham, H.N. : *Collective review-mediastinal tumors and cysts. Ann. Thorac. Surg.* 1971 ; 11 : 246
10. Silverman, N.A., Sabiston, D.C. : *Mediastinal mass, Surg. Clin. North America* 1980 ; 60 ; 757
11. Leopold, R.S. : *A case of massive lipoma of the mediastinum, Arch. Intern. Med.* 1920 ; 26 : 274
12. Watson, W.L., and Urban, J.A. : *Mediastinal lipoma, J. Thoracic Surg.* 1944 ; 13 : 16-29
13. Keeley, J.L., and Vana, A.J. : *Lipomas of the mediastinum, 1940-1955, Internat. Abst. Surg.* 1956 ; 103 : 313
14. Williams, W.T., and Parsons, W.H. : *Intrathoracic lipomas, J. Thoracic Surg.* 1957 ; 33 : 785
15. Heuer, G.J. : *The Thoracic lipomas, Ann. Surg.* 1933 ; 98 : 801