

## 소아 심혈관수술 후의 횡격막 마비

윤태진\* · 김기봉\* · 이정상\* · 이정열\*  
성숙환\* · 김용진\* · 노준량\* · 서경필\*

—Abstract—

### Phrenic Nerve Paralysis after Pediatric Cardiovascular Surgery

Tae Jin Yun, M.D., Ki Bong Kim, M.D., Jeong Sang, Lee, M.D., Jeong Ryul Lee, M.D.,  
Sook Whan Sung, M.D., Yong Jin Kim, M.D., Joon Ryang Rho, M.D., Kyung Phill Suh, M.D.\*

From March 1986 to August 1992, 18 patients underwent diaphragmatic plication for the diaphragmatic paralyses complicating various pediatric cardiac procedures. Age at operation ranged from 16 day to 84 months with mean age of 11.8 months. In order of decreasing incidence, the primary cardiac procedures included modified Blalock-Taussig shunt ( 5 ), Arterial switch operation ( 4 ), modified Fontan operation ( 2 ), and others ( 7 ). The suspicious causes of phrenic nerve injury included overzealous pericardial resection ( 7 ), direct trauma during the procedure ( 6 ), dissection of fibrous adhesion around the phrenic nerve ( 3 ) and unknown etiology ( 2 ). The involved sides of diaphragm were right in 10, left in 7 and bilateral in one. The diagnosis was suspected by the elevation of hemidiaphragm on chest x-ray and confirmed by fluoroscopy. The interval between primary operation and plication ranged from the day of operation to 38 postoperative days (mean : 14 days). The method of plication were 'Central pleating technique' described by Schwartz in 16 and other techniques in 2.

Five patients expired after plication and the cause of death were not thought to be correlated directly with the plication itself. In the remaining 13 survivors, extubation or cessation of positive ventilation could be done between the periods of the day of plication and 14th postoperative days (mean : 3.8day). We have made the following conclusions : 1) Phrenic nerve paralyses are relatively common complication after pediatric cardiac procedures and the causes of phrenic nerve injury are mostly preventable ; 2) Phrenic nerve palsy is associated with considerable morbidity ; 3) diaphragmatic plication is safe, reliable and can be applicable in patients who are younger age and require prolonged positive pressure ventilation.

\*서울대학교 의과대학 흉부외과학교실

\*Department of Thoracic and Cardiovascular Surgery, College of Medicine, Seoul National University Hospital

\*이 연구는 1992년도 서울대학교 병원 임상 연구비 지원에 의한 결과임.

\*이 연구는 1992년도 대한 흉부외과학회 제 24차 학술대회에서 구연되었음.

## 서 론

소아 심장 수술 후의 횡격막 마비는 비교적 흔한 합병증으로 Watanabe<sup>13)</sup> 등은 총 심장수술의 1.6%(개심술: 1.9%, 폐심술: 1.3%)에서 유발된다고 보고한 바 있다. 하지만 양압 호흡 중인 환아에서는 단순 흉부 사진 만으로는 진단 할 수 없으며, 확진의 방법인 fluoroscopy가 적용하기에 번거롭고 중환자에게는 위험하다는 점등 그 진단에 있어 어려움이 많아 정확한 발생빈도 및 예후를 알기가 어려운 실정이다. 서울대학교 병원 흉부외과학교실에서는 1986년 소아병원 개원 이후 소아 심혈관 수술에 합병된 18명의 횡격막 마비 환아에 대해 횡격막 습벽 형성술(daiphragmatic plication)을 시행하여 좋은 결과를 얻었기에 문헌 고찰과 더불어 보고하는 바이다.

## 연구 대상 및 방법

1986년 3월 부터 1992년 8월 까지 18명의 환아가 수술 후 횡격막 마비의 진단으로 횡격막 습벽 형성술을 시행받았다. 환아의 수술시 연령분포는 생후 16일에서 84개월로 평균 11.8개월이었으며, 남녀 성비는 14:4로 남아가 많았다.

횡격막 마비의 원인이 된 심혈관 수술의 종류는 (표 1)과 같았으며, modified Blalock-Taussig 단락술이 총 5례로 가장 많았다. 횡격막 마비와 유관할 것으로 생각되는 환아 들의 수술 후 합병증은 (표 2)와 같았다. 마비된 횡격막의 위치는 우측이 10례, 좌측이 7례, 양측성이 1례였으며 (표 3), 이중 양측성의 경우는 '활로써 4징증' 환아에서 우심실 유출로형성을 위한 자가

**Table 1.** Cardiovascular procedures resulting in phrenic nerve palsy

Procedures	No.
Modified BT shunt	5
Arterial Switch Operation	4
Fontan operation	2
Others*	7

\*Unifocalization for RA+VSD, TOF total correction, RVOT reconstruction for residual RVOTO in TOF, MVR, VSD patch closure, RPA angioplasty for RPA atresia.

**Table 2.** Complications in phrenic nerve palsy patients.

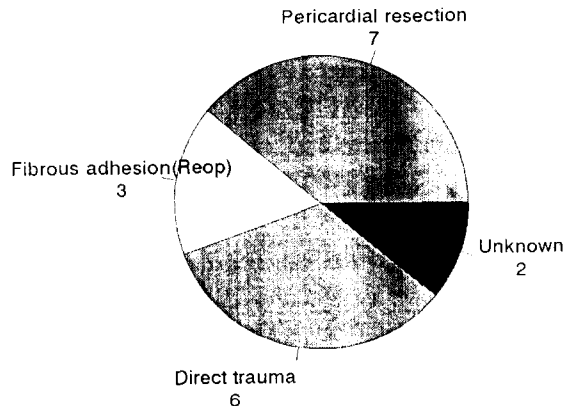
Complications	No.
Tracheostomy	6
Pneumonia	6
Atelectasis	4
Pleural effusion	2
Pneumothorax	1

**Table 3.** Involved Sides of PNP

Operative approach which followed PNP	No. of cases	No. of reoperation
Right PNP	10	
Right Thoractomy	4	0
Sternotomy	6	1
Left PNP	7	
Left Thoractomy	3	0
Sternotomy	4	2
Bilateral PNP	1	0
Total	18	3

\*PNP : Phrenic nerve palsy

\*\*Surgical approach for previous operation ; Sternotomy in all 3 patients



**Fig. 1.** Suspicious causes of phrenic nerve palsy.

심낭의 절제가 과도했던 경우였다. 횡격막 마비의 원인으로 의심되는 것은 (그림 1)과 같았으며, 이중 우심실 유출로 형성이나 폐동맥 성형술에 쓰이기위한 심낭의 절제가 과도했던 경우가 7례로 가장 많았다.

## 결 과

횡격막 습벽 형성술은 인공호흡기의 제거가 어려워 횡격막 마비가 의심되었던 환자들 중 fluoroscopy로 횡격막 마비가 확진되었던 환자이거나, 수술중의 부주의로 횡격막 신경에 직접적인 손상이 가해졌던 환자들에 대해서 행하여 졌다. 횡격막 습벽 형성술의 방법으로는 Schwartz등이 기술한 'Central pleating technique'이 적용된 경우가 16례, 'Central pleating technique'과 Gore-Tex patch reinforcement가 병용된 경우 및 'Pants over vest technique'이 적용된 경우가 각각 1례씩이었다. 횡격막 습벽 형성술 후 5명의 환자가 사망했다. 사망 원인으로는 지속적인 양압 호흡으로 인한 폐합병증의 경우가 2례, 저심박출증이 2례, asphyxia에 의한 급사가 1례였으며, 모두 횡격막 습벽 형성술과 직접적인 관련은 없었던 것으로 사료된다(표 4).

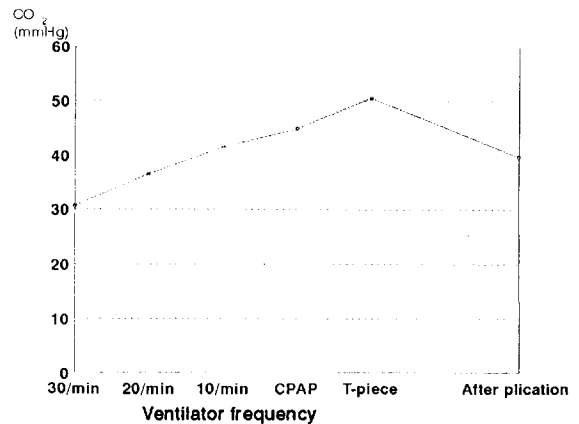
**Table 4.** Causes of mortality after plication

Causes	No.
Lung Cx.	2
Low Cardiac output	2
Asphyxia	1
Total	5

횡격막 마비의 원인이 된 수술에서 횡격막 습벽형성술까지의 기간은 당일 시행한 경우에서 수술 후 38일로 평균 14일이었으며, 횡격막 습벽 형성술 후 기관내 삽관을 제거하거나 양압 호흡을 중단할 수 있기까지의 기간은 횡격막 습벽 형성술 당일에서 술후 14일로 평균 3.8일이었다. 이 중 횡격막 습벽 형성술 후 하루 이내에 기관내 삽관의 제거가 가능했던 환자는 총 13명의 생존자 중 8명(62%)으로, 대부분의 환자가 횡격막 습벽 형성술 후 바로 기관내 삽관의 제거가 가능하였다. 환자들의 동맥혈 CO<sub>2</sub>치는 횡격막 마비가 있는 상태에서 인공 호흡기의 진도에 따라 서서히 증가하다가 인공호흡기 제거에 실패하여 횡격막 습벽 형성술을 시행한 뒤 정상화되었다(그림 2).

## 고 안

소아 심혈관 수술 후 횡격막 마비는 비교적 흔한 합병증이나, 그 진단이 용이하지 않고 비교적 성장한



**Fig. 2.** mean CO<sub>2</sub> level of 13 survivors before and after plication.

환아에서는 인공호흡기 제거에 큰 영향을 미치지 않아 대부분의 경우 간과 되어온 실정이다. 하지만 신생아 및 영아 연령의 환아들은 흉곽의 호흡 근육의 발달이 미성숙하여 횡격막에 의존도가 높고, 횡격막 마비에 의한 폐합병증(무기폐, 늑막 삼출, 기흉, 폐렴...)이 보다 심각한 결과를 초래하므로 조기의 정확한 진단 및 치료가 필수적이라 하겠다.

소아심장 수술에 합병된 횡격막마비에 대한 관심이 집중된 것은 그리 오래된 일은 아니다. 출산 중 손상이나 외상에 의한 횡격막 신경 손상으로 인한 횡격막 마비에 대해서는 많은 보고가 있었지만<sup>2)</sup>, 심장 수술에 합병된 경우의 보고는 1971년 Sethi<sup>1)</sup> 등이 대동맥 전위증 환아에서 'Blalock - Hanlon 심방중격 적체술'을 시행한 뒤 횡격막 마비가 유발된례를 보고한 것이 처음이다. 이후 횡격막 마비의 병인론, 유병율, 진단 및 치료에 대한 논문이 많이 보고되었지만 대부분이 후향성 연구(Retrospective study)인 관계로 정확한 발생빈도, 정확한 진단 및 치료 방침의 설정 등에 애매한 점이 많다.

### 발생빈도

소아 심장 수술 후 횡격막 마비는 전체 소아 심장 수술의 0.5%에서 2.1%<sup>5,10,11,13)</sup>까지 보고된다. 가장 큰 규모의 임상 보고는 1987년 Watanabe<sup>13)</sup>등에 의한 것으로 심장 수술을 받은 총 7670명의 환아 중 125명이 진단되어 그 발생빈도는 1.6%였으며 이를 개심술(Open heart surgery)과 폐심술(closed heart surgery)로 나누어 각각 1.9%, 1.3%로 보고하였다. 그들

은 횡격막 마비가 호발하는 수술적 조작을 개심술에서는 'Mustard 술식', 폐심술에서는 'Glenn 술식'으로 보고하였다. 한편 1987년 Mickell<sup>5)</sup>등은 1871명의 환자에서 1.7%의 발생빈도를 보고하였으며, Blalock - Taussig 단락술에서 호발한다고 하였다. 이처럼 발생 빈도 및 호발하는 수술적 조작에 차이를 보이는 것은 횡격막 마비의 진단에 대한 관심의 차이와 선호되는 수술적 조작의 차이로서 설명된다.

## 원 인

횡격막 마비는 여러 종류의 손상으로 횡격막 신경의 가역적 혹은 비가역적 기능상실이 초래되어 유발된다. 관여하는 손상으로는

- 1) 횡격막 신경에의 기계적 손상,
- 2) 전기 소작기(electrocautery)의 사용으로 인한 전기적 손상,
- 3) 개심술시 사용되는 얼음(ice slush)이나 냉각 식염수(cold saline)에 의한 냉손상 등으로 나눌 수 있다.

### 1) 기계적 손상

#### a. 횡격막 신경에의 좌상으로 인한 직접 손상

횡격막 신경 주위의 박리 중 부주의 하게 횡격막 신경을 forceps로 잡거나 절단하는 경우, 재수술로 횡격막 신경 주위로 유착이 되어 있어 불가피 하게 횡격막 신경이 손상되는 경우<sup>5)</sup>, 수술 전 처치인 내경정맥 삽관(Internal Jugular vein cannulation)시의 주사침 손상(needle trauma)<sup>4,5)</sup>, 흉관 삽입 중의 손상<sup>8)</sup>등이 이에 속한다. 특히 재수술시에는 횡격막신경 주위의 유착박리 중의 손상으로 횡격막 마비가 2배 이상 유발된다는 보고도 있다<sup>13)</sup>.

#### b. 횡격막 신경에의 과신장(overstretching)으로 인한 간접 손상

횡격막 손상이 주위 조직과 함께 지나치게 당겨지는 경우로, 심낭 텐팅(pericardial tenting)이 과도한 경우가 이에 해당된다. 특히 자가 심낭이 쓰이는 경우 심낭 텐팅은 느슨하게 하거나 생략해야 횡격막 신경의 과신장을 방지할 수 있다.

#### 2) 전기 소작기(electrocautery)의 사용으로 인한 전기적 손상

전기 소작기가 횡격막신경 위로 직접 조작되는 경우는 물론 근방에서 조작되어도 횡격막 마비가 유발되며, 최소한 1cm 근방에서는 조작하지 않는 것이 권장

된다<sup>13)</sup>. 특히 자가심낭을 사용하는 경우 심낭 절제면의 지혈을 위해 전기소작기를 절제면을 따라 조작하는 경우가 많은데, 이때 횡격막 신경의 손상을 방지하기 위해서는 심낭절제를 최소화하거나 절제면 지혈을 생략해야 할 것으로 생각된다.

#### 3) 얼음(ice slush)이나 냉각 식염수(cold saline)에 의한 냉손상

1976년 Joseph<sup>4)</sup>등은 횡격막 신경의 냉손상에 대한 동물실험을 통해, 얼음이 횡격막 신경에 30분에서 60분 정도의 시간동안 직접 접촉하는 경우 전례에서 횡격막 마비가 유발되며 그 신경 조직은 병리조직학 상 탈수초화(demyelination) 및 축삭돌기(axon)의 분절(fragmentation)이 유발된다고 보고하였다. 또한 얼음이 간접적으로 접촉한 경우에는 병리 조직학적 변화는 없으나 기능저하는 관찰된다고 하여 횡격막마비에 냉손상이 관여함을 시사하였다. 1985년 Rousou<sup>12)</sup>등은 이에 대한 임상적 증거를 제시하였는데, 관상동맥 재건술 시 얼음을 사용한 환자들은 24%에서 좌측 횡격막 마비가 관찰되었다고 보고한 것이 그것이다. 최근 횡격막 마비의 우려로 얼음의 사용이 지양되고 있지만, 우심실 비대가 심하여 심근 보호에 어려움이 있거나 신속한 심정지(rapid arrest)를 유발해야 하는 이유로 부득이하게 얼음이 사용되는 경우 횡격막 신경 손상에 주의하여야 한다.

## 병인론

횡격막의 마비는 호흡기능의 저하를 초래하며, 그 기능저하의 정도에는 아직 정설이 없다. 성인의 경우 실험적으로 횡격막 신경을 마비시켜보면 폐활량(vital capacity)의 13%가 감소된다는 보고는 있지만<sup>2)</sup>, 이는 신생아나 영아 연령에는 해당되지 않으며 기능저하의 정도는 더 심할 것으로 생각된다. 그 이유는<sup>5)</sup>

1) 신생아나 영아는 늑간근육의 발달이 불충분하고 흉골의 위치가 높아 늑간근육의 수축이 흉곽 용적의 확장에 기여하지 못하므로, 호흡의 대부분을 횡격막에 의존하며

2) 종격동이 고정되어 있지 않아 일측성 마비가 반대쪽 폐기능에 영향을 주며

3) 기관이나 기관지가 좁아 횡격막 마비로 인한 폐합병증으로 분비물이 많아질 경우 이를 견디기가 힘들다는 점 등이다. 1981년 Shoemaker<sup>10)</sup>등은 영아에서 일측성 횡격막 마비가 50%이상의 호흡기능 저하를 유

발한다고 주장하였으며, 영아 이전 연령과 이후 연령의 횡격막 마비의 예후에 유의한 차이를 나타내는 많은 임상보고들이 이를 뒷받침한다<sup>2,5,13)</sup>. 이는 또한 영아 연령층의 횡격막 마비에 대해 조기에 진단하고 치료하려는 최근의 추세에 근거가 되는 것이다.

## 진 단

횡격막마비의 진단은 인공호흡기의 제거가 어려운 환자에서 양압호흡을 제거시 단순 흉부 X-ray상 한쪽 횡격막이 상승한 소견이 보이는 경우 fluoroscopy로 횡격막이 상승되어 있는 채로 고정되어 있거나 이상운동(paradoxical movement)을 하는 것을 관찰함으로써 이루어진다(Kienboeck's sign)<sup>5)</sup>. 하지만 횡격막 마비를 의심해서 fluoroscopy를 시행하기 까지는 다음과 같은 많은 어려움이 있다.

1) 양압 호흡이 계속되는 동안은 단순 흉부 X-ray상 횡격막의 상승은 관찰되지 않는다.

2) 환자의 상태가 나쁜 경우 일시적인 양압호흡의 중단이나 fluoroscopy의 시행이 위험할 수 있다.

3) 폐허탈로 횡격막의 상승이 온 경우와 횡격막 마비의 합병증으로 폐허탈이 온 경우가 감별이 어렵다.

따라서 횡격막 마비의 진단에는 그 가능성에 대한 강한 의심이 무엇보다도 중요하다. 최근 횡격막 신경에 전기적 자극을 준 뒤 횡격막의 수축을 근전도로 감지하므로써 자극 전도 시간을 측정하는 새로운 진단 방법이 개발되었으나<sup>16)</sup>, 아직 실용화할 단계는 아니다.

## 치 료

횡격막 마비의 치료 방침에 대해서는 아직 정설이 없다. 보존적 요법으로 횡격막 신경의 기능이 회복되기를 기다리자는 주장과 조기에 수술적 요법을 시행하자는 주장이 있으나 최근의 추세는 후자쪽으로 기우는 인상이며, 특히 어린 연령층의 환아에 대한 조기의 수술적 요법에는 이론의 여지가 없는 듯하다. 또한 조기 수술이 권장 되는 연령층도 신생아에서 영아, 2세 이하의 영유아 등으로 점차 확장되어 가는 것도 최근의 추세이다.<sup>2,5,13)</sup>

### 1) 보존적 요법

보존적 요법을 선호하는 이들의 주장은 횡격막 마비의 자연경과에 그 근거를 가진다. 과거 폐결핵의 고전적 치료 방법으로 phrenic nerve crushing이 시행된

환자에서 6개월 정도가 경과하면 횡격막 기능이 정상화 된다는 보고가 있으며<sup>3)</sup>, 소아 연령층의 경우 그 회복 속도는 더 빠를 것이 예상된다. 임상적으로도 횡격막 마비 환자의 70%에서 80%에서 횡격막 기능이 일정기간 후 정상화된다는 보고가 있다.<sup>2,5,13)</sup> 1979년 Haller<sup>7)</sup> 등은 횡격막 마비의 치료 방침에 대해 보존적 요법의 중요성을 강조하였으며, 횡격막 습벽 형성술을 4주에서 6주간의 보존요법에 대해 횡격막 기능이 회복되지 않은 환아에 한하여 시행할 것을 주장하였다. 보존적 요법은 8-10 cmH<sub>2</sub>O의 CPAP(Continuous positive airway pressure)하에서 흡기 산소 농도를 40%로 하고, 횡격막 마비의 합병증을 방지하며 발생한 합병증에 대해 적절히 대처하는 것 등을 그 내용으로 한다.

### 2) 수술적 요법

조기의 수술적 요법이 주장되는 근거는

1) 횡격막 신경의 기능이 회복되기 이전에 횡격막 마비로 인한 여러 합병증이 환자의 예후를 불량하게 하며

2) 횡격막 습벽 형성술(Diaphragmatic plication)은 매우 안전하고 효과적이며, 횡격막 신경의 주행을 피해서 시행되므로 횡격막 신경의 기능이 회복되는 경우 횡격막의 기능도 되찾을 수 있다는 점 등이다. 환자의 연령이 낮을 수록 횡격막 마비 후의 예후가 불량함은 주지의 사실이며, 이에 대한 많은 임상보고가 있다. 따라서 최근에는 2세이하의 환아가 횡격막 마비로 인해 2주이상 인공호흡기의 weaning이 되지 않으면 횡격막 습벽 형성술이 권장되는 추세이다<sup>5,13)</sup>. 하지만 횡격막 습벽 형성술이 항상 효과적인 것은 아니라는 주장도 있는데, 그 이유는 이 술식이 횡격막의 기능을 회복시키는 것은 아니라 횡격막을 아래쪽으로 고정시키는 것에 불과하다는 것으로 횡격막 습벽 형성술은 횡격막의 이상운동(Paradoxical movement)이 있는 경우에만 시행되어야 하며, 횡격막이 상승한 채로 고정되어 있는 경우에는 적용에서 제외되어야 한다는 것이다<sup>5)</sup>. 이러한 주장은 이론적으로는 가능하나 저자들의 연구를 포함한 많은 임상보고들이 횡격막이 상승 고정되어있는 경우에는 횡격막 습벽 형성술의 효능을 입증하는 바 그리 타당하지는 않은 듯하다. 횡격막 습벽 형성술의 종류는 여러가지가 있으며, 1981년 Shomaker<sup>10)</sup> 등은 다음의 3가지 방법을 제시하였다.

1) Pants over vest technique( 그림 3)

복강으로 접근하여 횡격막을 절개하여 서로 겹치게 복원하는 방법으로 가장 고전적인 술식이다. 복강내 장기로 인해 수술시야 확보가 어렵고, 말단 횡격막 신경의 손상이 가능하다는 단점이 있다.

2) Circumferential pleat technique( 그림 4)

흉강으로 접근하여 복강이 열리지 않을 정도로 횡격막을 원주형으로 부분절개한 뒤 횡격막을 흉벽으로 붙여 봉합하는 것으로 복강내 장기를 피할 수 있고 횡격막 신경의 손상을 방지할 수 있으나, 횡격막을 절개해

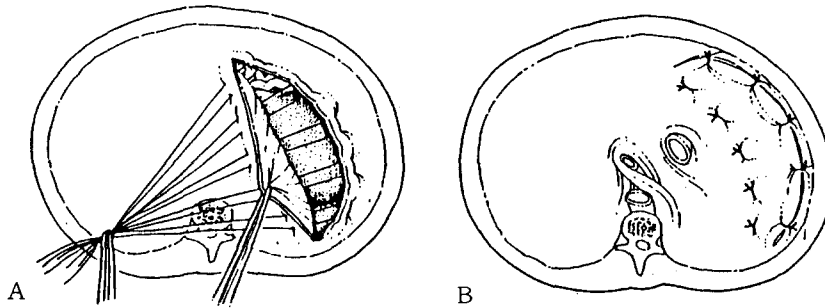


Fig. 3. Pants-over-vest technique :

- (A) 횡격막을 절개한 후 외측 절편의 절개면을 내측 절편의 아래쪽으로 봉합하고,
- (B) 내측 절편의 절개면을 흉벽에 고정 시킨다.

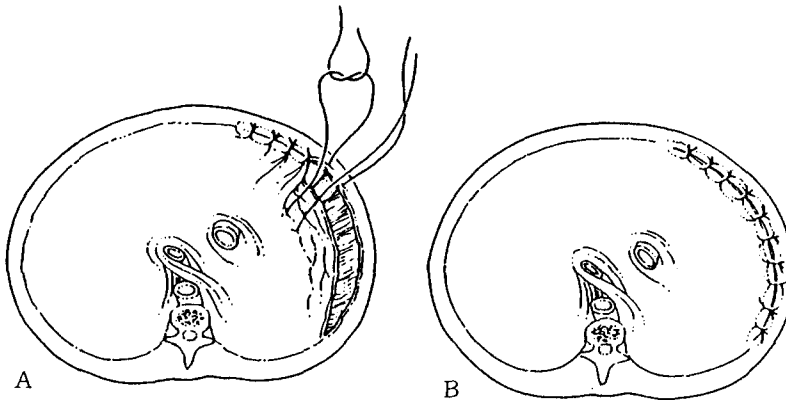


Fig. 4. Circumferential pleat technique :

- (A) 횡격막을 복강이 열리지 않을 정도로 부분절개하고
- (B) 내측 절개면을 흉벽에 봉합하여 횡격막을 단축시킨다.

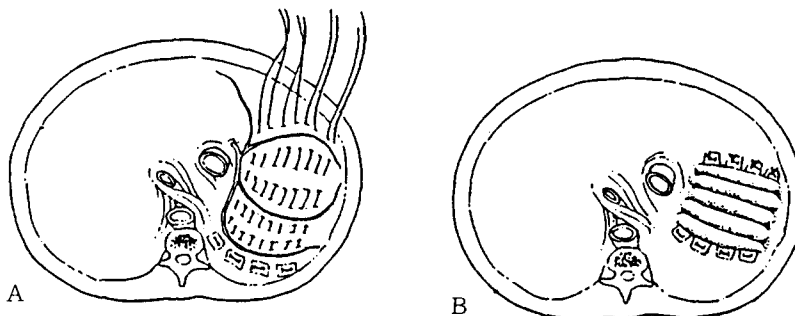


Fig. 5. Central pleating technique :

- (A) 횡격막 신경의 분지 및 복강내 장기를 피하여 Mattress suture를 뜨고,
- (B) 차례대로 묶어 횡격막을 단축시킨다.

야 하는 번거로움이 있다.

### 3) Central pleating technique(그림 5)

흉강으로 접근하여 횡격막 신경의 분지를 피하여 흡수 가능한 봉합사로 mattress suture를 여러번 시행하여 횡격막을 접어 주는 술식으로, 가장 간편하며 효과적인 방법이다. 저자들도 대부분의 경우에 적용하여 좋은 결과를 얻었다.

한편 1980년 Abraham<sup>9)</sup> 등은 자상(stab wound)로 절단된 횡격막 신경을 sural nerve interposition으로 교정했다고 보고한 바 있으며, 이는 수술 중 부주의하게 횡격막 신경이 절단된 경우 횡격막 습벽 형성술 이전에 시도해 볼 수 있다.

## 결 론

본 서울대학병원 흉부외과학 교실에서는 1986년 소아병원 개원 이후 18명의 횡격막마비 환아에 대해 횡격막 습벽 형성술을 시행하여 다음과 같은 결론을 얻었다.

1. 총 18례에서 횡격막 습벽 형성술을 시행하였으며, modified Blalock-Taussig 단락술에서 가장 많이 시행되었다.

2. 소아 심혈관 수술 후 횡격막 마비는 예방이 가장 중요하며, 이를 위해 횡격막 신경의 좌상이나 지나친 당김, 수술중 얼음의 사용, 주위에서의 전기 소작기의 사용 등을 지양해야 한다.

3. 인공호흡기의 weaning이 어려운 환아에서 심폐기능의 이상이 그 원인이 아닌것으로 판단 되면 항상 횡격막 마비를 염두에 두어야 하며, 횡격막 마비가 확진 되면 그로 인한 합병증이 병발하기 전에 조기의 횡격막 습벽 형성술을 시행하는 것이 권장된다.

4. 횡격막 습벽 형성술의 방법은 Schwartz등이 기술한 central pleating technique이 대부분 적용되었으며, 횡격막 습벽 형성술 이후 62%의 환아가 수술 당일 기관내 삽관을 제거하거나 양압호흡을 중단할 수 있었다.

## REFERENCES

1. Sethi G, Reed WA. *Diaphragmatic malfunction in neonates and infants: diagnosis and treatment. J Thorac Cardiovasc Surg* 1971; 62: 138-43.
2. Greene W, L'Heureux P, Hunt CE. *Paralysis of diaphragm. Am J Dis Child* 1975; 129: 1402-5.
3. Iverson LIG, Mittal A, Dugan DJ, Samson PC. *Injuries to the phrenic nerve resulting in diaphragmatic paralysis with special reference to stretch trauma. Am J Surg* 1976; 132: 253-7.
4. Marco JD, Harn JW, Barner HB. *Topical cardiac hypothermia and phrenic nerve injury. Ann Thoracic Surg* 1977; 23: 253-7.
5. Mickell JJ, Oh KS, Siewers RD, Galvis AG, Fricker FJ, Mathews RA. *Clinical implication of postoperative unilateral phrenic nerve paralysis. J Thorac Cardiovasc Surg* 1978; 76: 297-304.
6. Schwartz MZ, Filler RM. *Plication of the diaphragm for symptomatic phrenic nerve palsy. J Pediatr Surg* 1978; 13: 259-63.
7. Haller JA Jr, Pickard LR, Tepas JJ, et al. *Management for diaphragmatic paralysis in infants with special emphasis of selection of patients for operative plication. J Pediatr Surg* 1979; 14: 779-85.
8. Ayalon A, Anner H, Moghilner M, Schiller M. *Eventration of the diaphragm due to phrenic nerve injury caused by intercostal drainage. J Pediatr Surg* 1979; 14: 473-4.
9. Merav AD, Attai LA, Condit DD. *Successful repair of transected phrenic nerve with restoration of diaphragmatic function. Chest* 1983; 84: 642-4.
10. Shoemaker R, Palmer G, Brown JW, King H. *Aggressive treatment of acquired phrenic nerve paralysis in infants and small children. Ann Thorac Surg* 1981; 32: 251-9.
11. Zhao HX, D'agostiono RS, Pithick PT, Shumway, NE, Miller DC. *Phrenic nerve injury complicating closed cardiovascular surgical procedures for congenital heart disease. Ann Thorac Surg* 1985; 39: 445-9.
12. Rousou JA, Parker T, Engelman RM, Breyer RH. *Phrenic nerve paresis associated with the use of iced slush and the cooling jacket for topical hypothermia. J Thorac Cardiovasc Surg* 1985; 89: 921-5.
13. Watanabe T, Trusler GA, Williams WG, Edmunds JF, Cloes JG, Hoskawa Y. *Phrenic nerve paralysis after pediatric cardiac surgery. J Thorac Cardiovasc Surg* 1987; 94: 383-8.
14. Defalque RJ, Fletcher MV. *Neurologic com-*

- plication of central venous cannulation. J Parenter Enteral Nutr 1988 ; 12 : 406 – 9.*
15. Hadeed HA, Braun TW. *Paralysis of the hemidiaphragm as a complication of internal jugular vein cannulation: report of a case. J Oral Maxillofac Surg 1988 ; 46 : 409 – 11.*
16. Russell R.I.R, Mulvey D, Laroche C, Shuibourne E.A, Green M. *Bedside assessment of phreic nerve function in infants and children, J Thorac Cardiovac Surg 1991 ; 101 : 143 – 7.*