

교정치료시 Rest cephalogram의 임상적 응용

전북대학교 치과대학·교정학교실

조교수 홍 성 준

I. 서 론

일반적으로 교정의들은 교정치료시 주로 dentoskeletal variation에 관심을 가지고 문제를 해결하려고 한 반면, 이와 관련된 연조직에 관해서는 큰 비중을 두지 않고 있다. 실제 부정교합, 치아의 안정성, 안모의 심미성등은 연조직의 크기, 활성도, 위치에 의해 부분적으로 영향을 받을 수 있기 때문에 환자를 치료할때 치아, 골격, 연조직의 평균치만을 이용하는 것은 바람직하지 못하며, 이에 교정의들은 치료전의 연조직의 형태와 입술의 자세가 치료후에 어떻게 변할것인지에 예측할 수 있어야 한다.^{3,4,5)}

정상적으로 입술은 두 가지 자세적 위치를 보인다. rest lip position에서, 입술은 이완되고 수축하려고 하지도 않으며 느슨하게 이완되어 위, 아래 입술이 떨어져 있다. 반면 closed lip position은 oral cavity의 anterior sealing을 형성하기 위해서 최소한의 수축으로 입술을 다물고 있다. 치아 이상과 안모 이상을 평가하는데 있어서 rest lip position과 closed lip position을 비교하여 평가하지 못할 경우 많은 혼동이 생긴다. 그런 이유로 연하, 저작, 발음시 나타나는 복잡한 입술활동의 여러 type들을 기술하기전에 부정교합자와 정상교합자에서 입술의 위치를 고려해 보는 것이 바람직하다. Rest lip position에서 상악에 대한 하악의 관계는 일생을 통해 변하지 않으며, 만약 physiologic rest position을 넘어 다른 위치로의 힘을 받을 경우, 치료골이나 치아의 압하와 같은 적응을 통해 원래의 위치로 돌아올 것이다.^{13,14)}

Thompson(1949)은 rest position에서의 기능적 분석을 통해 부정교합을 진단하는데 이용하였는데, 즉 rest position에서 기능적 부정교합과 구조적인 부정교합을 감별진단하였다¹³⁾.

Burston(1956)의 보고에 의하면, rest lip position은 치아나 주위조직에 의해 영향을 받지않고 오히려 이것들에 원인적인 요소로 작용한다하여 치료계획 수립시에 primary factor로서 간주하였다³⁾.

이후 Boucher(1963) & Winkler(1979)는 교합의 수직고경을 결정하는데 rest position의 중요성을 보고한 바 있고, Peterson et al(1983)등은 부정교합 환자에서 각각 rest position을 비교한 결과, 자신의 심미적 개선을 위해 2급 부정교합 환자에서는 더욱 더 하악이 전방위치하고 있었으며, 3급 부정교합환자에서는 더욱더 하악을 후방위치시키고 있는 사실을 밝혀냈다. 또한 rest상태에서 lip의 관계는 치료계획시 연조직 평가에 매우 유용하다(Saxbly, Terrence, 1985)¹¹⁾. 최근에 Yogosawa(1991)는 치료전 rest position을 평가함으로써 치료후의 바람직한 profile을 예측할 수 있다고 하였다⁶⁾. 즉 치료전 rest position의 profile은 치료후의 closed lip position에서의 profile은 치료후의 closed lip position에서의 profile과 유사함으로써 치료전의 rest position의 임상적 중요성을 강조하고 있다. 이러한 rest position에 영향을 주는 요소를 살펴보면, (Perry, 1956/Boman, 1952/Thompson, 1983) loss of teeth, intraoral appliance, tongue posture, respiration requirments, abnormal atmospheric pressure,

selective paralysis, pain, TMJ pathology, certain systemic disease, psychic trauma, fatigue 등을 들 수 있다.

이와같이 여러 선학들의 rest posture에 대한 많은 연구가 있었으나 실제 임상적인 적용이 미흡하였기에 본 저자는 closed lip position과 rest lip position에서 각각 측면 두부 방사선 사진을 채득하여 lip 주위의 profile상에 나타나는 차이점을 비교하여 이러한 차이가 임상적으로 어떠한 의미를 내포하고 있는지에 대해 알아보고 rest상태에서의 기능적 분석을 통해 부정교합의 진단에 도움을 주고자 한다.

II. 증례

A. 증례 1 (Fig. A)

20세 여자 환자로서 Angle's C I molar relationship을 보여주고 있다. Fig. 2, A.는 closed & rest 상태의 두부 방사선 사진을 중첩시킨 그림이다. 거의 정상적인 근육의 이동양상을 보여주고 있는데, 실제 근육의 수축 정도는 정상적인 것보다 약간 많은 근육의 활동을 보여주고 있다. 또한 Intermaxillary clearance 및 interlabial gap의 size는 정상적인 소견을 보여주고 있다. 일반적으로 rest position에서 closed position으로 이행될 때 nasolabial angel은 증가하고 interlabial gap은 감소하며, 전치의 노출정도는 감소한다. Fig. 3 A. Table I에서 rest position과 closed position에서의

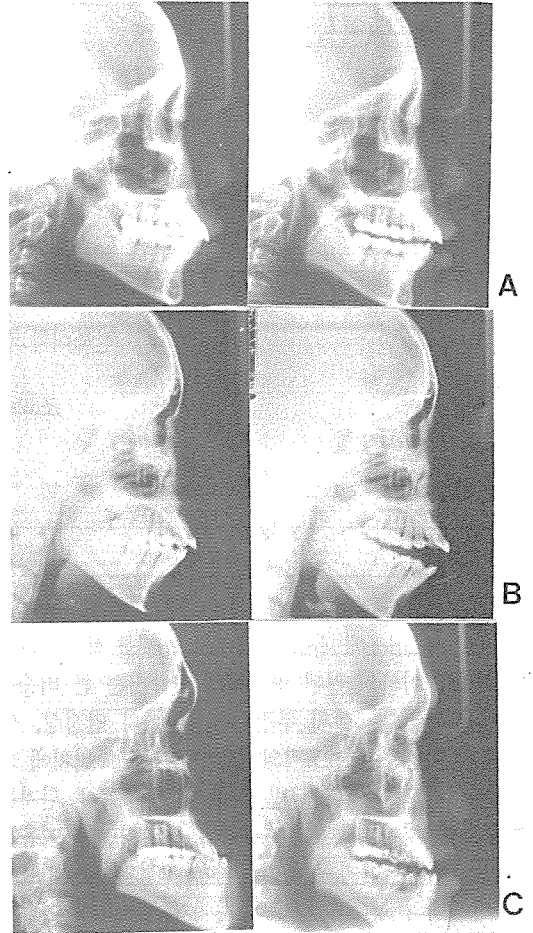


Fig. 1. Lateral cephalograms at rest and closed lip positions.

A, Class I case. B, Class II. division 1 case. C, Class III case.




Fig. 2. Intergumental extensions as influenced by postural variation: rest lip position-dotted line, closed lip position-solid line. A, Class I case. Minimal change in soft tissue mass. B, Class II division 1 case: Upper lip flattens and elongates; lower lip moves upward and forward with flattening of chin area. C, Class III case. Normal lip(upper) response; lower lip moves upward and backward.

Table I . Measurements of each variables at rest and closed lip position

	CASE 1.		CASE 2.		CASE 3.	
	Rest	closed	Rest	closed	Rest	closed
Nasolabial angle(°)	93.0	100.1	93.0	114.5	68.5	83.0
Interlabial gap(mm)	4.2	0.0	15.5	1.2	5.0	0.0
Amount of tooth exposure	1.5	-1.0	6.5	3.5	3.0	5.0

각 항목의 차이를 보면, rest상태에서 nasolabial angle은 93°로 나타났고, closed상태에서는 100.1°로 약 7°차이를 보여주고 있다. 상악 전치의 노출정도는 4.5mm에서 1.0mm로 2.5mm의 차이를 보이는데 이는 폐구시 상,하순에 근육수축이 일어나 정상적인

상,하악 치아의 노출이 lip line에 대해 감소된 것처럼 보인다.

B. 증례 2 (Fig. 1, B)

16세 여자 환자로서 상악 전치의 전돌과 총생을 주소로 내원하였으며, Angle' C II division 1 molar relationship을 가지고 있다.

Fig. 2, B는 closed & rest상태의 두부 방사선 사진을 중첩시킨것으로 상당량의 근육 수축정도를 보여주고 있다. 특히 oro-facial muscle tension으로 인해 closed 상태로 이행될때 심한 facial disharmony를 나타낸다. Fig. 3, B. & Table I에서 rest상태에서 closed 상태로 이행될때, nasolabial angle은 증가하였으며, 그 증가 정도가 약 21.5°로 심한 차이를 보여주고 있다. 상악 전치의 노출정도도 6.5mm에서 3.5mm로 약 두배의 차이를 보여주고 있다. rest상태에서 large interlabial gap을 폐쇄하기 위해 chin area에 flattening과 상순의 elongation이 뚜렷히 나타나고 있다. 이와같이 현저한 차이를 보이고 있는 경우에 있어 통상적인 closed lip position상태에서 두부방사선 사진을 채득하여 진단 및 치료계획을 설정한다면, 실제 환자가 가지고 있는 연조직의 형태, 활성도, 위치등이 무시되어 바람직하지 못한 결과를 초래할 것이다. 이 환자에서도 rest상태에서 근육의 긴장도가 여전히 존재하고 interlabial gap이 교정치료 자체로만으로는 해결할 수 없으며, 만약 교정적 치료로만 시행한 경우에는 치료후에 심한 gummy smile등이 동반되기 때문에 치료계획 설정시 외과적 치료방법을 고려해야 할것으로 사료된다.

C. 증례 3 (Fig. 3, C)

24세 남자 환자로서 하악 전돌증을 주소로 내원하

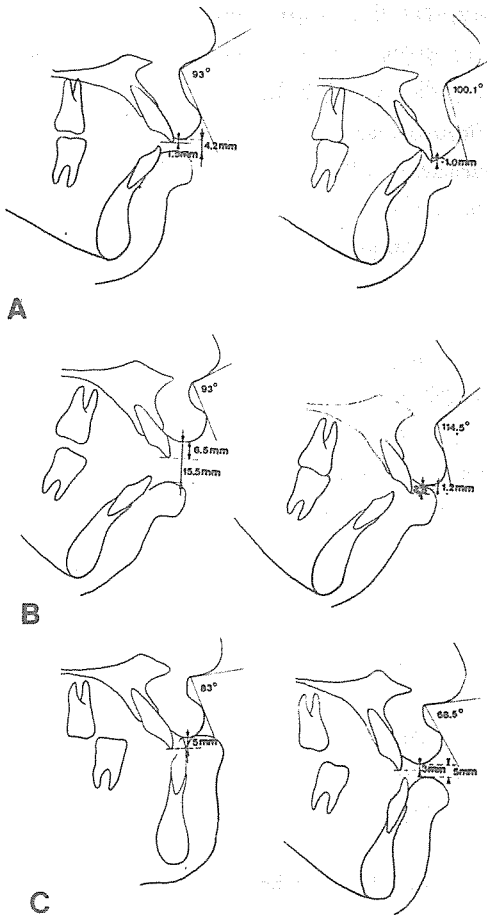


Fig. 3. Measurements of Nasolabial angle, Interlabial angle and amount of tooth exposure at rest and closed lip position.

였다. Fig. 2, C에서 보면 상순은 거의 정상적인 반응을 보인 반면, 하순의 이동량은 비정상적으로 일어나고 있음을 보여주고 있다. 또한 closed상태로 이행될때 chin area에 mentalis action으로 인해 flattening현상이 나타나고 있다. Fig. 3, C는 III급 부정교합 환자로써 전형적인 특징으로써 하순에 의해 상순이 영향을 많이 받고 있음을 보여주고 있다. 특히 상악 전치의 노출 정도는 거의 두배 이상 차이를 보여주고 있으며, nasolabial angle도 14.5°의 차이를 보여주고 있다.

특히 악교정 수술을 요하는 경우에 있어서 비순각의 변화나 입술의 변화를 올바르게 예측함으로써 술전 교정치료를 받치어부에 영향을 주며, 또한 수술 방법에도 영향을 미칠 수 있다. 이와같이 전, 후방적 문제가 큰 환자에서 rest상태를 간과하고 치료를 할 경우 원하지 않았던 결과가 초래되어 치료 중간에 치료계획을 변경하거나, 후에 미처 생각지 못한 결과가 초래될 수 있을 것이다.

III. 총괄 및 고안

흔히 교정진단시 상, 하순에 strain이 있는 상태에서 두부방사선 사진을 채득하여(closed lip position)에서 모든 정보를 얻게되는데, 일반적으로 closed 및 rest상태에서 채득한 두부 방사선 사진을 비교한 결과 상당한 차이를 보이고 있다. 교정 임상외는 이러한 차이가 어떠한 의미를 내포하는지 고려해야 할 것이다. 입술주위로 연조직 형태의 변화에 있어서 우리가 쉽게 간과해 버릴 수 있는 몇가지 사항을 살펴 보고 실제 case에서 차이점을 알아내어 진단과 치료 계획시 고려해야 할 점을 알아 보고자 한다.

1. Rest position을 얻는 방법

이론적으로 rest position은 입술근육의 수축이 없이 대기압, 중력, 근육간에 평형상태를 이룬 상태를 말한다(Ricketts, 1952)²⁾. 또한 Gillis, Thompson, Brodie(1941)의 보고에 의하면, 하악으로 주행하고 있는 levator & depressor muscle간에 조화로운 평형 상태에 있을때의 하악의 위치를 rest position이라고 한 바 있다^{7,13,14)}. 임상적 관점에서는 EMG technique을 사용하지 않는한 신뢰할 만한 rest position

을 얻기는 힘들지만, 실제로 임상적 수준에서 rest position이 진단 및 치료계획에 도움이 될 수 있는 정보를 제공한다면 우리는 rest position을 관찰해야 한다. 하악의 안정위를 결정하는데는 재현성이 그리 높지 않을 뿐더러 쉽지도 않다. 이러한 rest position을 얻는 방법으로는 여러 선학들의 여러 연구가 있었으며, 이는 크게 clinical rest position과 electromyographic rest position으로 구분될 수 있다.

• Clinical rest position 채득방법

- 1) 하악골을 반복적으로 개·폐구 시킨후 결정하는 방법
- 2) 손가락으로 입술을 가볍게 튕겨서 결정하는 방법 (특히 하순)
- 3) 환자에게 직접 지시해서 얻는 방법
(예: 입술에 힘을 빼것, 연하를 할것, "미시시피"와 같은 발음을 시킬것 등)
- 4) Electromyographic technique

Buchanan(1908), Hikey, Williams(1934), Pruzansky(1952), Tulley(1953), Schlossberg(1956), Jarabak & Mullen(1960), Jankelson(1975), Gerge Dinham(1984)등에 의해 연구되어 왔다.

특히 Jankelson et al(1979)등은 "Myomonitor"를 개발하였는데 이는 5th & 7th cranial nerve의 motor nerve를 자극하여 mandibular & facial musculature를 이완시켜 true mandibular rest position을 얻는데 이용하였다. 실제적으로 EMG technique에 의한 rest position이 가장 이상적인 방법이고 clinical rest position은 이에 비해 신뢰성이 상당히 낮은 것이 사실이다. Boman(1952)등은 head posture의 변화에 따라 rest position도 변하기 때문에 rest position을 채득하는데 있어 natural head posture의 중요성을 강조하고 있다. 또한 근육경련이 있는 환자에서는 정확한 physiologic rest position을 얻기는 어렵다.

본 연구에는 2, 3방법을 병행하여 rest position 상태에서 측면 두부 방사선 사진을 채득하여 closed lip position과의 차이를 비교하였다.

2. Length & Interlabial gap

Interlabial gap에 영향을 미치는 결정인자를 살펴

보면, anterior skeletal height, dental protrusion, inherent lip length, lip posture 등이 있다. 정상적으로 centric occlusion 상태에서는 1.8 ± 1.2 mm의 gap이 존재하고 rest 상태에서는 3.7 ± 1.2 mm의 gap이 존재한다.

Jacobs(1979)는 이러한 interlabial gap의 size는 전치부를 어느정도 retraction할 것인지를 결정하는데 guide line으로 사용되며, 실제 임상적 연구 결과 전치 이동량에 대해 2:1의 비율로 gap size가 감소하고, 치아의 압하와 정출을 동시에 시행한 경우에는 interlabial gap이 변하지 않음을 보고한 바 있다⁸⁾.

Burstone(1967), Hershey(1972)의 보고에 의하면, lip length가 부족한 경우 large gap이 존재하는데 이때 rest 상태에서 closed 상태로 이행될때, 상순의 flattening, elongated mandibular sulcus, flattening of chin area 등이 나타나 결국 facial disharmony를 초래하게 된다. 반대로 lip redundancy가 있는 경우 small gap이 존재하는데 이 경우는 별다른 변화가 나타나지 않는다^{3,4,6)}.

이와같이 interlabial gap을 폐쇄하기 위해 lip이 많이 이동되는데 이때 point B 부위에서는 soft tissue thickness가 증가하고 pogonion 부위에서는 감소한다. 일반적으로 상순에 비해 하순의 이동량이 많으며 정상적인 상태에서는 최소한의 근육축이 일어나야 한다. 만약 폐구시 lip movement에 strain이 있는 경우 underlying hard tissue와 관련되어 나타나기 때문에 이때는 치아이동이나 골격적인 관계개선을 통해서 orofacial muscle tension을 해소할 수 있다. II급 부정교합 환자에서는 상순이 elongation되어 있으며, 하순은 전상방 이동 및 턱 부위의 flattening이 나타난다. III급 부정교합 환자에서는 상순은 거의 정상적인 반응을 나타내고 하순은 후, 상방으로 이동한다. 이러한 비정상적인 근육의 이동양상을 보이는 환자에서는 치료전 반드시 closed 및 rest 상태에서 취득한 두부방사선 사진을 비교 평가함으로써 치료 후에는 최소한의 근육의 이동이 일어나도록 치료계획을 세워야 할 것이다.

3. Rest 상태에서의 전치의 노출정도

정상적으로 rest 상태에서 상악 전치는 하방으로 2.

3 ± 1.9 mm 정도 노출되어 있고(Stomion-incision), 하악 전치는 incisal & middle 1/3의 junction 부위에서 노출되어 있다. II급 부정교합에서는 평균적인 lip length는 정상적이거나 stomion-incision measurement가 정상보다 크기 때문에 마치 CII, div. 1 case에서는 상악전치가 마치 supraeruption된 것처럼 보인다. 또한 rest 상태에서 하악 전치의 노출정도는 하순의 상대적인 전돌정도를 평가하는데 대략적인 지침이 된다. 특히 smiling & resting 상태에서 상악 전치 노출정도를 측정하여 치료후의 치아 및 esthetics를 개선하기 위해 corrective treatment로써 "superior surgical repositioning of the maxilla"를 고려해야 한다¹⁶⁾.

4. 기능 분석

Strang(1934), Thompson(1949), Graber(1951) 등에 의해 rest position에서의 기능분석을 시행하여 왔는데 이에 필요한 평가항목으로는 1) intermaxillary clearance size, 2) path of closure, 3) SN-II' angle이 있다^{13,14)}. 정상적으로 rest position시 intermaxillary clearance size는 Burstone(4mm), Boucher(2-4mm), Ramfjord(1-3mm)에 의해 보고되었다. rest 상태에서 freeway space가 적고 여전히 anterior overbite가 존재하는 경우는 전치부의 과도한 맹출에 의한 것으로 간주되고, 이와 반대로 gap size가 크고 anterior overbite가 존재하지 않은 경우, 구치부의 불충분한 맹출에 의한 것으로 여겨진다. large freeway space가 존재하는 경우는 Lindegard(1953)에 의하면 하악 전돌증 환자에서 나타나고, Peterson & Rugh(1983)은 F-H plane angle이 작은 경우에 나타난다고 했다. 또한 small freeway space가 존재하는 경우는 하악 후퇴증 환자와 F-H plane angle이 큰 경우에 나타난다고 했다^{12,13)}.

Ricketts(1952), Ingervall(1968), Thompson & Sperry(1988) 등은 Class I, II, III 환자를 대상으로 rest 상태에서 integumental change를 연구한 결과, Class II 환자에서는 하악골이 더욱더 전방에 위치해 있으며, Class III 환자에서는 더욱더 후방에 위치하고 있었다. 이는 환자 자신이 facial contour, lip length & depth에 있어 잠재 의식적으로 심미적 개선 의지를 반영해 주고 있기 때문에 진단과 치료계획시

에 중요한 지침이 된다.

Class II 환자에 있어서 하악골의 전방위치는 기능적인 dual bite를 야기할 수 있는데 이는 후에 TMJ & muscle pain을 야기할 수 있다고 하였다. Cleft 환자에서는 상악골의 성장 중심에 injury를 받아 정상적인 interlabial gap이 존재함에도 불구하고 intermaxillary clearance는 상당히 크게 나타나고 있다.

이런 상황에서는 진단과 치료 계획시에 치료전 그 환자에 rest position을 채득한후 rest position을 기준으로 하여 여기에 맞게 vertical dimension을 형성해 주는 방향으로 치료계획을 세우는 것이 바람직하다.

IV. 결 론

교정환자의 진단과 치료계획 설정시 연조직의 상당한 variation으로 인해 dentoskeletal standards를 근거로 한 치료는 원하는 facial form을 얻기가 어렵다. 특히 전, 후방적 discrepancy가 큰 환자에서는 closed & rest상태에서의 두부 방사선 사진을 채득하여, 실제 환자가 가지고 있는 상태를 명확히 평가하여 바람직한 치료결과를 얻는데 노력을 해야 할 것이다.

교정치료후 입술이 얼마만큼 전방이나 후방으로 이동될 것인지를 알려면, rest lip position이 유용하게 이용된다. 입술을 닫을 경우 입술이 overstretching되고 flattening되기 때문에 closed lip position시의 연조직 변화 예측은 복잡하다. 정상적으로 rest lip position에서는 상순과 하순사이에 vertical space or interlabial gap이 작은 반면, 부정교합과 안모의 부조화를 보이는 경우에는 이러한 interlabial gap이 아주 크거나 존재하지 않는다. 이러한 gap size로서 전치의 후퇴정도를 평가하는데 하나의 지침이 된다. 교정치료의 목표중의 하나는 입술을 rest position으로부터 closed position으로 움직이는데 필요한 lip contraction양을 최소화 하는데 있다. 또한 lip competence를 평가한후, 환자가 smiling & resting상태에 있을때 상악전치의 노출 정도를 측정함으로써 치료후의 잇몸의 노출량을 예측할 수 있다.

흔히 closed 상태에서 평가한 결과, 치료 자체는 좋은 결과를 얻었지만 결국 환자가 느끼는 facial

form & profile에 미흡한 결과를 초래하는일이 자주 있다. 교정의는 환자가 느끼는 만족도에 자만하지 말고 그 이상의 결과를 얻도록 항상 미세한 부분에도 관심을 가져야할 것이다.

Fig. 2, 3에서 나타난것과 같이 closed & rest상태에서의 차이로 인해 실제 교정진단 및 치료계획 설정시 발치 여부나 전치부의 retraction양의 정도 및 압하, 정출의 정도를 고려할때 적용되어야 한다. 교정치료중 가장 중요한 부분중 하나인 profile의 변화를 고려할때 최소한의 근육수축과 더불어 코와 입술의 관계, 입술의 전돌정도, 턱의 모양등이 치료의 성패를 가름할 정도로 중요하다. 여러 문헌에 나타난 이상적인 연조직 측정치에 근접한 치료로서 접근해야 할 것이다. 최근 Yogosawa는 치료전 rest상태의 profile이 치료후 closed상태에서의 profile과 유사하기 때문에 rest상태에서의 profile을 평가함으로써 치료후의 profile을 예측할 수 있다고 보고한 바 있다⁶⁾. 하악이 rest상태에 있을시 연조직의 형태가 미흡하나마 임상적 관점에서 중요한 의미를 갖고 있기 때문에 더욱더 신뢰할 만한 rest position을 얻는 방법과 이에 대한 임상적 적용에 대한 연구가 더 이루어져야 한다고 사료된다.

REFERENCE

- Gilles R.R. : Establishing the vertical dimension in full denture construction. J.A.D.A. 28 : 430-435, 1941.
- John R. Thompson. : The Rest Position of the Mandible and Its Application to Analysis and Correction of Malocclusion. Angle Orthod. 14 : 3 : 162-189, 1949.
- Charles J. Burstone. : The Integumental Profile. Am.J.Orthod. 44 : 1 : 1-25, 1958.
- Charles J. Burstone. : Integumental Contour and extension pattern S.Angle Orthod. 29 : 2 : 93-104, 1959.
- Charles J. Burstone. : Lip posture and its significance in treatment planning Am.J. Orthod. 53 : 4 : 262-284, 1967.
- Thompson I.R. and Brodie A.G. : Factors in the position of the madibule.J.A.D.A. 29 :

- 925-941, 1941.
- E.H. Williamson., J.B. Woelfel., B.H. Williams. : A longitudinal study of rest position and centric occlusion. Angle Orthod. 45 : 2 : 130-136, 1975.
- Joe D. Jacobs. : Vertical lip changes from maxillary incisor retraction. Am. J. Orthod. 74 : 4 : 396-404, 1978.
- Peter S. Vig., Alec M. Cohen. : Vertical growth of the lips : A serial cephalometric study. Am. J. Orthod. 75 : 4 : 405-415, 1979.
- William H. Bell., William R. Profitt., Raymond P. White. : Surgical correction of dentofacial deformities. W.B. Saunders Co. Vol.1 : 115-129, 1980.
- Benjamin H. Waldman : Changes in lip contour with maxillary incisor retraction. Am. J. Orthod 52 : 2 : 129-134, 1982.
- H.M. Abdel Kader. : Vertical lip height and dental height changes in relation to the reduction of overjet and overbite in Class II, Division 1 malocclusion. Am. J. Orthod. 84 : 3 : 260-263, 1983.
- Philip J. Saxby Terrence J. Freer. : Dentoskeletal determination of soft tissue morphology. Angle Orthod. 55 : 2 : 147-154, 1985.
- Ram S. Nanda., Hanspeter Meng., Sunil Kaplia., Jolande Goorhuis. : Growth changes in the soft tissue facial profile. Angle Orthod. 60 : 3 : 177-190, 1991.
- Fumio Yogosawa. : Predicting soft tissue profile changes concurrent with orthodontic treatment. Angle Orthod. 60 : 3 : 199-206, 1991.
- Ricketts., Roth, Chaconas, Shulhof, Engel. : Orthodontic diagnosis and planning : Section 3. Incisor protrusion and facial harmony.

(株) 大明實業 事務室 移轉案内

(주) 대명실업이 사무실을 3월 19일
아래와같이 이전하였습니다.

이전장소 : 서울 중구 봉래동 1가 82번지
TEL : 771-1788(代)/753-1420
FAX : 753-1580