

지상진료실

턱 교 정 수 술 (LX)

- Long Face -

서울중앙병원치과
김 재 승
에덴 치과의원
이 호 영

턱변형중의 하나로 얼굴이 지나치게 긴 'Long Face'가 있다. 이것은 단순히 얼굴이 긴것만이 아니라 윗턱, 아래턱, 치아 그리고 얼굴모습에 비정상적인 특징이 있다.

(Long Face의 특징)

1. 얼굴이 길고 좁아 말상이다.
2. 치아와 잇몸이 많이 노출되어 Gummy-smile 양상을 나타낸다.

3. 위, 아래 입술이 자연스럽게 다물어 지지 않으며 억지로 다물면 턱에 울퉁불퉁한 긴장이 생긴다.
4. 코는 높고 좁다. 코주위가 들어가고 평평하다.
5. 턱은 약간 무턱의 양상을 나타낸다.
6. 치아는 흔히 제II급부정교합이며 위, 아래 전치의 over-jet가 크다.
7. 얼굴의 옆모습은 둥근형태이다.

이상의 특징이 있는 경우를 'Long Face Syndrome'이라고 하며 윗턱의 과도한 성장이 주원인이다. 즉, 상악의 수직적 성장이 크면 아래턱은 자연히 시계방향으로 회전되어 옆 얼굴이 둥근(Convex)모양으로 되며, 큰 윗턱 때문에 입술은 다물기 어렵고 특히 웃을때 윗잇몸이 많이 노출된다.

Long Face(馬像)의 치료는 과성장된 상악골을 작게하면 된다. 즉, 윗턱의 상방기저부를 일정

하게 제거하면 치아와 윗턱은 상방으로 올라감으로 얼굴이 작아지고 입술을 자연스럽게 다물수 있다.

한편 상악골이 절제된 만큼 아래턱도 시계 반대방향으로 올라감으로 턱의 앞부분이 앞으로 나와 정상적인 안모를 갖게 된다. 코는 코끝이 약간 올라가고 폭이 넓어 지므로 자연스러운 모습이 나타나게 된다.

Long Face의 턱교정술에서 상악의 Lefort I 골절단술로써 윗턱의 기저부를 일정하게 제거하는 양은 다음과 같이 결정한다.

자연스러운 입술에서 위치아와 잇몸이 8mm보이는 환자에 있어서 정상이 2mm이므로 상악골을 6mm올리고 상악골이 올라가면 윗입술도 따라 올라감으로 8mm×20%=1.6mm를 추가하여 합계 7.6mm의 양만큼 윗턱을 상방이동시켜야 윗입술이 자연스럽게 되고 구순의 폐쇄가 긴장없이 될 수 있다.

그러나 윗턱의 상방이동량이 아

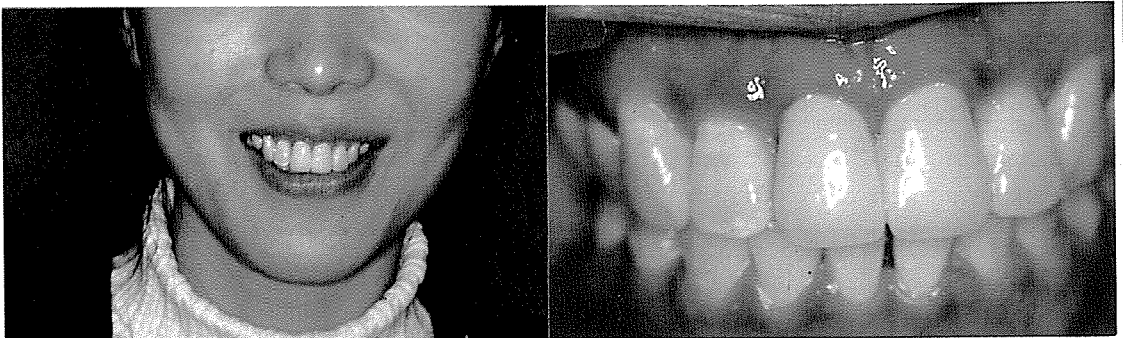


그림 1. ① 얼굴전체가 길고, ② 위·아래입술을 다물 때 자연스럽게 다물지 않고 턱부위에 울퉁불퉁한 긴장이 생기고, ③ 코의 폭이 좁고 코주위가 평평한 특징을 갖고있는 Long Face Syndrome이 턱교정수술후 ① 얼굴이 작아지고 ② 위·아래입술이 자연스럽게 다물어져 턱부위에 긴장이 없고 ④ 코의 폭과 주위가 정상적으로 되었다.

주 큰 경우에는 아래턱과 치아가 위턱과 치아를 따라가지 못하므로 하악골에 대한 골절단술을 같이 시행하여야 한다.

본 증례는 Long-face syndrome에 있어서

- 1) 상악골 Lefrot I 골절단술
- 2) 하악골전방골절단술을 시행

하였던 것으로 수술후 안모의 개선은 물론 기능적으로 안정되었던 예이다.

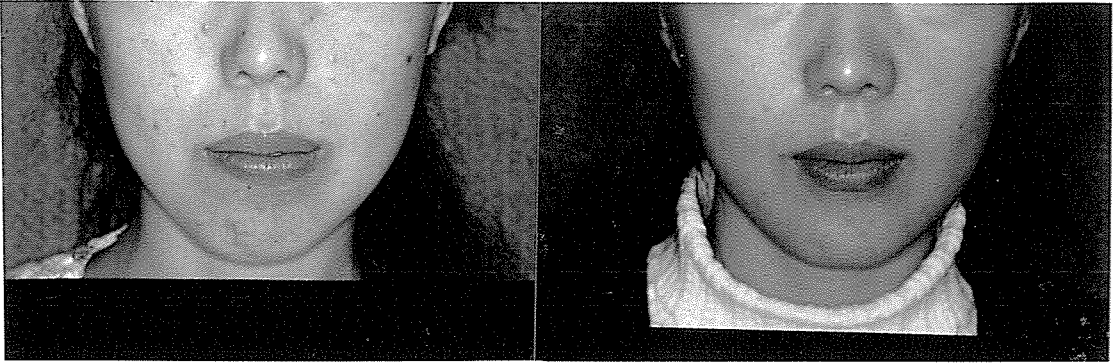

그림 2. 얼굴의 옆모습이 ① convex하고 ② 아래턱의 무턱과 같은 양상이고 ③ 입술의 불완전폐쇄가 있는 Long Face syndrome이 턱교정수술후 ① 정상적인 얼굴 옆모습이 되고 ② 아래턱이 auto-rotation으로 정상으로 되었으며 ③입술이 자연스럽게 폐쇄될 수 있었다.

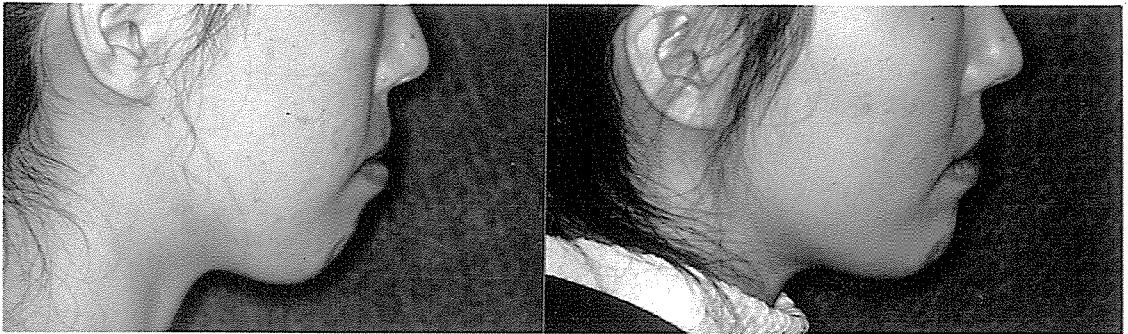

그림 3. Long Face syndrome에서 턱교정수술후 가장 특징적인 Gummy-Smile이 없어지고 안정된 치아의 교합이 이루어졌다.