

심장 외막 측로관을 이용한 변형 Fontan 씨 수술

이 석 재* · 김 용 진*

=Abstract=

Modified Fontan Procedure with Extracardiac Epicardial Lateral Tunnel - New Surgical Technique -

Seog Jae Lee, M.D.*, Yong Jin Kim, M.D.*

We report three cases of children who underwent definitive conversion to the Fontan circulation using a new surgical technique, Extracardiac Epicardial Lateral Tunnel.

This new procedure allows the operation to be performed as a totally extracardiac operation (especially in ventricular dysfunction) and allows it to be performed in a very small atrium and in cases with unsuitable pulmonary venous drainage.

Our data suggest that this procedure may achieve satisfactory hemodynamics of the total cavopulmonary connection. (Korean J Thoracic Cardiovas Surg 1993 ; 26 : 422-425)

Key words : Fontan operation, EELT

술전진단

증례 1

환아는 42개월된 남아로 출생시부터 관찰되었던 중증도의 청색증과 곤봉지, 그리고 수유시의 빈호흡 등을 주소로 내원하여 검사를 시행하였다(표 1).

단순 흉부 X-선 소견상 우심증과 중증도의 심장 비대가 관찰되었고 좌하부 폐야에 사행성의 폐혈관상을 보였으며 그 외의 폐야에는 전반적으로 감소된 폐혈관상을 보여 주었다.

술전에 시행한 심전도상 우심증과 우심실 비대외에 별다른 특이 소견은 보이지 않았다.

심에코도상 우측 이성이 의심되었고, 하공정맥은 좌측에 위치한 심방으로 유입되었으며, 분리되어 주행하던 간정맥은 하공정맥 보다 좌측으로 유입되고 있었다. 단심실형의 기형을 의심하였으며 삼첨판막 형성 부전으로 판단되었다. 좌측 방실 판막의 폐쇄부전이 경도로 관찰되었으

며 폐동맥의 협착이 판막 및 판막하부에서 관찰되었다. 주심실의 확장과 기능장애가 의심되었다.

우측 대퇴정맥을 통하여 심도자술 및 조영술을 시행하였다. 심장내 압력 및 산소 포화도는 표 2에 정리하였다. 심장 조영술 결과 (A.X.L.)이었고, 좌측의 상공정맥과 하공정맥 그리고 간정맥은 좌측 심방으로 유입되고 있었다. 선명한 영상을 얻지는 못하였으나 폐정맥의 환류이상이 의심되었고 이것은 대단히 복잡한 경로를 거쳐 좌측의 상공정맥으로 유입될 것으로 추측하였다.

증례 2

환아는 40개월된 남아로 출생시 청진된 심잡음으로 복잡 심기형을 알고 있었다(표 1).

단순 흉부 X-선 소견상 경도의 심장 비대외에 특이소견은 보이지 않았고, 심전도에서도 우심실 비대의 소견만을 보였다.

심에코와 심장 조영술 결과 (A.X.A.)이었고 단심실 단심방이었으며 대동맥과 폐동맥이 이 단심실로부터 유출되고 있었다. 단일 방실판막에서 경도의 폐쇄부전이 관찰되었고, 폐정맥은 공통 폐정맥들을 이루어 좌측 상공정맥이 심방과 만나는 곳으로 유입되고 있었다.

* 서울대학교 병원 흉부외과교실

* Department of Thoracic and Cardiovascular Surgery, Seoul National University Hospital

표 1. Patients Profile

	Case 1	Case 2	Case 3
Age	42 Mo.	40 Mo.	22 Mo.
B. wt.	10.4 Kg	12.5 Kg	10.8 Kg
Ht.	82.5 Cm	92.0 Cm	85.5 Cm
BSA	0.49 m ²	0.57 m ²	0.5 m ²
Dx.	SA, SV, PS, TAPVR	c-ECD, SV, PS, TAPVR	DORV, MV Hypoplasia
Prev. op	*	*	PAB

* BSA : Body Surface Area, Dx. : Diagnosis, SA : Single Atrium, SV : Single Ventricle,
PS : Pulmonary Stenosis, TAPVR : Total Anormalous Pulmonary Venous Return,
PAB : Pulmonary Artery Banding

표 2. Cardiac Catheterization Data

	Case 1	Case 2	Case 3
Vetricle	64/4(10) 52.5%	83/10 73.8%	85/5(0) 81.5%
Atrium	12/10(9) 37.3%	18/14(8) 69.7%	9/10(8) 73.4%
Pulm. Vein	19/14(15) 95.1%	12/4	95.0%
Pulm. A.	20/12(16) 56.4%		24/10(15) 77.7%
P.W.P.		21/11(16)	
R.P.	0.78 μ	2.68 μ	1.93 μ

* P.W.P : Pulmonary Wedge Pressure, R.P. : Pulmonary Vascular Resistance

표 3. Post Operative Hemodynamics

	Case 1	Case 2	Case 3
CVP	20	18	16~18
LAP	10~12	9~10	8~10
syst. BP	90/50	100/50	100/40
U/O	1	5	2

* CVP: Central Venous Pressure(Cm H₂O), LAP: Left Atrial Pressure(Cm H₂O), syst. BP.: mm Hg,
U/O: Urine Output (ml/kg/hr)

하공 정맥은 우측 심방으로 유입되었고 좌측에 위치한 상공 정맥은 좌측 심방으로 유입되었다.

증례 3

환아는 22개월된 남아로 수유시의 빈호흡 및 정도의 청색증을 출생시부터 보였다.

생후 4개월에 시행한 심도자 및 심장 조영술 결과 I(A), D.SI였고, 하공 정맥은 심장으로 직접 유입되지 못하고 Azygos 정맥을 통하여 좌측의 상공 정맥으로 유입되고 있었다.

우측에도 상공 정맥이 존재 하였다. 폐정맥들은 각기 좌우의 심방으로 유입되고 있었고 거의 단심방에 가까운 큰 심방중격 결손이 있었다. 우측 방실판막은 크게 발달해 있었고 폐쇄부전의 증거는 보이지 않았다. 좌측 방실판막은

매우 작았으며 관막상부에 윤상의 막이 형성되어 있어 거의 형성 부전에 가까웠다. 좌심실은 매우 작았고 두개의 대혈관은 모두 우심실로부터 유출되었다. 폐동맥의 협착은 없었다.

생후 5개월에 폐동맥 띠감기를 시행하였다. 띠감기는 원주 30mm, 폭 5mm의 Gore-Tex[®]를 사용하였다. 추적 관찰중 시행한 심에코상 띠감기를 시행한 폐동맥에서의 Doppler 결과 V_{max} = 3.7~3.9 m/sec로 만족할 만한 결과를 보여 주었다. 이후 생후 20개월에 시행한 심도자 결과를 표 2에 정리하였다.

수술방법

3레에서 모두 대동맥에 cannular 거치후 상공정맥과 하

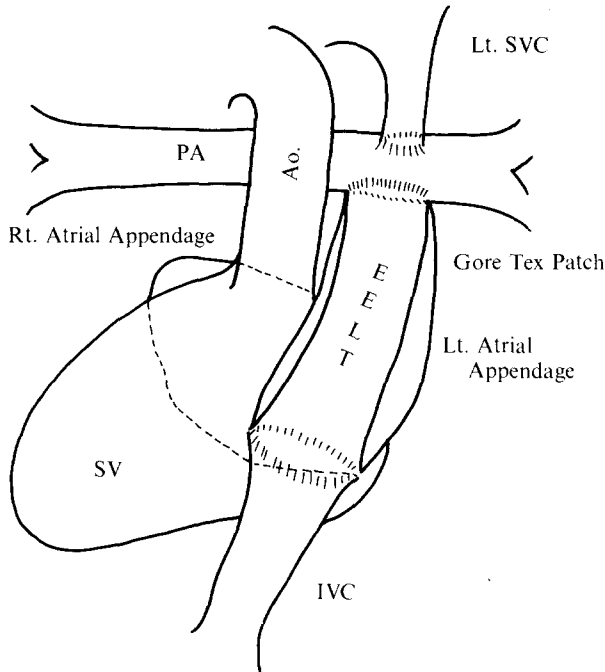


그림 1. 수술 모식도. 심장의 심외막 도관의 후면은 심방의 외막으로 전면은 자가심낭 혹은 Gore-Tex Patch를 이용하여 형성하였다.

EELT : Extracardiac Epicardial Lateral Tunnel
SV : Single Ventricle

공정맥에 직접 cannular를 삽입하였다. 증례 3의 경우 우측 상공정맥에는 cannular를 삽입하지 않았다.

증례 1과 2에서는 체외 순환을 시작하면서 체온을 16°C ~ 18°C 까지 내린 후 총 순환 정지를 시행하고 공통 폐정맥동과 심방을 7-0 Polydioxanone (PDS)으로 접합 하였다. 다시 체외순환을 시작하고 편측 혹은 양측의 상공정맥을 좌우의 각 폐동맥에 연결하는 Glenn shunt를 시행 하였다. 3례에서 모두 하공정맥 혹은 간정맥의 혈류를 폐동맥으로 유입시키는데 De Leval 등⁴⁾이 보고한 Intracardiac Lateral Tunnel방법을 이용하고자 하였으나 폐정맥의 유입을 방해하지 않고 시행하기에는 심방의 크기가 충분치 못하였다. 특히 증례 3의 경우 간정맥들은 거의 정중선에 가깝게 유입되고 있었고 좌측 폐정맥은 그보다 좌측에서 심방으로 유입되고 있어 심방 내로는 폐정맥을 피하여 간정맥의 혈류를 폐동맥으로 유도할 수 없었다.

먼저 하공정맥 혹은 간정맥이 심방으로 유입되는 부분을 그 원주의 1/2정도 절개하고 심방쪽은 후면에 부착하였다. 다시 좌측 심방이의 심외막을 폐동맥 절개부위의 후면 1/2에 접합하여 심장의 측로관의 후면을 심외막으로 형성하였다. 이후 도관의 앞면은 증례 1의 경우 0.05 M



그림 2. 수술 2개월에 시행한 DSA(Digital Subtraction Angiography) 소견. 하공정맥으로부터 우폐동맥으로의 혈류가 잘 유지되어 있다. 좌폐동맥이 조영되지 않은 것은 상공정맥으로부터의 혈류로 인해 조영제가 희석되었기 때문이라 생각된다.

HEPES, 0.625% Glutaraldehyde 용액으로 고정한 자가 심낭으로, 증례 2와 3은 Gore-Tex[®]로 완성하였다(그림 1).

수술경과

수술 직후의 혈류역학적 자료는 표 3에 정리하였다.

증례 1의 경우 수술 수시간 동안 Epinephrine 0.01 µg/kg/min를 사용하였으나 이는 수술중 저체온 유도시 사용한 α-blocker의 잔여 효과를 상쇄하기 위한 것이었고, 나머지 증례 2와 3에서 모두 Inotropics는 Dopamine 5 µg/kg/min이하의 양으로 사용하였다.

중심 정맥압 즉 폐동맥압은 모두 20 cm H₂O 이하에서 만족스러운 활력 증후와 소변량을 유지할 수 있었다. 증례 2의 경우 수술 12시간 동안 부정맥(Junctional Rhythm)을 보였으나 회복되었다.

증례 2에서 수술 2개월에 시행한 DSA(Digital Subtraction Angiography) 결과를 그림 2에 보였다. 하공정맥으로부터 우폐동맥으로의 혈류가 잘 유지되어 있음을 볼 수 있다.

좌폐동맥으로의 혈류가 잘 보이지 않는 것은 상공정맥

으로부터의 혈류로 인하여 조영제가 희석되는 때문이라 여겨지며 이는 조영술 시행도중 확인할 수 있었다.

고 찰

삼첨판막 형성부전증의 고식적 수술법으로 Fontan 씨 술식이 소개된 이래¹⁾ 그 혈류를 원리로 한 많은 변형 술식들의 등장과 함께²⁻⁴⁾ 여러가지 복잡 심기형, 특히 단심실형 심기형의 고식적 술식으로 Fontan 씨 술식은 각광받아 왔다.

1988년 De Leval 등⁴⁾이 소개한 변형식은 하공정맥의 혈류를 심방내의 baffle을 통하여 직접 폐동맥으로 유도하는 것으로 좋은 결과들이 보고되어 왔다⁵⁾.

그러나 이 변형식은 심방 내부에서 수술을 시행해야 함으로 해서 다음과 같은 몇가지의 단점을 피할 수 없었다⁶⁾.

1. 대동맥 차단을 시행해야 하므로 특히 심실 기능의 저하가 있던 예에서 심실 기능부전을 심화시킬 수 있다.
2. 폐정맥 환류의 폐쇄를 일으킬 위험이 있다.
3. 심방절개 혹은 봉합선 등에 의한 부정맥의 가능성이 있다.
4. 심방내 baffle을 통한 누출의 가능성이 있다.

이러한 단점들은 심장외로 측로관을 형성하여 하공정맥의 혈류를 유도함으로써 그 위험성을 줄일 수 있겠다.

본 보고의 3례는 모두 심방의 크기가 작았고, 폐정맥 환류의 폐쇄를 일으킬 위험으로 인하여 심장의 측로관을 사용하였으나, 그 외에도 술전에 심실기능의 저하가 의심되는 예 등에도 적용될 수 있으리라 생각된다. 또 본 술식을 시행한 3례에서 모두 술후에 만족스러운 혈류역학적 결과

를 보여주었고, 술후 시행하였던 DSA에서도 하공정맥으로부터의 혈류가 잘 유지됨을 보여주어 Intracardiac Lateral Tunnel 방식의 장점도 수용할 수 있는 술식이라 생각된다.

본 서울대학교병원 흉부외과학교실에서는 심장의 심외막 측로관을 이용한 변형 Fontan 씨 수술 3례를 성공적으로 시행하여 좋은 결과를 얻었다. 이 술식은 다른 변형식의 장점외에도 특히 심실 기능부전이 의심되거나 심방의 크기가 충분치 못할 경우 등에서 사용될 수 있다는 장점을 갖고 있다고 생각된다.

References

1. Fontan F, Baudet E. *Surgical repair of tricuspid atresia*. Thorax 1971;26:240-8
2. Kreutzer G., Galindez E., Bono M., Depalma C., Laura JP. *An operation for correction of tricuspid atresia*. J Thoracic Cardiovasc Surg 1973;66:105-11
3. Puga FJ., Chiavarelli M., Hagler DJ. *Modification of the Fontan operation applicable to patient with left atrioventricular valve atresia or single atrioventricular valve*. Circulation 1987;76(suppl 3):53-60
4. DeLeval MR., Kilner P., Gewilling M., Bull C. *Total cavopulmonary connection: a logical alternative to atriopulmonary connections for complex Fontan operation*. J Thoracic Cardiovasc Surg 1988;96:682-95
5. Laks H., Pearl JM., Haas GS., et al. *Partial Fontan: advantages of an adjustable interatrial communication*. Ann Thorac Surg 1991;52:1084-95
6. John C. Laschinger, Richard E. Ringer, Joel I. Brenner, Joseph S. McLaughlin. *Extracardiac Total Cavopulmonary Connection*. Ann Thorac Surg 1992;54:371-3