

# 내엽형 폐격리증

- 3례 보고 -

은종화\* · 안상구\* · 양성린\* · 강창희\* · 권오춘\* · 남충희\* · 이길노\*

=Abstract=

## Intralobar Pulmonary Sequestration

- A Report of Three Cases -

Jong Hwa Eun, M.D.\*, Sang Ku An, M.D.\*, Sung Rin Yang, M.D.\*, Chang Hee Kang, M.D.\*,  
O Chun Kwon, M.D.\*, Chung Hee Nam, M.D.\*, Kihl Rho Lee, M.D.\*

Pulmonary sequestration is a congenital malformation in which a mass of pulmonary tissue is detached from the normal lung and receives its blood supply from a systemic artery from the thoracic aorta or the abdominal aorta, or occasionally from an intercostal artery.

We have experienced the three cases of the intralobar pulmonary sequestration. In the first case a 5 year old male was admitted of productive cough and abdominal distension, and chest film showed pneumonic infiltration in RLL. Second case was 26 year old male patient complaining Rt. chest discomfort and hemoptysis and chest X-ray revealed infiltration in Rt. LLF. Third case was 26 year old male patient whose complaint was hemoptysis. Chest x-ray showed hazy density in Lt. lower lung field. In the all cases, the aortograms were performed and the confirmed diagnosis was intralobar pulmonary sequestration.

(Korean J Thoracic Cardiovas Surg 1993; 26:568-70)

**Key words :** Intralobar pulmonary sequestration

### 증례 1

5세 남자 환자는 내원 한달전 부터 시작된 객담, 기침, 복부팽만을 주소로 내원하였다.

이학적 검사상 우하폐엽에서 호흡음은 거칠었으며 습성 수포음은 들리지 않았다. 흉부 X선사진 소견은 우하폐엽에서 폐침윤이 관찰되었다. 낭성종괴(cystic mass)가 우측 흉부에서 관찰되었으며 흉부 전산화 단층촬영에서 중심부가 괴사된 연부조직 음영이 좌하폐엽에서 관찰되었으며 종격동 임파절의 비대는 보이지 않았다. 흉부 대동맥 조영술에서 우하 횡격막동맥과 기관지동맥에서 혈액공급을 받으며 폐정맥으로 유입되는 내엽형 폐격리증으로 확진 되었다.

었다(그림 1).

수술은 기관삽관하 우측 5번째 늑간을 통해 개흉 하였다. 우측 전흉막에 유착이 있었으며 5×4cm 크기의 검은 갈색의 딱딱한 종괴가 우하엽의 후부에서 촉지 되었으며 혈액공급은 하폐인대를 통한 동맥에서 되어 결찰후 우폐 하엽 절제술을 시행하였다. 흉관은 술후 3일째 제거되었으며 합병증없이 퇴원하였다.

### 증례 2

26세 남자 환자는 우측 흉부 불편감과 각혈을 주소로 입원하였다.

이학적 검사상 호흡음은 우하폐에서 약간 감소 되었을 뿐 다른 특이 소견은 없었다.

흉부 X선상 우폐하엽에 폐침윤 소견 있었고 CT scan 상 우하엽 후부에 공동이 형성되어 있었고 air-fluid level이

\* 순천향대학교 의과대학 흉부외과학교실

\* Department of Thoracic and Cardiovascular Surgery, College of Medicine, Soonchunhyang University

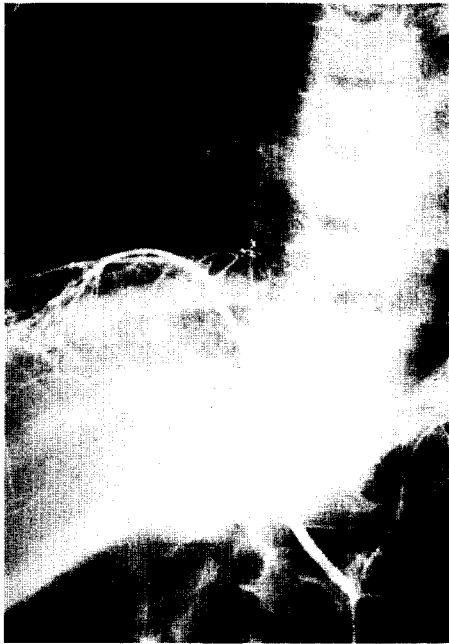

그림 1. 대동맥의 우하 횡격막 동맥과 기관지 동맥에서 혈액공급을 받고 있음.

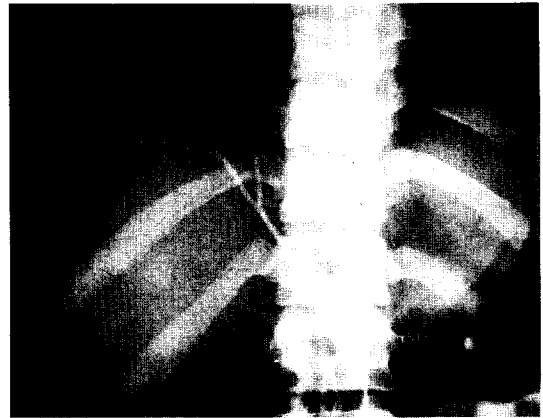


그림 2. 우하 횡격막 동맥에서 혈액공급을 받고 있음.

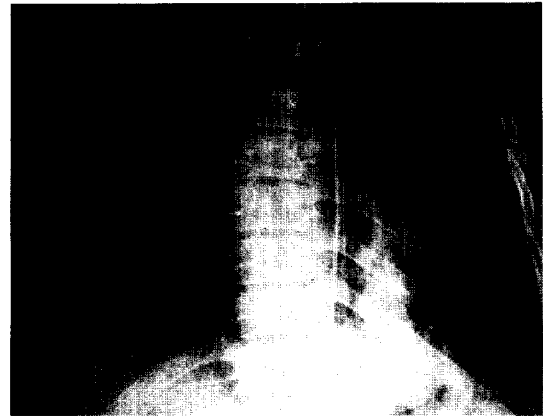


그림 3. 제5흉추 부위에 이상동맥에서 혈액공급을 받음.

관찰되었다. 폐동맥 조영술상 우하 횡격막동맥에서 혈액공급을 받고 있으며 폐정맥으로 유입되었다(그림 2). 내엽형 폐격리증 진단하에 수술 시행하였다.

우측 제8늑골 절단후 개흉하였으며 흉막 유착은 없었고 우하폐엽의 후기저분절(post basal segment)에 공동병소(cavitary lesion)가 있으며 농같은 물질이 그안에 있었다. 하폐인대(inf. pul. lig.)에서 이상동맥을 결찰후 우폐엽의 후기저분절 절개술(post. basal segmentectomy)을 시행하였다. 환자의 수술 경과는 좋았으며 술후 흉관 배출이 많지 않아 7일째 흉관을 제거하였으며 술후 8일째 내과로 전과되었다.

병리소견은 후 기저 분절 절제술 부위에서 이상동맥을 관찰할 수 있었으며 동맥 주위의 림프절에서는 reactive hyperplasia를 보였다. 격리된 폐(sequestered Lung)는 기관지의 확장과 증식이 있으면서 squamous metaplasia와 만성 비특이성 염증이 동반되었다.

### 증 례 3

26세 남자 환자는 각혈을 주소로 입원하였다. 과거력상 환자는 내원 1년전 기침과 흉통으로 폐농양 진단하에 치료 받았었다.

청진상 호흡음은 좌하엽 부위에서 거칠었고 수포음은 들리지 않았으며 특별한 이상소견은 없었다.

단순 흉부 촬영에서 좌하엽의 후측 분절 부위에 흐린음영(hazy density)이 보였으며 좌측 기관지 조영술상 좌하엽 후분지에 국한된 침윤과 기관지의 불규칙적인 벽이 보였다. 기관지 내시경 검사상에서 좌하엽의 후분절에서 농이 배출되었다. 대동맥 조영술에서 흉부 대동맥에서 제5흉추 부위에 이상동맥이 좌하엽으로 혈액공급이 되었으며 폐정맥으로 유입되었다(그림 3). 내엽형 폐격리증 진단하에 수술 시행하였다.

제5늑골 절단후 개흉하였으며 좌폐 전체에 흉막유착이 있었으며 하행 대동맥에서 동맥혈을 공급받는 좌하엽의 후기저분절을 볼 수 있었으며 정맥혈은 하폐정맥으로 유입되고 있었다. 기관지 교통(bronchial communication)은 있었고 후기저분절이 파괴된 양상을 보였다. 좌하엽 절제

술을 시행하였고 술후 6일째 흉관을 제거하였으며 별 문제없이 술후 10일째 퇴원하였다.

## 고 찰

폐격리증은 폐실질의 일부분이 기관지계 (bronchial system)와 불완전 또는 전혀 연관이 없으며 대동맥 또는 기타 대동맥의 분지에서 나오는 이상동맥에 의하여 혈액 공급을 받고 있다.

본증의 발생기전은 태생시기에 폐분아 (lung bud)의 끝에 부폐분아 (accessory lung bud)가 형성되면서 독립적, 비정상적으로 체순환계에서 혈액공급을 받으면서 발육한다는 설이 유력시 된다<sup>1)</sup>.

본증의 분류방법으로는 Gerle 등이 제안한 형태로 (1) 내엽형 폐격리증 (intralobar pulmonary sequestration), (2) 외엽형 폐격리증 (extralobar pulmonary sequestration), (3) 식도계통과 연결된 교통형 폐격리증 (communicating sequestration with gastroesophageal communication)으로 나누어진다. 내엽형 폐격리증은 태생기 초기에 기형적 폐분아가 발생하면 정상 흉막으로 덮여지게 되고 외엽형 폐격리증은 흉막 형성후에 발생하여 자체흉막으로 덮여져서 폐엽과 분리된다<sup>2)</sup>.

본 질환의 발생 빈도는 저자에 따라 다소 차이가 있으나 savic<sup>3)</sup> 등은 1979년 문헌에 보고된 547례의 폐격리증 환자에서 400례는 내엽형 133례는 외엽형, 14례는 혼합형으로 나타났으며 모든 선천성 폐기형중 내엽형은 0.15~1.7%을 차지한다고 하였다. 격리폐로 가는 동맥은 주로 흉부 대동맥에서 나오며 Findlay 등은 전체 예의 74%가 흉부 대동맥에서 이상동맥이 기시하며 Zumbro 등에 의하면 내엽형인 경우 흉부 대동맥에서 60%가 혈액공급을 받는다고 하였고 Savic 등의 보고에 의하면 내엽형 폐격리증 환자 예의 74%가 흉부 대동맥에서 혈액공급을 받으며 그중 15%가 한가지 이상의 이상동맥을 가지고 있는 것으로 나타났다. 내엽형에서 정맥환류의 대부분은 폐정맥으로 유입되지만 1985년 Alivizator<sup>4)</sup> 등에 의하면 반 기정맥 (hemiazygos), 기정맥 (azygos), 대정맥 (aorta) 그리고 늑간정맥 같은 체환류 (systemic drainage)로 들어가는 경우가 환자 예의 5%라는 보고가 있다. 저자들의 경우에는 2례에서는 흉부 대동맥에서 1례에서는 흉부 대동맥과 복부 대동맥 양쪽에서 혈액공급을 받았고 정맥환류는 모두 폐정맥

으로 유입되었다.

주증상은 기침, 객담, 각혈 등의 감염증상으로 기관지와 교통에 의해 발생되며 또한 위장관과 연관된 경우는 연하곤란, 구토, 토혈 등의 증세와 호흡기 증상이 동반될 수 있고<sup>5)</sup> 기관지와 교통이 없는 경우는 무증상으로 나타난다.

내엽형의 흉부 단순 촬영 소견은 하엽 안쪽과 뒤쪽 기저부에 종양음영 또는 침윤 소견으로 나타나며 낭성 구조물 (cystic structure)이 보일 때에는 수면상 음영 (air-fluid level)이 존재할 수도 있다.

비정상적인 동맥을 확인할 수 있는 대동맥 조영술이 본 질환의 확진에 도움이 되며 Simopoulos가 처음 시행하였다<sup>6)</sup>. 또한 폐동맥 조영술로써 격리된 폐로 폐동맥혈 공급이 없는 것을 관찰할 수 있다<sup>7)</sup>.

폐격리증 환자의 대부분에서 반복되는 호흡기 감염으로 절제술이 치료 원칙이며<sup>8)</sup> 수술 시기는 가능하면 충분한 항생제 투여후 염증이 비활동 시기에 하는 것이 좋으며 절제술에 있어서 이상혈관 분포로 치명적인 출혈을 초래할 수 있으므로 비정상적인 동맥을 완전히 확인하고 결찰후에 절단 분리하여야 한다.

## References

1. 김근호. 폐의선천성 질환-폐결절증, 흉부 및 심장 혈관 외과학 1992;10:144-5
2. Heithoff KB. *Bronchopulmonary foregut malformation*. Am J Roentgenol 1976;126:46-51
3. Savic B, Birtel FJ, Tholen W, Funke HD, Knoche R. *Lung sequestration: Report of seven cases and review of 540 published cases*. Thorax 1979;34:96-101
4. Alivizator P, Cheattle T, De Leudl M, Stark J. *Pulmonary sequestration complicated by anomalies of pulmonary return*. J Pediatr Surg 1985;20:76-83
5. Flye MW, Conley M, Sivia D. *Spectrum of pulmonary sequestration*. Ann Thorac Surg 1976;22:478-88
6. Simopoulos AP. *Intralobar Bronchopulmonary sequestration in child: Diagnosis by intrathoracic aortogram*. Am J Dis Child 1959;97:796-805
7. Turk LN, Lindskog GE. *Importance of angiographic diagnosis in intralobar pulmonary sequestration*. J Thorac Cardiovasc Surg 1961;41:299-307
8. Williams L, Buntain MD, Morton M, Woolley MD. *Pulmonary sequestration in children: A twenty five year experience*. Surgery 1977;81:413-423