

Completion Pneumonectomy의 임상적 고찰

-11례 임상보고-

허 용* · 박재홍* · 문준호* · 차경태* · 안옥수* · 김병열* · 이정호* · 유희성*

=Abstract=

Clinical Analysis of Completion Pneumonectomy[‡]

-Report of 11 Cases-

Yong Hur, M.D.*, Jae Hong Park, M.D.*, Joon Ho Moon, M.D.*, Kyong Tae Cha, M.D.*,
Wook Soo Ahn, M.D.*, Byung Yul Kim, M.D.*, Jung Ho Lee, M.D.*, Hoe Sung Yu, M.D.*

Among eleven consecutive cases having undergone Completion Pneumonectomy (CP) between 1958 and Aug. 1993 at the Dep. of Thoracic & Cardiovascular Surgery in National Medical Center.

The patient's mean age was 43 years (range 28 yrs. to 68yrs.), & they consisted with 10 males and 1 female. The indications for CP were benign diseases in 9 cases & 2 cases of lung cancer. The mean interval between the first operation & CP was 62.3 months (from 17 days to 288 months).

The several special intraoperative procedures such as intra pericardial pulmonary vessels division & suture ligation, reinforcement of bronchial stump margin, & applied the Fibrin glue & hemostatics.

The mean intra operative bleeding was 3582 ml. (1500 ml. to 6500 ml.)

The post operative complication were developed in 5 cases (45.5%) they were empyema with BPF in 2 cases, empyema in 2 cases, & 1 case of respiratory insufficiency which leading to death.

We concluded that the CP noted high morbidity & mortality compared with ordinary first pulmonary resectional surgery.

But, it will be a challenge to improve the morbidity because of increasing trend of completion pneumonectomy in a future time.

(Korean J Thoracic Cardiovas Surg 1993;26:851-5)

Key words : Completion Pneumonectomy (CP)

서 론

Completion Pneumonectomy (CP)란, 과거 폐수술후 남겨져 있는 폐조직을 완전 절제하는 전폐적출술을 말한다.

폐질환의 외과적 치료에 있어서, 가급적 폐기능의 보존과 외과적 침습도를 고려하여, 폐의 부분절제술 혹은 기관지성형술 등을 병행하는 경우가 많다. 따라서, 최초 폐수술후, 국소병변재발, 수술 후 합병증 발생 또는 새로운 폐질환의 진행 등으로 폐를 완전 적출하는 사례가 생길 수 있게 된다.

이러한 CP는 일반적인 전폐적출술에 비하여 수술위험율, 사망율이 비교적 높은 편이며, 특히 양성폐질환인 경우, 빈도가 더 높다고 한다.

1958년부터 1993년 8월 31일까지 국립의료원 흉부외과에서 치험한 11례의 CP에 대하여 임상 분석과 문헌고찰을 하여 보고하는 바이다.

* 국립의료원 흉부외과

* Department of Thoracic & Cardiovascular Surgery, National Medical Center

이 논문은 1993년도 국립의료원 임상연구비 보조에 의해 이루어짐.

이 논문은 제 25 차 대한흉부외과학회 추계 학술대회에서 구연되었음.

Table 1. Clinical Materials

Male : Female	10 : 1
Age (mean)	43Yrs. (28~68 Yrs.)
Left : Right	7 : 4
1st Op. & CP interval	62.3 months
OR Bleeding	3528 ml. (1500~6500 ml.)

Table 2. First Op. Indications

A. Benign Lung Diseases (9)	
Tb. + Mycetoma	: 3
Tuberculosis	: 2
Empyema	: 2
Mycetoma	: 1
Bronchiectasis	: 1
B. Lung Cancer (2)	
Stage II	: 2

Table 3. CP Indications

A. Benign Conditions (10)	
recurrence of mycetoma	: 3
re-activation of Tb.	: 2
post op. empyema	: 2
bleeding & B.P.F.	: 1
bronchiectasis	: 1
bronchial stenosis	: 1
B. Lung Cancer (1)	
local recurrence (Stage I)	: 1

BPF : Broncho-Pleural Fistula, Tb : Tuberculosis

관찰대상 및 방법

1958년부터 1993년 8월 31일까지 국립의료원 흉부외과에서 시행한 Completion Pneumonectomy (CP) 11례를 대상으로 환자의 연령 및 성별, 최초폐수술의 적응증, CP 수술간의 조작, CP의 적응증, 합병증 및 사망율에 대하여 조사 분석하였다.

결 과

남녀비는 10:1로 남자가 대부분을 차지하였으며, 환자의 평균연령은 43세로 최연소자 28세에서 부터, 최고령자 68세까지 분포되어 있었다. 좌우비는 7:4로 좌측폐병변이 많았다. 최초폐수술과 CP와의 기간은 평균 5년 2개월이었으며, 최단기 17일부터 최장기 24년까지 분포되었다. CP시의 평균 출혈량은 3582ml이었으며, 최소 1500ml에서 최대 6500ml의 출혈량이 있었다(Table 1).

최초 폐 수술의 적응은 양성 질환인 경우가 9례, 폐암이 2례이었다. 양성 폐질환의 경우, 결핵에 진균증 동반이 3례, 결핵 및 농흉이 각각 2례, 진균증 및 기관지 확장증이 각각 1례씩이었으며, 폐암은 2례이었다. 폐암 2례의 병의 진행도는 병기 II 기이고, 병리조직형은 모두 편평상피세포암이었다(Table 2).

CP시행의 적응증은 양성질환 10례, 폐암의 국소재발 1

례이었다. 양성질환 10례중, 진균증 재발 3례, 결핵재발 및 수술후 농흉으로 인한 경우가 각각 2례씩이고, 수술후 출혈과 기관지늑막루공, 기관지확장증 및 기관지협착증에 의한 경우가 각각 1례씩이었다. 이 중 기관지확장증은 48세의 폐암 남자환자에서 우상엽 및 중엽절제술과 기관지성형술을 시행받고, 3.5개월후 문합부위의 육아조직으로 인하여 협착증이 유발되어 CP를 받게 되었다.

폐암의 국소재발 1례는 68세 남자로서, 폐암진단후 좌상엽절제술과 기관지 성형술을 시행받고 수술후, 6차례의 항암제 보조치료를 받았었다. 그 후, 정기적인 외래진료를 받으며 관찰 중, 수술후 20개월 경과하였을때, 혈담의 증세가 있었다. 객담의 세포학적 검사상 암세포 발견으로 입원하여 기관지내시경을 시행한 결과, 기관지분지부위 원위부 3cm에서 종괴부가 발견되어 CP를 시행하게 되었다(Table 3).

수술간에는 전례에서 Carlen's tube 혹은, 이중기관지관(double lumen bronchial tube)를 사용하였으며, 폐 혈관처리하는 심낭내에서 처리하는 경우와 폐동맥 후방에서 시행 방법 중 수술장에서 선택하여 이용하였다. 우선 심낭내 처리법은 심방벽 인접부위에서 봉합결찰하고, 외측이 상공대정맥, 내측이 상행대동맥 사이에 있는 우측폐동맥을 노출하여 절단 및 봉합결찰을 하여 준다.

좌측인 경우, 폐를 내측으로 견인하여 좌측 주기관지를 처리한 다음, 외측으로 견인후 좌측 폐동맥 후방에 혈관갑자를 이용하여, 절단 및 봉합결찰을 하여 주는 방법을 시행한 경우가 9례이고, 기관지단문합부위의 보강처리 5례, 수술후 폐문부 및 흉강내 Fibrin glue 혹은 지혈제를 사용한 경우가 4례이었다(Fig. 1, Fig. 2, Table 4).

수술후 합병증은 4례에서 농흉이 발생되었고, 이 중 2례에서 기관지늑막루공이 동반되었다. 1례에서는 심한 호

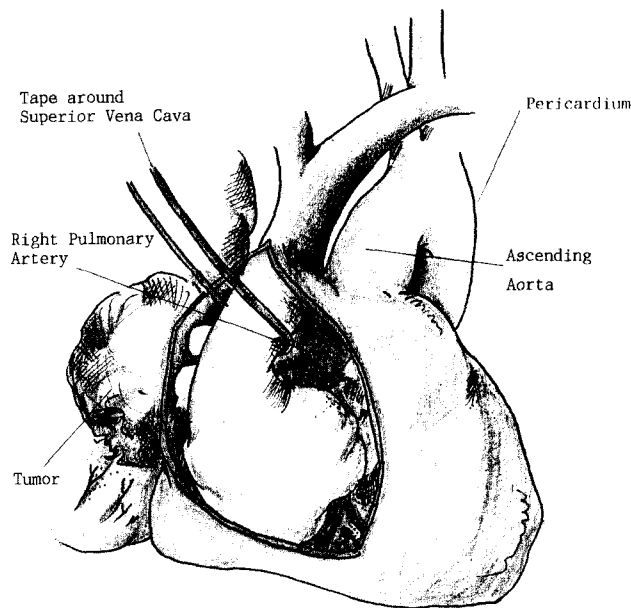


Fig. 1. Intraoperative Procedures (Right CP-1).

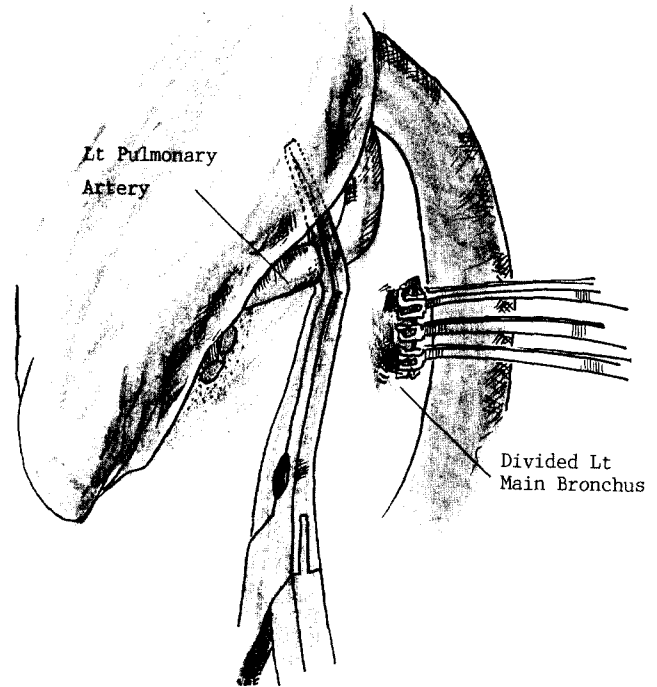


Fig. 2. Intraoperative Procedures (Left CP-2).

Table 4. Intra Operative Procedures

1. Double lumen bronchial tube	: 11
2. Intrapericardial Pul. vessel suture ligation	: 9
3. Bronchial stump reinforcement	: 5
4. Fibrin glue &/or Hemostatics	: 4

Table 5. Post Op. Complications

Complication	No. of Cases
Empyema with B.P.F.	2
Empyema	2
Respiratory failure	1 (1)*

(*): 1 case of death. BPF : Broncho-Pleural Fistula

흡부전으로 사망하게 되었다. 사망례는 42세 남자로 최초 폐수술적응증은 기관지확장증이었다. 수술은 우상엽절제술을 시행받았으며, 술후 17일경, 심한 출혈과 기관지 누막루공의 소견이 있어, CP를 시행 하였다. CP시행한 3일째, 건측폐에 발생된 긴장성기흉과 심한호흡부전으로 사망하게 되었다(Table 5).

고 찰

Completion pneumonectomy (CP)는 과거 폐수술에서 부분적으로 절제되어 남아 있는 폐를 완전히 제거하는 전폐적출술을 말한다. 이 수술은 통상의 전폐적출술에 비하여 수술의 위험도 및 수술사망율이 높은편이고, 특히 양성질환인 경우 더욱 심하다고 한다.^{1,2)}

최근의 경향은, 폐암의 외과적 치료방법 중, 폐문부에 위치한 편평상피암의 경우, 전폐적출술 보다는 폐엽절제술 또는 기관지성형술을 선택하는 추세이므로 앞으로는

CP의 적응이 증가될 것으로 예상된다³⁾.

이러한 CP에 대한 수술증례와 사망율은, 1988년 McGovern 보고에 의하면, 113례의 경험 중, 수술적증은 폐암이 64례, 전이성 폐암이 2례, 양성폐질환이 29례이었고, 이 중 사망이 14례로 사망율은 12.4% 이었다고 한다⁴⁾. Oizumi의 보고에 의하면 29례의 CP수술적응환자 중, 폐암이 21례, 최초수술후의 합병증으로 인한 경우가 7례, 2차수술시 폐동맥손상으로 인한 경우가 1례이었다. 사망은 4례로 13.8%의 사망율을 보였다고 한다.

저자의 경우, 11례 중 사망은 1례(9.1%)이었으나, 이는 환자의 연령층이 비교적 젊은 편이고, 최초 폐 수술의 적응증이 11례 중 9례가 양성폐질환인 관계로 생각된다. 이들의 적응질환별 분류를 보면, 결핵에 진균증 동반이 3례, 결핵 및 농흉이 각각 2례씩이었고, 진균증 및 기관지확장증이 각각 1례씩이었다. 폐암 2례의 병기는 모두 11기에 해당되었고, 병리조직학적 세포형은 편평상피세포암이었

다.

CP적응증은, 최초수술후 진균증재발 3례, 결핵재발과 수술후 농흉으로 인한 경우가 각각 2례씩, 수술후 출혈 및 기관지 늑막루공, 기관지확장증, 기관지 협착증이 각각 1례씩이었다. 나머지 1례에서는 폐암의 국소재발로 인하여 CP를 필요로 하였다.

CP의 적응이 필요하였던 재발 및 국소병변 진행으로 인한 진균증과 결핵의 경우, 불충분한 병소절제와 수술후 관리 또는 새로운 병변의 진행으로 생각된다. 국소재발 폐암 1례의 경우, 68세 남자로 병기 II기로, 좌상엽절제술 및 기관지성형술 시행 후 6회의 항암제 치료를 받은 후, 외래에서 추적관찰 중 객담내 암세포 발견으로, 폐암재발이 의심되어 입원하였다. 단순흉부촬영상 종괴를 시사하는 소견은 없었으나, 기관지내시경검사상, 기관지분지부 2cm 가까이 자란 종괴를 발견하여, 최초수술 20개월만에 CP를 시행하였다.

재발된 폐암의 최초재수술은 1954년에 발표된바 있으며, Nielsen⁶⁾은 폐암수술 869례 중 9례(1%)에서 재발하여, 재수술을 하였다고 한다.

LeGal의 경우⁷⁾, 폐암 수술환자 63례 중 4례(6.4%)에서, 반대측폐에 발생하였다고 보고한바 있듯이, 폐암수술 이후에도 지속적인 관찰 등으로 효과적인 치료법이 필요할 것으로 생각한다.

Watanabe에 의하면⁸⁾, 폐에 발생한 선양낭포암(adenoid cystic carcinoma)에 대하여 우중엽절제술과 기관지성형술을 시행후, 항암제투여와 면역요법치료를 하였으며, 10년 후 재발된 레에서 CP를 하여 좋은 결과를 얻었다고 한다.

Mathisen⁹⁾의 경우, 폐암수술후 재발된 90례를 재수술하여, 7례(8%)가 사망하였으며, 또 다시 재발된 11례를 3차수술까지 한바 있으나, 사망은 없었다 한다. Jensik¹⁰⁾의 경우에도, 64례의 재발폐암에 대한 재수술을 하였으며, 이 중 6례는 3차 수술까지 시행하여, 생존율을 현저히 향상시켰다고 한다. 따라서 재발된 폐암인 경우일지라도 폐기능 등이 양호한 경우, 재수술을 적극 권하는 것이 바람직한 것이라 생각된다.

Gabler에 의하면¹¹⁾, 1953년부터 1973년까지, 폐암절제 1153례 중 재발된 17례(1.5%)에 대하여 수술을 시행하였다고 한다. 성공적인 폐암수술후 새로운 종양이 발생할 수도 있는 경우는, Smith는 6.8%, LeGal은 6.4% 정도라고 보고하였으며, 수술후 정기적인 방사선학적인 관찰이 조기 발견에 중요하다고 하였다¹²⁾.

저자의 경우, CP를 시행한 같은 시기(1982년부터 1993년 8월까지) 총 251례의 폐전적출술 중 CP 11례는 전체

의 4.4%를 차지하였다.

이는 양성 및 악성폐질환을 포함시킨 관계로 폐암에 대한 재발율 등은 고려하지 않았다. 또한, 적응증 11례 중 9례(81.8%)에서 양성 폐질환으로 인한 것이었으나, 감염질환 등의 양성질환이 감소와 악성질환의 증가추세 등을 감안하면, Jocelyn²⁾의 보고와 같이, 적응질환 중에서 악성질환이 차지하는 비중이 증가될 것으로 예상된다.

CP시에는 일반 전폐적출에 비하여 여러 가지 어려운 경우가 많다. 이는 과거 폐수술로 인한 조직의 유착, 잔존 폐의 위치 변화, 분문 및 둔부 각 조직의 고정 등으로 인하여 출혈이 많기 때문에 수술간에는 세심한 주의가 필요하게 되며 최초 폐수술시의 기록을 적극 참고할 것을 권하기도 한다. CP시 폐혈관 처리는 중요과정 중의 하나이며, 부정확한 조작과 혈관처리가 효과적이지 못한 경우에는 심한 출혈과 사망을 초래할 수 있다. 특히 재수술 등의 경우, 심한 섬유성유착이 폐혈관 주변에 있으므로, 혈관 노출이 어려운 경우가 많다. 폐혈관 노출의 방법으로 폐혈관후방으로 도달하는 경우와 심낭내로부터의 도달하는 경우가 있다¹³⁾.

심낭내 도달하는 경우에는, 심낭을 횡격막신경과 평행하게 후방에서 수직으로 절개하여, 심낭내의 폐정맥을 심방벽 인접부위에서 봉합 및 절찰한다. 외측의 상대정맥과 내측의 상행대동맥사이의 있는 우측 폐동맥을 노출하여, 절단후 봉합 및 절찰을 하고 좌측인 경우, 좌주기관지와 폐동맥을 분리시킨 후, 기관지분지부 가까에서 기관지를 봉합한 후, 폐동맥 후방에 혈관감자를 사용하여 절단후, 봉합 및 절찰을 하여주는 것이다¹³⁾. 저자의 경우에도, 이러한 방법을 11례 중 9례에서 이용하여 좋은 결과를 얻었다.

CP시에는 수술위험도 및 사망율 등이 높기 때문에, 주의 깊은 폐혈관처리와 기관지 처리가 요구되며, 세심한 지혈조작 등으로 합병증과 사망율을 감소시켜야 되겠으며, CP의 적응질환에 대하여도 적극적인 치료로 생존율을 향상시킬 수 있을 것으로 생각된다.

결 론

저자는 1958년부터 1993년 8월까지 국립의료원 흉부외과에서 치험하였던 11례의 Completion Pneumonectomy 적응 질환에 대하여, 임상분석을 하여 다음과 같은 결론을 얻었다.

1. 총 11례 중 남녀비는 10:1로 남자에 많았다.
2. 평균 연령은 43세이었으며, 최연소자 28세에서부터 최고령자 68세까지 분포되었다.

3. 폐병변의 좌우비는 7:4로 좌측이 우측에 비하여 1.7배 많았다.
4. 최초 폐수술과 CP시행과의 기간은 평균 62.3개월이었으며, 최단기 17일이었고 최장기간은 288개월이었다.
5. CP시행시의 평균 출혈량은 3582ml이었으며, 최소출혈량은 1500ml이고, 가장 많은 출혈을 보인 경우는 6500ml이었다.
6. 합병증 발생은 5례(45.4%)이었으며, 농흉이 2례, 기관지늑막루공 동반한 농흉이 2례이었고, 호흡부전이 1례이었다. 이 중 호흡부전과 반대측에 긴장성 기흉이 발생된 1례 사망으로 9.1%의 사망율을 보였다.

References

1. Jean D. *Indications for Completion Pneumonectomy*. Ann Thorac Surg 1988;46:133
2. Jocelyn G, Jean DG, Jacques R. *Indications, Risks, and results of completion pneumonectomy*. J Thorac Cardiovasc Surg 1993;105:918-24
3. Paul ES, Abart BR, Paul JK, Henry AS, Jo JD, Jules MB. *Completion pneumonectomy after bronchial sleeve resection: Incidence, Indications, and Results*. Ann Thorac Surg 1992;53:1042-5
4. Ellis MM, Victor FT, Peter CP, Spenceer WP. *Completion pneumonectomy: Indications, Complications, and Results*. Ann Thorac Surg 1988;46:141-6
5. Oizumi H, Naruke T, Watanabe H, et al. *Completion pneumonectomy (A review of 29 cases)*: 日胸外會誌. 1990;38:72-7
6. Ole SN, Janne B, Svend B. *Reoperation for recurrent bronchogenic carcinoma*. Scand J Thorac Cardiovasc Surg. 1984;18:249-50
7. Yvon LG, Walter CB. *Second primary bronchogenic carcinoma*. J Thorac Cardiovasc Surg. 1961;41:114-24
8. Watanabe S, et al. *A case of completion pneumonectomy of adenoid cystic carcinoma which recurred 10 years after sleeve lobectomy*. 胸部外科 1990;43:1076-9
9. Douglas JM, Robert JJ, Penfield F, Frederick CK. *Survival following resection for second and third primary lung cancers*. J Thorac Cardiovasc Surg. 1984;88:502-10
10. Robert JJ, Penfield F, Frederick CK, Ronald LM. *Survival following resection for second primary bronchogenic carcinoma*. J Thorac Cardiovasc Surg. 1981;82:658-68
11. Gablerr A, Liedig S. *Reoperation for bronchial carcinoma*. Thorax. 1980;35:668-70
12. Wilford BN, Francis MW, Richard HO. *Reoperation for bronchogenic carcinoma*. J Thorac Cardiovasc Surg. 1966;52:342-50
13. Kamal AM, Richard SD. *Managing the difficult pulmonary artery during completion pneumonectomy*. Surg Gynecol Obstet. 1989;169:161-2