

韓牛 송아지의 胸部에 여분의 前肢가 附着된 多肢畸形

金鍾涉·許贊權·鄭憲植·金晉龜
慶尙大學校 獸醫科大學
(1992년 9월 25일 접수)

Polymelia with an extra forelimb at the thoracic region in Korean native calf

Chong-sup Kim, Chan-kwen Huh, Hyon-sik Chung, Jin-gu Kim
College of Veterinary Medicine, Gyeongsang National University
(Received Sep 25, 1992)

Abstract : An abnormal female Korean native calf at five months age with five legs was observed macroscopically and radiographically. External features included two normal forelimbs, and hindlimbs, and an abnormal forelimb which was underdeveloped. A rudimentary forelimb, which was attached to the pectoral region, was observed at the right axillary part.

The extra forelimb was scapular and humeral meromelia. It consisted of an underdeveloped forearm (antebrachium), several carpal bones (three bones), large metacarpal bone (Mc. 3+4), and two digits with two hoofs. The proximal, middle and distal phalanges, proximal and distal sesamoid bones are normal.

Key words : calf, extra forelimb, polymelia.

緒 論

소에서 對稱性 結合雙胎兒의 多肢症은 附着 정도에 따라 6肢¹⁻⁵ 혹은 8肢⁶⁻¹²를 가지는 것이 있고, 異所性多肢症(heterotopic polymelia)은 1개 혹은 2개의 過剩肢를 가지는 것으로 신체의 여러부위에 附着되는데 Leipold et al¹³은 背肢體(notomelia), 頭部有肢畸形(cephalomelia), 胸部에 다리가 附着되어 있는 畸形(thoracomelia), 臀肢體(pygomelia)로 구분하였고, Leipold와 Dennis⁵는 二頭二足二腕體(Dicephalus dipus dibrachius), 二頭四足三腕體(Dicephalus tetrapus tribrachius)에 대하여, Hiraga et al¹⁴은 7本足 송아지에 대하여 報告한 바 있고, Ueshima와 Uehara¹⁵는 소의 尺骨性二肢症에 대하여, 平賀 등¹⁶은 소의 異所性 多肢症에 대하여, 徐 등¹⁷은 韓牛에서 寄生性偽肢에 대하여 報告 하였으며, 金 등¹⁸은 H. olstein 5肢 송아지에 대하여 報告한 바 있고, 金 등¹⁹과 金²⁰은 닭의 多肢畸形에 대하여 報告한 바도 있다.

著者들은 경남 밀양에서 출생한 thoracomelus인 5肢 韓牛 송아지를 관찰하여 그 結果를 報告하는 바이다.

材料 및 方法

胸部에 여분의 前肢가 附着된 多肢畸形인 5개월된 한 우 암송아지의 외관을 관찰하고 정상전지와 기형전지의 길이를 측정하였으며 여분의 전지를 外科적으로 제거하여 X-ray 촬영과 육안적해부 및 골격표본을 만들어 관찰하여 다음과 같은 結果를 얻었다.

結 果

外部의 특징은 異常의므로 덜 발육된 1개의 여분의 前肢를 가지고 있는 것을 제외하고는 정상이었다(Fig 1). 여분의 前肢는 胸部에 附着된 thoracomelus였는데 右側의 腋窩部 皮下에 附着되어 사방으로 자유롭게 움직이고 있었고 자율적 운동은 되지 않았으며, 肢端의

前面이 後方으로 向하고 있었고, 下方으로 下垂되어 있었으며 정상 前肢의 길이는 113.86cm였는데 畸形肢의 길이는 48.5cm로 아주 짧았고, 前腕骨樣骨의 근위단은 똥통하게 된 복채모양의 결합조직덩이로 腋窩의 皮下組織에 附着되어 있었다.

畸形肢는 皮下結合組織이 발달하였으며 筋肉은 거의 없었고, 肩胛骨과 上腕骨은 缺損이었다. 前腕骨樣骨은 變形이 심했고, 길이는 14cm로 짧았다(Figs 2, 3). 腕骨樣骨은 近位列과 遠位列이 癒合되어 있었고, 近位の 內側과 外側에 각각 1개의 뼈가 있어 모두 3개로 구성되어 있었다(Figs 2, 3). 前腕骨樣骨과 腕骨樣骨은 不動으로 關節되지 않았으며, 腕骨樣骨과 腕前骨도 關節되지 않았으나 제 1, 2, 3지관절은 形成되어 있었다(Figs 2, 3). 寄生肢의 腕前骨과 指骨들은 모양은 정상이었으나 正常肢보다는 작았다(Figs. 1~3). 그리고 近位 및 遠位種子骨이 있었고(Fig 2), 2개의 지열 끝마디 뼈에는 모두 굽이 있었으며 副蹄도 2개 있었다(Fig 1).

考 察

Abe et al⁶은 송아지의 骨盤部에 附着된 1개의 여분의 다리(extra limb)에 대한 報告에서 發育不全의 腕骨樣骨 出現으로 寄生體 二臀體라 불렀다. Leipold와 Dennis⁵는 Angus의 암송아지에서 不完全對稱性 結合雙胎인 二頭二足二腕體(Dicephalus dipus dibrachius)에 대하여 그리고 Holstein Friesian 송아지에서 完全對稱性 結合雙胎인 二頭四足三腕體(Dicephalus tetrapus tribrachius) 畸形에 대하여 報告하였고, Leipold et al¹³은 6肢를 가진 송아지에서 4肢는 正常肢였고, 나머지 2肢는 副後肢(accessory hind leg)로 정상 骨盤部에 附着되어 있었다고 하였다. Wacker와 Glaser²¹는 머리가 2개, 3개의 前肢와 4개의 後肢를 가진 寄生性二臀畸形에 대하여 報告한 바 있고, Hiraga et al¹⁴은 7本體 송아지 臀部에 附着된 過剩前肢를 가진 二臀體에 대하여 報告하였다.

徐 등¹⁷은 韓牛 송아지에서 기갑부의 正中線上에서 寄生性偽肢가 脊椎 및 筋肉과 유리되어 皮膚에 附着하고 右側으로 下垂되어 있었으며 筋肉은 거의 없고, 皮膚이 相接한 狀態였으며 皮膚는 正常이었다고 하였다. 그리고 畸形偽肢의 全長은 41.7cm로 正常肢의 1/3정도 였고 肩胛骨, 上腕骨, 前腕骨, 中手骨, 指骨 등의 骨은 있었으나 腕骨 등의 短骨은 없었으며 各骨의 形態는 畸形이었고 특히 肩胛骨은 扁平骨이 아닌 圓錐狀을 形成하고 있었으며 外觀적으로 肩胛部, 上腕部, 腕前部, 管部, 蹄, 副蹄 등을 識別할 수 있으나 모두 畸形을 形成하고 있었다고 하였다.

金 등¹⁸은 五肢와 二尾의 畸形 Holstein種 암송아지에서 정상 後肢는 左·右 각각 67cm였고, 寄生後肢는 54cm였으며, 정상 꼬리는 44cm, 寄生性 꼬리는 32cm였다고 하였다. 여분의 後肢는 腕骨樣骨에 關節하고 있었으며 大腿骨樣骨, 重複된 踵骨, 부분적으로 重複된 中足骨, 3개의 굽을 가진 3列의 肢骨들(제 1, 2, 3지골)로 구성되어 있었고 下腿骨 形成은 없었다고 하였다.

本 調査에서 1개의 여분의 寄生性 前肢를 가진 韓牛 암송아지는 多肢症中에 胸肢體(thoracomelus)였고, 寄生肢는 肩胛骨과 上腕骨이 缺損이었으며 筋肉은 거의 없었고 前腕骨樣骨의 근위단은 똥통하게 된 복채모양의 결합조직덩이로 腋窩의 皮下組織에 附着되어 있었다. 寄生肢 肢端의 前面은 後方으로 向하고 있었으며 右側 腋窩에서 後外側으로 下垂되어 있었다. 前腕骨樣骨은 變形이 심했고 길이는 13cm였다. 腕骨樣骨은 近位列과 遠位列이 癒合되어 있었고, 近位の 內側과 外側에 각각 1개의 뼈가 있어 모두 3개로 되어 있었다. 前腕骨樣骨과 腕骨樣骨은 關節을 구성하지 않았으며 腕骨樣骨과 腕前骨도 關節을 구성하지 않았으나 腕前骨과 第1指骨, 第1指骨과 第2指骨, 第2指骨과 第3指骨은 서로 關節하고 있었다. 腕前骨과 指骨들은 정상보다는 작았으나 外觀은 정상에 가까웠고 近位에 4개, 遠位에 2개의 種子骨이 있었다. 2개의 지열의 끝마디 뼈에는 모두 굽이 있었고, 副蹄가 2개 있었다.

平賀 등¹⁶은 先天異常을 나타내는 소 223頭에서 異所性多肢症인 5例가 모두 암컷으로 Leipold et al²²이 記述하고 있는 것처럼 伴性遺傳을 하는 可能性을 示唆한다고 하였고, 金 등¹⁸은 Holstein 5肢 송아지가 암컷이었다고 하였으며 本 調査의 多肢畸形인 5肢 韓牛 송아지도 암컷인 것을 보면 역시 伴性遺傳을 하는 可能性을 더욱 높혀주고 있다.

結 果

5개월령의 건강한 韓牛 암송아지의 右側腋窩에 1개의 여분의 前肢가 附着된 thoracomelus에서 寄生肢를 外科적으로 제거하여 X-ray 촬영과 육안해부학적으로 관찰하여 다음과 같은 결과를 얻었다.

1. 外觀은 2개의 정상 前肢와 2개의 정상 後肢 이외에 여분의 前肢를 1개 더 가지고 있었으며 여분의 前肢는 右側腋窩의 皮下結合組織에 附着되어 있었다.

2. 寄生肢는 肩胛骨과 上腕骨 缺損이었고, 前腕骨樣骨은 變形이 심했고, 腕骨樣骨은 近位列과 遠位列이 癒合되어 있었으며 近位の 內側과 外側에 각각 1개의 뼈가 있어 모두 3개로 구성되어 있었고 이들 骨은 關節을

구성하지 않았다.

3. 腕前骨과 指骨은 외관상 정상이었고 제 1, 2, 3지 관절을 형성하고 있었다.

4. 2개의 지열 끝마디 뼈에는 모두 굽이 있었고 2개의 副蹄가 있었으며, 4개의 近位種子骨과 2개의 遠位種子骨이 있었다.

Abbreviations in figures

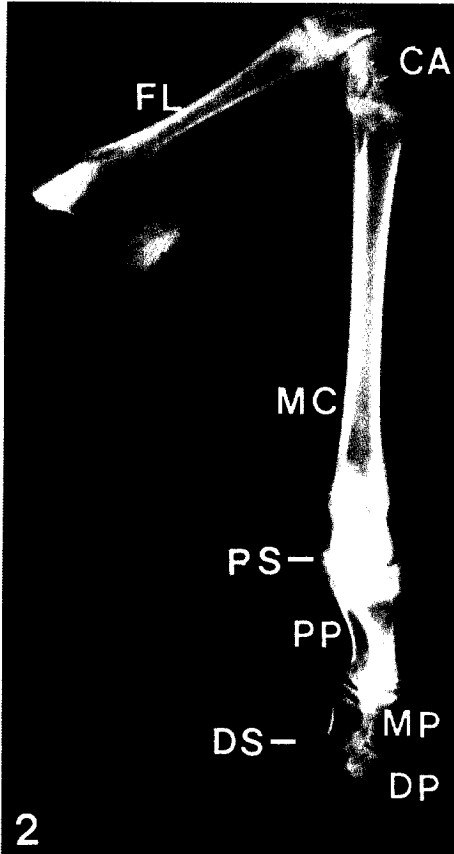
EL ; Extra limb	MP ; Middle phalanges
FL ; Forearm-like bone	DP ; Distal phalanges
CA ; Carpal bones	PS ; Proximal sesamoid bones
MC ; Metacarpal bone	DS ; Distal sesamoid bones
PP ; Proximal phalanges	HO ; Hoof

Legends for figures

- Fig 1. Thoracomelus in a Korean native calf.
- Fig 2. Radiograph of an extra thoracic limb. Lateral view.
- Fig 3. Posterior view of Figure 2.

參 考 文 獻

1. Bhattacharya MM. Six-legged monster in calf. *Ind Vet J* 1964 ; 41 : 739.
2. Hirsch J, Okyere K, Sobiraj A. Ein fall von simmesischen zwillingen beim rind. *Berl Muench Tieraerztl Wochenschr* 1982 ; 95 : 478~480.
3. Hughes HV. A case of duplicitas in a calf. *Vet J* 1946 ; 102 : 227~234.
4. Johansson I, Venge O. Studies on the value of various morphological character for the diagnosis of monozygosity of cattle twins. *Z Tierz Zuechtnsbiol* 1951 ; 59 : 389~429.
5. Leipold HW, Dennis SM. Dicephalus in two calves. *Am J Vet Res* 1972 ; 33(2) : 421~423.
6. Abe M, Hiraga T, Iwasa K, et al. A case of bovine thoracopagus. *J Coll Dairying* 1978 ; 7 : 331~336.
7. Dransfield JW, Pinsent PJN. A case of cephalothoracopagus monosymmetros in the bovine species from the clinical and anatomical aspects. *Br Vet J* 1956 ; 112 : 300~304, 416~423.
8. Dunn DG, Moreland Re. Conjoined twins in a bovine fetus. *Vet Med Small Anim Clin* 1983 ; 78 : 1441~1444.
9. Hoch RJ. Bovine monstrosity. *North Am Vet* 1956 ; 37 : 854.
10. Hofmann W. A bovine double monster omphalopagus. *Vet Med Rev* 1969 ; 40 : 308~312.
11. Krueger EW. Bovine dystocin due to sianese twins. *J Am Vet Med Assoc* 1954 ; 124 : 107.
12. Petersen RJ, de Boom HPA. Siamese twins(thoracopagus). *J S Afr Vet Med Assoc* 1970 ; 41 : 69~70.
13. Leipold HW, Huston K, Dennis SM. Bovine congenital defect. *Adv Vet Sci Comp Med* 1983 ; 27 : 197~271.
14. Hiraga T, Abe M, Iwasa K, et al. Seven-legged calf-Dipygus with an extra foreleg at the pelvic region. *Jpn J Vet Sci* 1989 ; 51(5) : 1011~1015.
15. Ueshima T, Uehara M. Ulnar dimelia in a calf. *Jpn J Vet Sci* 1981 ; 43 : 351~357.
16. 平賀武夫, 阿部光雄, 岩佐憲二等. 過去 11年間 北海道で 觀察されたウシの先天異常に關する形態學的研究. 酪農學園大學紀要. 自然科學編 1987 ; 12(1) : 257~268.
17. 徐斗錫, 朴振烈, 權南石. 韓牛에 發生한 畸形性偽肢의 一例. 大韓獸醫師會誌 1970 ; 15(5) : 259~260.
18. 金鍾涉, 安東元, 鄭順熙. 五足 송아지 臀部에 附着된 過剩後肢와 過剩尾를 가진 二臀體. 大韓獸醫學會誌 1990 ; 30(4) : 401~406.
19. 金鍾涉, 許贊權, 李炳五 등. 닭의 先天性缺陷. I. 2個의 여분의 後肢가 臀部에 附着된 多肢畸形. 慶尙大學校 畜産振興研究所報 1990 ; 17 : 103~107.



20. 金鍾涉. 닭의 先天性 缺陷. II. 1個의 여분의 後肢
가 臀部에 附着된 多肢畸形. 大韓獸醫學會誌 1991 ;
32(3) : 235~240.
21. Wacker R, Glaser H. dicephale Doppelmiß bildung
beim Rind : Dicephalus tribrachus tetrapus. *Tierärzt
Umsch* 1988 ; 43 : 248~252.
22. Leipold HW, Dennis SM, Huston K. Embryonic d-
uplications in cattle. *Cornell Vet* 1972 ; 62 : 572~80.
-