

근긴장성 요통의 치료에 대한 새로운 소견

여의도의원 통증클리닉

최 중 립

= Abstract =

Back Pain of Muscular Origin

Joong Rieb Choe, M.D.

Yoido Pain Clinic, Seoul, Korea

In out-patient clinic, it seems to be common that most back pain arise from muscular origins rather than from skeletal origins.

Most physicians have wished to diagnose lower back pain from the radiologic findings only.

From clinical experiences and anatomical studies, I have gotten a different opinion from common sense about backaches.

If I met a patient who had lower back pain around the posterior superior iliac crest(P.S.I.C.) area, I would had to search a trigger point in the erector spinae muscles at the level of thoraco-lumber junction rather than at the level of the painful site.

It is why that sensory innervation over the posterior superior iliac crest area is the posterior primary branch of T12 spinal nerve running down through the erector spinae muscles.

Pain on the iliac crest area is supposedly due to hyperirritability of the sensory nerve distributing to this area.

Hyperirritability of the posterior primary branch of T₁₂ spinal nerve may be due to the spasm of the longissimus thoracis muscle in the erector spinae muscles at the level of the thoraco-lumbar junction.

So finally, I would like to insist that spasmolytic treatment on the muscle at the level of the thoraco-lumbar junction would be better for pain relief around P.S.I.C. than treatment at the painful site only.

Key Words: Back pain, Muscle spasm

서 론

인간을 괴롭히는 통증 중에서 가장 흔한 것이 요통으로서 전 인구의 80% 이상이 경험한다고 하며, 요통 환자의 90% 정도는 진료받지 않고도 자연치유 된다고 말하는 사람도 있다¹⁾. 외래환자의 40~50%는 1주일

이내에 치유되고, 90%가 8주일 이내에 치유된다는 보고도 있지만²⁾, 요통의 80~90%는 치료에 관계없이 2개월 이내에 자연 개선되는 것으로 보고되고 있다³⁻⁵⁾. 그러나 요통은 재발율이 높고(60%) 만성화되는 일이 많아(5%), 평생 요통으로 고생하는 환자가 많이 있어 통증 클리닉의 진료대상에서 가장 높은 비율을 차지하고 있다.

표 1. 요통의 분류(관련된 부위, 원인, IASP code 별)

I. MUSCULOSKELETAL ORIGIN

- A. Spondylogenic(vertebral column)
 - 1. Degenerative
 - a. Osteoarthritis
 - b. Spinal stenosis(XXVII-3)
 - c. Spondylolisthesis
 - d. Lumbar spondylosis
 - e. Degenerative disk disease
 - f. Degenerative joint disease
 - g. Facet joint disease(facet tropism)(XXVII-3)
 - 2. Inflammatory
 - a. Rheumatoid arthritis
 - b. Juvenile rheumatoid arthritis
 - c. Ankylosing spondylitis(XXVII-2)
 - d. Reiter's syndrome
 - e. Psoriatic arthritis(sacroiliitis)
 - f. Seronegative spondyloarthropathy
 - 3. Metabolic
 - a. Osteoporosis
 - b. Osteopenia
 - c. Osteomalacia
 - d. Osteitis fibrosacystica
 - e. Ochronotic spondylosis
 - f. Juvenile osteochondrosis
 - 4. Neoplastic
 - a. Benign
 - b. Malignant
 - c. Metastatic
 - 5. Infectious
 - a. Bacterial
 - b. Tuberculosis(Pott's disease)
 - c. Other infections
 - 6. Traumatic(XXVII-8)
 - a. Fractures
 - b. Dislocation or subluxation
 - c. Lumbosacral joint sprain
 - d. Sacroiliac joint sprain
 - e. Apophyseal(facet) joint disorder
 - f. Intervertebral disk
 - g. Coccygodynia
 - 7. Congenital
 - a. Scoliosis
 - b. Spondylolisthesis
 - c. Vertebral epiphysitis
 - d. Interspinous pseudoarthrosis
 - 8. Muscular disorders
 - a. Acute strain(XXVII-6)
 - b. Chronic strain(XXVII-7)
 - c. Acute reflex muscle spasm
 - d. Acute muscle fatigue
 - e. Myofascial pain syndrome with trigger points(XXVII-13, XXVII-14)
 - f. Disuse muscle atrophy

II. PRIMARY NEUROLOGIC ORIGIN

- A. Radiculopathy or neuropathy
 - 1. Herniated intervertebral disk(XXVI-1)
 - 2. Osteophyte(XXVII-1)
 - 3. Tumor(benign or metastatic)(XXVI-8)
 - 4. Epidural abscess(XXVI-7)
 - 5. Fracture or dislocation of lumbar vertebra(XXVI-5).
- B. Inflammation of the nerve roots or formed nerves
 - 1. Herpes zoster(XXVI-2)
 - 2. Other radiculitis
 - 3. Neuritis
- C. Fibrosis of the nerve roots or formed nerves
 - 1. Arachnoiditis
 - 2. Epineural fibrosis(root sleeve fibrosis)
 - 3. Intraneural fibrosis
- D. Diseases or disorders of the neuraxis
 - 1. Intradural and epidural tumors(XXVI-4)
 - 2. Meningeal carcinomatosis(XXVI-II)
 - 3. Tumor infiltration of lumbar plexus(XXVI-12)
 - 4. Diseases or disorders of the neuraxis.

III. REFERRED LBP CAUSED BY INTRA-ABDOMINAL DISEASES OR DISORDERS

- A. Visceral diseases or disorders
 - 1. Kidney or ureter
 - 2. Uterus and adnexa
 - 3. Urinary bladder and prostate
 - 4. Descending and rectosigmoid colon(XXVIII-2)
- B. Vascular disease
 - 1. Aneurysm of lower abdominal aorta
 - 2. Obstruction of abdominal aorta or common iliac arteries
 - 3. Embolism of renal artery
- C. Retroperitoneal masses
 - 1. Lymphosarcoma
 - 2. Hodgkin's disease
 - 3. Carcinomatous lymphadenopathy

IV. PAIN PRIMARILY CAUSED BY PSYCHOLOGIC OR ENVIRONMENTAL FACTORS(XXIX)

V. IDIOPATHIC BACK PAIN

요통의 원인과 그 치료법은 수없이 많이 소개되어 왔으나 임상에서의 입장에서 그 많은 원인을 감별 진단해서 적절한 시술을 한다는 것은 결코 쉬운 일은 아니다(표 1). 요통의 원인과 치료법에 관한 지식은 아직도 초보단계에 있기 때문에, 이제까지 알려진 갖가지 통상요법의 효과는 신뢰하기 어려워 오히려 그 증상이나 장애기간을 연장시키기까지도 한다고 한다⁶⁾.

요통의 진료과정에서 가장 중요하면서도 가장 난이(難易)한 것이 그 원인의 진단이다. 근래에 와서 많은 최첨단 진단장비의 개발과 도입으로 통상적으로 알려진 원인의 대부분은 손쉽게 찾아낼 수 있게 되었다.

그러나 최첨단 진단장비를 갖고서도 그 원인을 밝혀내지 못하고 오진하는 사례가 빈발하는가 하면, 학자들로부터 너무 소홀히 다루어져 왔던 것이 바로 근육성 요통(筋肉性 腰痛)이다.

근육성 요통은 요통의 80% 이상을 차지하고 있는데도 객관적인 검사소견이 없기 때문에, 올바른 진단도 내려지지 않은채 심인성(心因性)이나, 위장된 통증으로 오해될 수 있다. 여기서는 요통에 관한 일반론을 고찰하고나서 근육성 요통에 관한 새로운 저자의 소견을 소개하려고 한다.

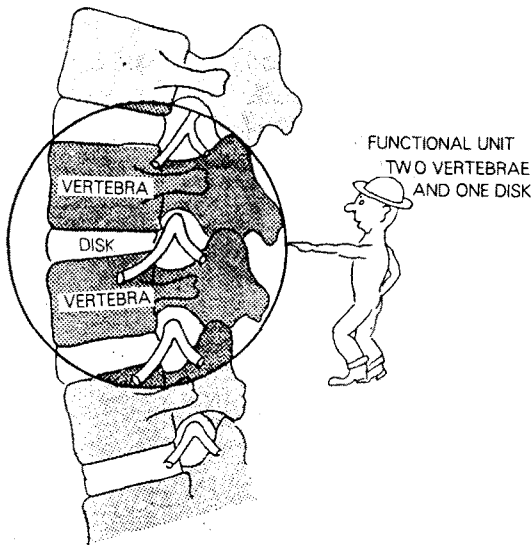


그림 1. 두개의 척추뼈와 추간판으로 이루어진 functional unit.

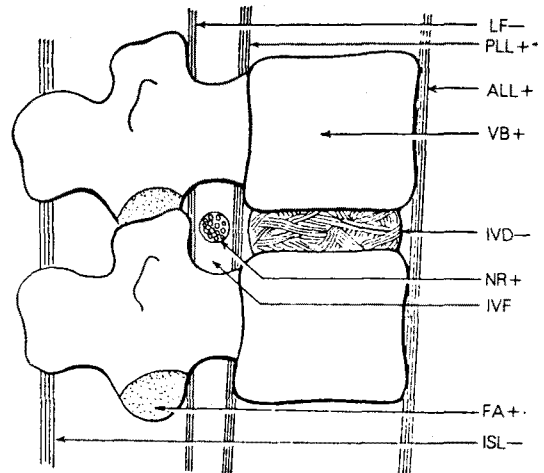
요통에 관한 해부 및 생리학적 고찰

몸을 지탱하고 구부리고 돌리는 기능을 할 수 있는 척추의 최소단위를 functional unit라 하는데 두 개의 척추뼈와 한 개의 추간판(intervertebral disk)으로 이루어져 있다(그림 1). 주위에는 두 개의 뼈를 연결하고 지지해 주는 인대들과 그 뼈를 움직여 주는 근육들이 있고, 그 내부에는 자극, 손상, 긴장, 질병이 있을 때 통증을 일으킬 수 있는 조직들이 있다.

요통을 일으킬 수 있는 조직과 원인을 정확하게 알기 위해서는 이 unit의 기능을 완전히 이해하지 않으면 안된다⁷⁾(그림 2).

● 추간판(椎間板): 그 자체는 통증이 없는 조직으로 척추원판 섬유륜(annulus fibrosus)에 신경분포가 있는 것이 해부학적으로 규명되었지만, 신경생리학적으로는 그 신경이 통각을 전달한다는 것을 확인하지 못하고 있다⁸⁻¹⁰⁾.

정상적인 추간판내에 생리식염수를 주입해서 내압을 올려줘도 통증을 일으키지 않는다. 그러나 핵(nucleus)이 탈수되고 추간판 섬유륜이 파열되거나 신장



IVF = intervertebral foramen containing nerve root(NR)
 LF = ligamentum flavum
 PLL = posterior longitudinal ligament
 ALL = anterior longitudinal ligament
 IVD = annulus fibrosus of intervertebral disc
 FA = facet articular cartilage
 ISL = interspinous ligament

그림 2. Functional unit 중에서 통증에 예민한 조직.

(+)표는 통증이 있는 조직
 (-)표는 통증이 없는 조직

(stretching)을 일으키고, 분사분열(fragmentation)을 일으키는 등 추간관 변성이 생겨 그 내압이 올라가면 통증을 일으킨다고 한다¹¹⁾.

● 후종인대(posterior longitudinal ligament)와 전방경막초(anterior dural sheath): 감각신경이 분포되어 있어 자극을 받으면 요통을 일으킨다¹²⁾.

● 황인대(ligamentum flavum)와 극들기간 인대(interspinous ligament): 감각신경이 없어서 통증을 일으키지 않는다.

● 추간관절(facet joint): 이 관절의 활액면과 관절 피막은 감각신경과 혈관운동신경(vasomotor nerve)의 두 가지 분포를 받고 있다. 추간관절의 감각신경은

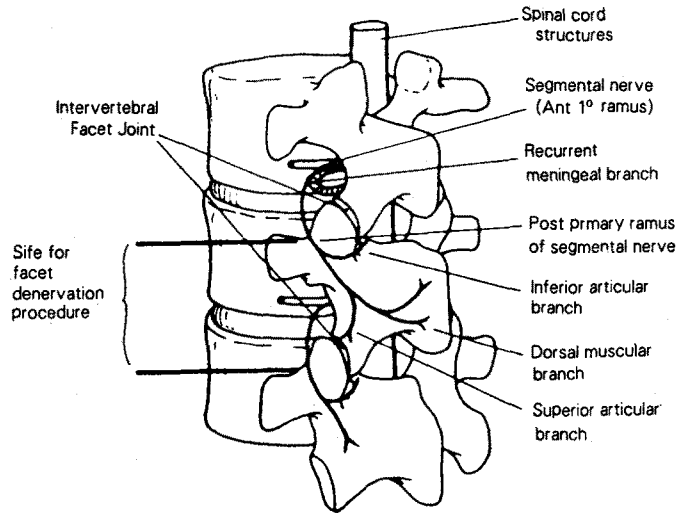


그림 3. 추간관절의 신경분절 분포.
한관절에 상·하관절 신경분지가 동시에 분포되어 있다.

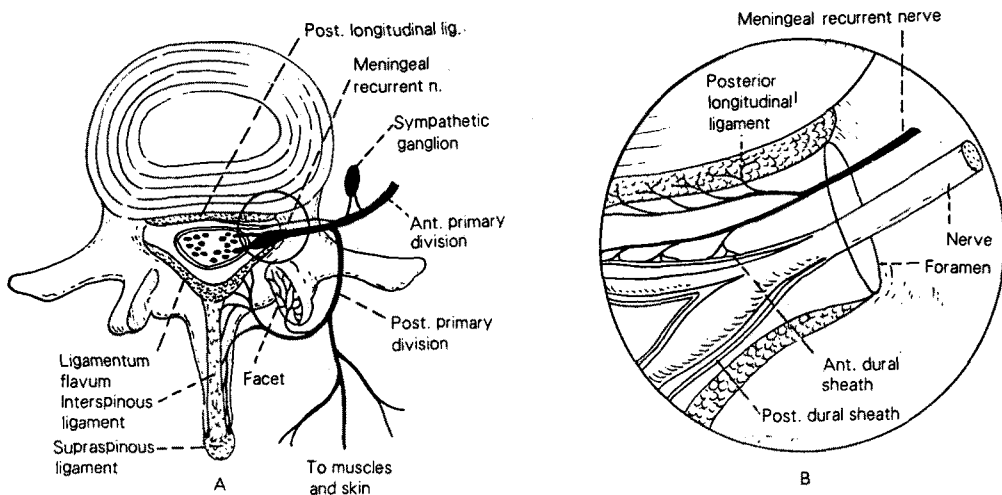


그림 4. A. 척추신경의 경막분지와 신경후지의 관절분지로 이루어진 요추의 신경분포.
B. A에 있는 원안에 있는 그림을 확대한것.
회귀성 경막신경의 분포를 자세히 보여주고 있음.

척추신경 후지(posterior primary ramus)의 관절분지로서 한 개의 관절에 한 분절(segment) 윗쪽에서 오는 것과 같은 분절에서 오는 것의 2중 신경분포를 받고 있다(그림 3).

●경막신경(meningeal nerve): Sinovertebral n. 또는 recurrent n. of Luschka라고도 부르고 있는데 이 신경은 구심성체신경섬유와 교감신경섬유로 이루어져¹³⁾ 척추강내에 있는 많은 조직과 종인대에 분포된다(그림 4).

이 신경이 척추간공(intervertebral foramen)을 통해서 척추강내로 들어가 상하로 갈라져서 후종인대 쪽으로 가기 때문에 척추강내의 어느 부분이던지 최소한 두 개 분절의 경막신경섬유가 분포된다¹⁴⁾.

Stilwell과 Hirsch등은 전·후 종인대, 척추체의 골막, 경막의 전후부분, 척수, 추간관섬유류 중에서 후종인대와 직접 접하고 있는 맨 밖의 층에서 이 신경섬유들을 확인했다^{9,12)}. 운동신경과 감각신경들이 척추간공을 통해서 척추강에서 나오는데, 이 추간공 안에는 신경과 신경초(nerve sheath)가 35~50%를 차지하고 나머지는 소성 운문상의 결합조직(loose areolar connective tissue), 지방조직(adipose tissue), 동맥과 정맥, 임파조직, 회귀성 경막신경등으로 채워져 있다¹⁵⁾(그림 5).

척추 각 부위의 운동범위와 방향은 추간관절의 형태에 따라 결정되고, 운동의 조절과 강도는 근육들이 좌

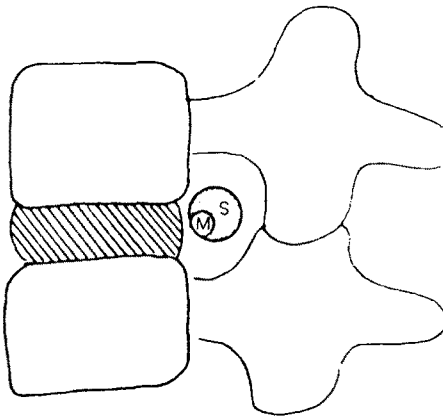


그림 5. 척추간공안에 있는 운동신경과 감각신경과의 관계.
운동신경이 더 작고 전하방에 위치하고 있음.

우한다¹⁶⁾. 척추의 운동에 관여하는 이 근육들은 척추신전근(extensor muscle)과 굴곡근(flexor muscle)으로 구분할 수 있으나 요통을 일으키는 것은 주로 신전근이다. 신전근은 천골에서 후두골까지 전체 척추골의 추궁판(laminae)과 횡돌기의 후방에 있는 근육들로서 극근(spinalis m.), 최장근(longissimus m.), 장늑근(iliocostalis m.)등을 합쳐서 척추기립근(erector spinae m.)이라 부르고 있다(그림 6). 기능은 척추를 직립으로 유지하는 한편, 신전을 함으로써 척추의 굴곡을 견제한다.

척추기립근의 깊숙히 반극근(semispinalis m.), 다열근(multifidus m.), 회전근(rotator m.)으로 구성된 횡돌극근(transversospinalis m.)의 무리가 있는데 여러층의 근육들이 서로 교차되면서 당김 바늘처럼 배열되어 척추의 측면 안정성을 유지하고 있다.

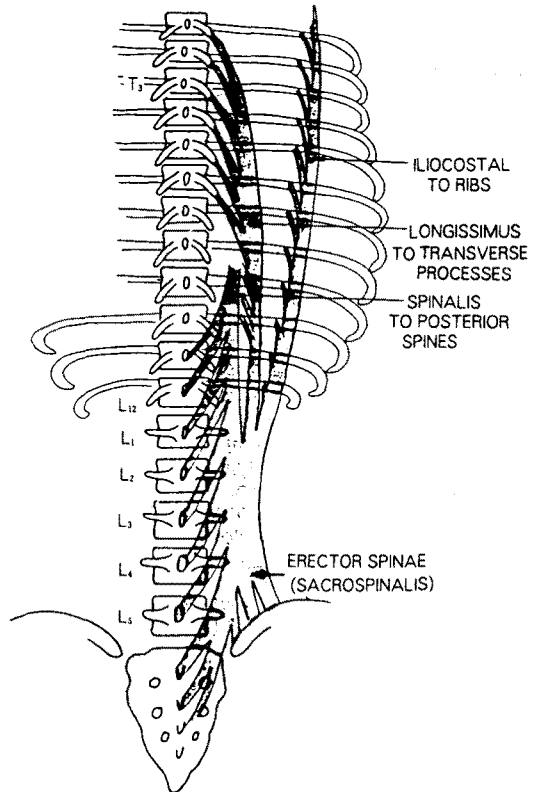


그림 6. 척추의 신전근(Erector spinae muscles).

요통의 병태생리

Functional unit 중 통증에 예민한 어떤 조직들에 의해서 요통이 생기게 되어있지만, 이 조직들을 자극해서 통증을 유발시킬 수 있는 원인은 무수히 많다(그림 7).

요통의 많은 원인중에서도 통증 크리닉의 진료대상은 파괴적 수술요법(destructive surgery)이 아닌 보존요법으로 치료가 가능한 연조직에 기인한 통증에 국한되지 않을까 한다.

연조직 중에서도 후종인대, 경막초(dural sleeve), 신경근등에 의한 요통은 척추강내의 병변에 의한 것이고, 근육, 전종인대, 추간관절 및 다른 인대들에 의한 요통은 척추강 이외의 병변에 의한 것이다.

●추간판의 팽윤(bulging)이나 척추체의 골극(spur) 형성등으로 후종인대가 신장(伸張)을 일으켜 경막신경을 자극하면 척추강내에서 통증이 생길 수 있다.

●회귀성(回歸性) 경막신경이 척추간공을 통해서 척

추강내로 들어가는 도중에 압박, 자극을 받으면 후종인대와 전방경막초(anterior dural sleeve)에서 통증을 일으킨다.

●신경근들이 척추간공을 나오기 전에 추간판 탈출등으로 압박, 자극을 받으면 요통보다는 그 신경의 분포를 받고 있는 말단부위에서 통증이나 운동장애를 일으킨다.

요통환자의 대부분은 추간판탈출증을 먼저 의심하고 있으나 석¹⁷⁾ 등은 불과 요통의 9.8%를 차지한다고 보고한 바 있다.

●척추나 신경근에 염증이나 공간을 차지하는 병변(space occupying lesion)이 있으면 순수한 신경통이 생기게 된다.

●척추간공에서 신경근들이 압박받을 수 있는 원인으로서는 척추전만증(lordotic spine)처럼 절대적으로 추간공이 좁아져 있는 경우(그림 8)와 추간공을 통과하는 조직들의 염증, 부종, 출혈, 유착등으로 인해서 상대적으로 좁아져 있는 경우가 있다.

●추간관절의 활액조직(synovial tissue)이 자극받거나 염증이 생기면 활액막에 부종, 팽창이 있고, 활액

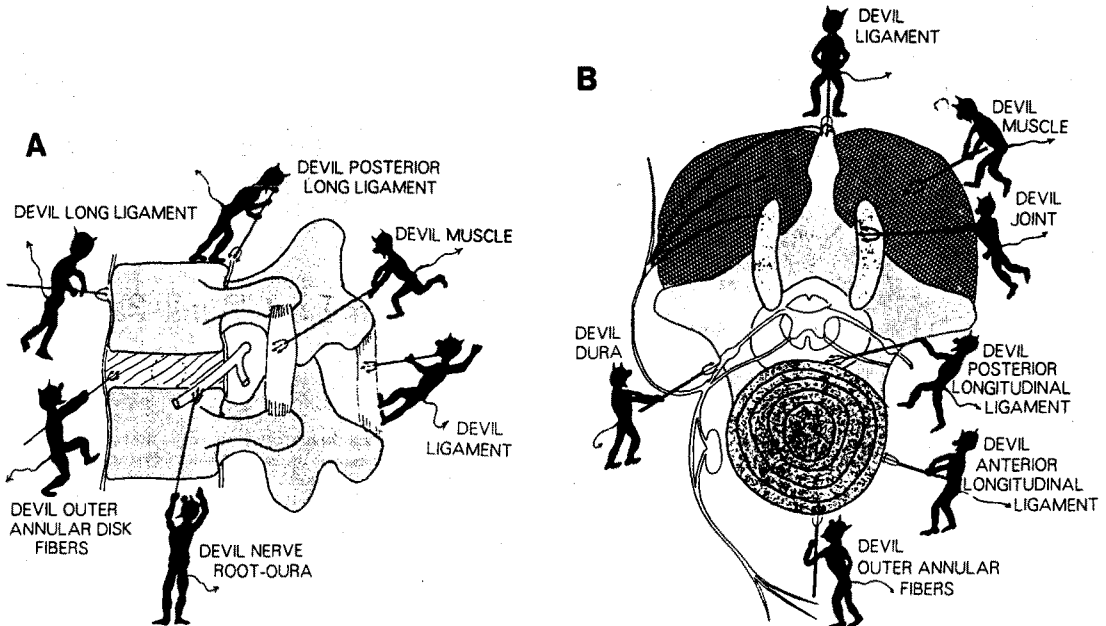


그림 7. 요통을 일으킬 수 있는 조직과 원인.

A. 옆에서 본 그림 B. 위에서 본 그림

표 2. 요통을 일으키는 기타 원인들

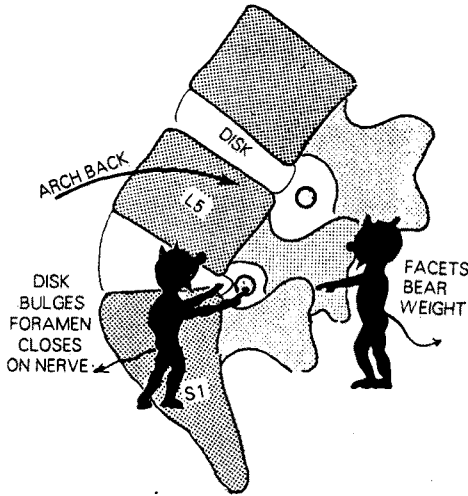


그림 8. 척추 전만증(lordosis)이 요통을 일으키는 이유.

의 점도가 높아지며 관절 주위의 근육의 강직으로 점진적인 운동제한을 일으킨다.

활액관절에 염증이 생기면 정도에 따라 둔통에서부터 격통까지 일으킬 수 있다.

근 긴장성 요통에 관한 고찰

근 긴장성 요통의 대부분은 요추 주위의 근육인 최장근, 장늑근, 다열근, 요방형근들에 생긴 근 경련, 근육 긴장도의 증가, 근 근막 증후군, 섬유근통, 만성 근 수축, 근 피로 등이 원인이라고 하는데 이 질환들의 성격이 대동소이해서 감별이 되지 않고, 치료법이 다를 수도 없는 것들이다(표 2).

수술요법을 주로하는 외과계열의 학자들은 객관적 소견이 없는 근육성 요통이 발생하면 그 원인을 제대로 가리지도 않고 단순한 요부염좌(strain)라고 다뤄왔다.

모든 근육성 통증이 그렇듯이 근육이 수축, 긴장하는 성격에 따라서 통증 발생의 기전이 다르다. 근육이 등척성 수축(isometric contraction)을 하면 근육의 내압이 상승해서¹⁸⁾ 혈류가 차단되고 따라서 산소공급이 부족해져 근세포의 mitochondria에서 무산소성 대사를 일으켜 불완전 연소된 대사산물의 축적으로 통증을 일으킨다.^{19~21)}

A. Pain Caused by Dysfunction of Muscles

1. Painful muscle spasm
2. Postoperative muscle spasm
3. Increased muscle tension
4. Muscle deficiency(fatigue)
5. Myofascial pain syndromes with TPs
6. Fibromyalgia
7. Chronic muscle contractures

B. Disorders of Joints, Ligaments, and Muscles

1. Lumbosacral sprain or strain
2. Sacroiliac sprain
3. Zygapophyseal joint disorder(facet syndrome)

C. Pain Caused Primarily by Psychologic or Psychiatric Disease

1. Psychologic stress-induced low back pain
2. Premenstrual syndrome and low back pain
3. Pain caused by environmental and learning factors
4. Pain and psychiatric illness

D. Other Causes of Low Back Pain

1. Aortoiliac stenosis(Leriche syndrome)
2. Referred pain
 - a. From pelvic visceral disease
 - b. From disease of the colon
 - c. From retroperitoneal disease
 - d. From disease of the hip

근육들이 등장성 수축(isotonic contraction)을 하면 근육의 길이가 짧아지면서 근육들이 부착되는 척추들기 위의 골막들을 자극해서 통증을 일으킨다²²⁾.

지속적인 근 긴장은 관절이나 인대를 자극해서 척추의 기능장애를 일으키거나 척추 사이를 좁혀서 변성된 추간판이 압박되어 요통을 유발하거나 추간판 탈출을 일으킬 수도 있다.

과긴장(過緊張)되었거나 통증유발점(trigger point)을 가진 근육 사이로 감각신경이 통과하다가 압박, 자극을 받으면 그 신경의 분포지역인 말단에서 통증을 느끼게 된다. 만일에 운동신경이 압박, 자극을 받으면 그 신경의 지배를 받고 있는 골격근을 과긴장시키게 된다. 이때 그 골격근의 과긴장상태가 바로 등척성 수축으로서 근육이 운동하지 않는 상태에서 근내압이 상승하고 통증을 일으킨다.

통상적으로 요부장늑골근(iliocostalis lumborum m.)과 요방형근(quadratus lumborum m.)에 유발

점이 생기면 등척성 수축을 일으켜 통증이 주로 근육 자체내에 있고, 환자는 허리의 정중심부의 외측이나 옆구리에 통증을 느끼게 된다. 다열근(multifidus m.)은 등장성 수축으로 극돌기를 자극해서 환자로 하여금 척추 정중앙에 통증을 느끼게 한다. 배부최장근(longissimus dorsi m.)에 병변이 있을 때는 후장골통 쪽으로 내려가는 관련통(referred pain)을 일으킨다.

후장골통근처에 오는 요통에 관한 고찰

요통환자가 호소하는 통증부위의 과반수 이상이 허리띠 자리(belt line)에 해당하는 후장골통 근처라고 생각되지만 이 부위의 통증은 흉추, 요추의 접합부의 병변에 의한 관련통이라고 한다.

추간관절의 구조상, 요추는 굴곡과 신전만 하게 되어 있고, 회전은 흉추와 요추의 접합부에서만 가능하도록 되어 있다. 흉추와 요추 사이의 회전운동은 추간

관절에 의해서 제한받도록 되어있지만 과격한 회전운동으로 추간관절이 손상받거나 신경근이 추간관절 사이에 끼이게 되면 제 12 흉수신경 후지의 분포를 받고 있는 장골통 근처에 통증을 느끼게 된다고 한다. 즉, 척추관절의 병변에 의한 관련통증이라는 이론이다.

이런 환자의 장골통 부근에는 제 12 흉수 신경근염에 의한 감각과민성 피부가 있고, 깊숙한 곳에는 단단하면서 압통이 있는 근육결절이 있다²²⁾(그림 9). 이 환자의 흉추와 요추 사이의 척추마디를 자극하면 이 통증을 재발시킬 수 있으며²³⁾, 제 12 흉추 극돌기를 옆으로 밀거나 압박하던지 이 부위의 추간관절을 압박하면 깊은 압통이 생긴다고 한다(그림 10).

추간관절에 의한 장골통 부위의 통증이라면 극돌기 옆 2 cm 부근에서 추간관절 부위에 국소마취제를 1~2 ml 주사함으로써 그 특정부위의 통증이 흉추와 요추 사이에서 오는 것임을 확인할 수 있다. 이와 같이 국소마취제를 주사하면서 흉추와 요추 사이를 회전운동시켜 주는 것이 이 통증의 치료법이라고 한다.

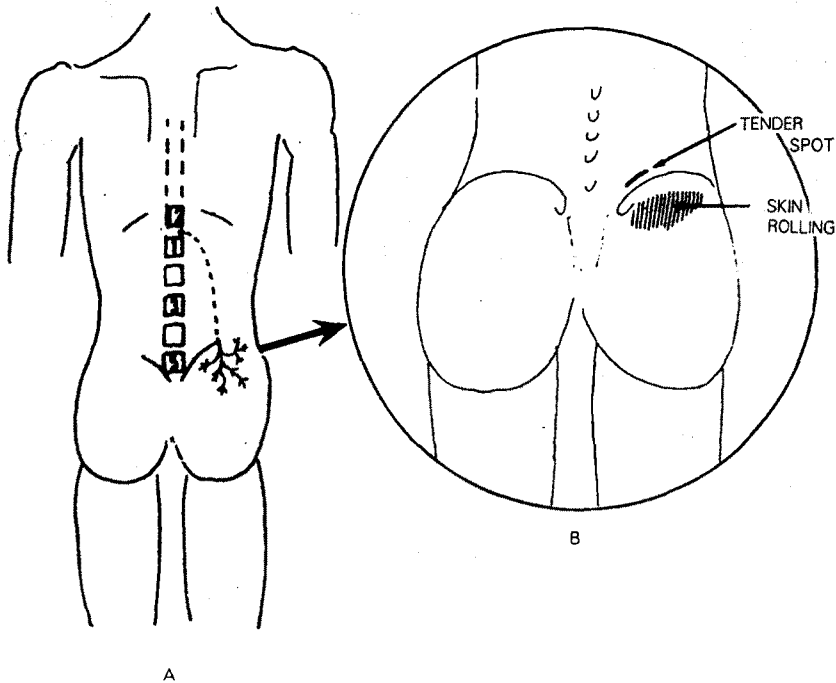


그림 9. 흉·요추사이, 관절에서 오는 관련통.

제 12 흉수신경의 후지를 통해서 후장골통에 통증이 전이된다.

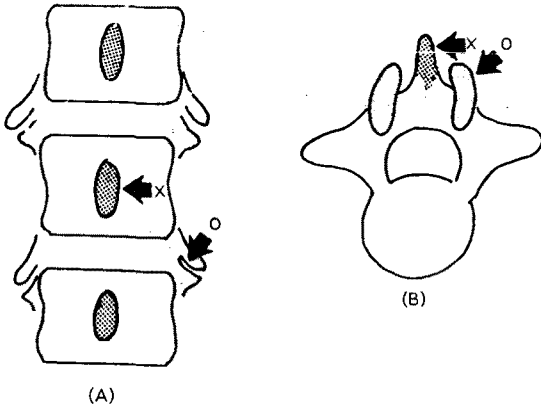


그림 10. 척추 병변 부위에 있는 압통점.
 A. 극돌기를 옆으로 압박하면(X표) 병소가 있는 분절에서 통증을 일으킨다.
 B. 추간관절을 압박하면(O표) 깊은 압통이 발생한다.

후장골통 부근의 요통에 관한 저자의 소견

장골통에 오는 통증은 추간관절이 손상받아서 온다고는 하나 그런 경우는 매우 드물다. 그보다는 약화되고 탄력이 떨어진 척추기립근들이 심한 회전운동으로 뒤틀리거나 갑작스런 신전운동으로 근섬유가 파열되는 손상을 입은 후에 과긴장되거나 유발점을 형성하는 일이 보다 많을 것으로 생각된다.

추간공을 통해서 척추강에서 나온 제 12 흉수신경후지(posterior primary branch of T₁₂ spinal nerve)는 척추기립근을 뚫고 들어가 그 근육들에 운동신경분지를 보내고, 그 중의 감각신경 분지는 이 근육을 관통해서 장골통 쪽으로 내려가서 분포된다.

만약에 흉추, 요추 사이의 최장근이 과긴장을 하면 이 근육을 관통하던 감각신경은 후장골통에 통증을 느끼게 하고 운동신경분지는 이 근육들을 더욱 수축시키는 악순환을 거듭하게 되어 통증은 더욱 악화되는 것으로 생각된다. 흉추와 요추간의 추간관절 손상 때문에 오는 관련통이라면 어떤 충격 직후에 급성으로 오는 통증이겠지만, 근육성 원인을 가진 이 환자의 경우에는 만성적이거나 재발성으로 통증이 온다.

병력을 들어보면 허리 또는 엉치에 간헐적인 통증이 있었고, 피로하거나 스트레스가 쌓이면 통증이 더욱

심해졌고, 시일이 지날수록 통증이 잦아지다가 지속적인 통증으로 변한 것을 볼 수 있었다.

통증 유발의 경위를 살펴보면 많은 사람들이 사소한 허리운동을 하다가 빠졌다고 생각하고 있으나, 언제부터인지는 알지 못하더라도 대부분이 근육 내에 갖고 있던 잠복성 유발점이 어떤 원인에 의해서 활동성으로 변하면서 요통을 일으켰음을 알 수 있다. 최장근에 잠복성 유발점을 가진 여성환자들은 평소에도 없던 요통이 생리때마다 나타나는 것도 알 수 있다.

1) 진단

대부분의 근육통은 촉진법에 의해서 통증부위에서 압통점을 찾아야 하지만, 이 요통의 경우에는 자세한 병력을 듣고, 흉추와 요추 사이의 높이에 있는 최장근에서 전형적인 통증유발점을 찾는 것이 유일한 진단법이다.

환자를 엎드리게 하고, 척추 주변의 근육을 장골통 부근에서부터 촉진해 올라가다가 제 12 흉수 극돌기의 하단부에서 약 3~4cm 바깥쪽으로 떨어진 부위에 이르르면 환자가 소스라치게 놀라는 “jump sign”을 나타내면 그곳이 바로 그 통증의 치료점이 되는 것이다(그림 11).

이 통증의 원인은 요추 X선 촬영, 전산화 단층 촬영술, 척수강 조영술, MRI 검사로도 발견이 되지 않기 때문에 거의가 이상이 없다거나 요추의 염좌쯤으로 다뤄지기 마련이다.

때로는 false positive finding의 검사소견에 의해서 L₄₋₅ 또는 L_{5-S₁} 사이의 추간관 탈출이나 퇴행성 척추염에 의한 요통으로 진단을 받는 수도 있다.

이러한 요통이 좌골신경통과 동시에 있는 경우에는 추간관탈출증에 의한 요통으로 간주하고, 척추수술을 받은 후에도 다리로 뻗어오는 방사통은 해소되지만 요통만은 여전히 남아있기 때문에 수술상의 잘못으로까지 오인되는 수가 있다.

“failed back surgery syndrome,”의 가장 많은 원인이 오진 때문이라고 알려져 있으나 이 요통이 상당 부분을 차지하고 있을 것으로 생각된다^{24,25)}.

2) 치료

하부의 요통이지만 통증부위를 치료하지 않고, 흉추와 요추 사이의 높이에서 최장근에 있는 통증 유발점

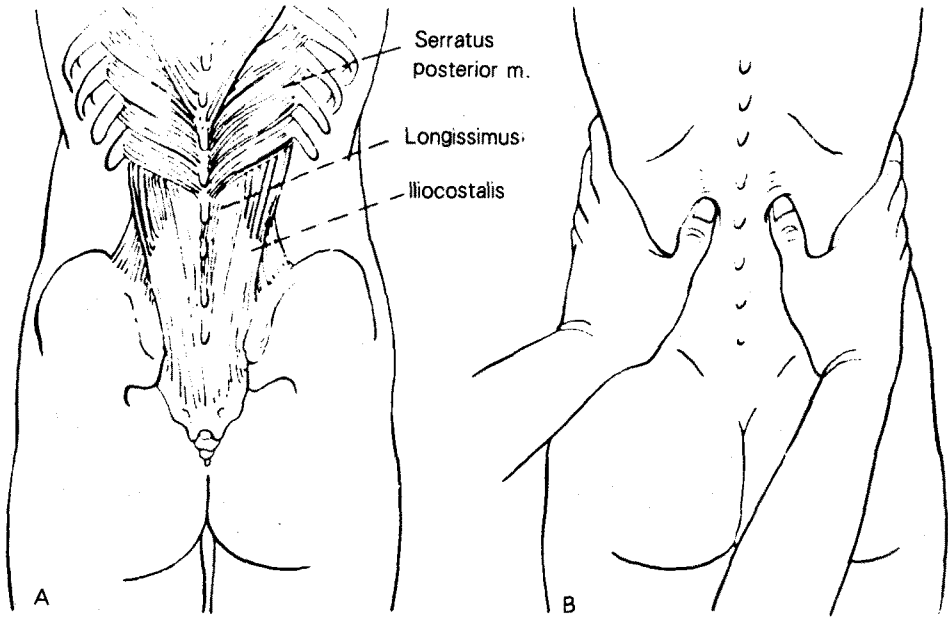


그림 11. 근육의 긴장이나 강직이 있는 부분을 찾기 위한 촉진법.

을 치료해 준다. 과긴장된 근육이나 통증유발점을 이완시켜서 근육의 정상기능을 찾아줄 수 있는 보존적 요법을 이용하는 것이다.

통상 물리치료법인 Hot pack, TENS, ultrasound, massage 등을 시행하고, I.R.Laser를 조사한다.

약물요법으로는 NSAIDS와 근이완제를 투여한다. 보조적으로 척추신전근을 stretching 시켜 줄 수 있는 운동요법이 필요하겠지만(그림 12), 골반 견인요법은 근육의 손상을 일으킬 수도 있어서 피하는 것이 좋겠다.

마취과적으로는 제 12 흉수 신경근을 직접 차단해 주면 즉각적인 제통효과는 거둘 수 있다(그림 13). 그러나 신경차단효과가 풀어지면 수 시간내에 요통이 재발한다. 그보다는 긴 주사침을 이용해서 통증유발점을 관통한 다음, 제 12 흉수 신경후지에 국소마취제와 스테로이드 혼합액 5ml를 주사해서 신경을 차단하고, 주사침을 뽑으면서 유발점에 5ml를 주사함으로써 신경차단과 유발점 치료의 이중효과를 기대할 수가 있다.

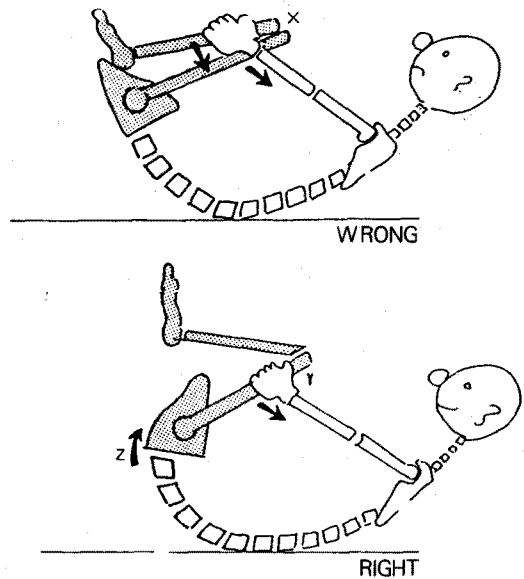


그림 12. 허리의 유연성을 위한 운동.

윗 그림은 무릎만 과도하게 굽곡시키고, 허리를 굽곡시키지 못한다. 아랫 그림처럼 요추를 굽곡시키기 위해 다리를 지렛대로 이용한다.

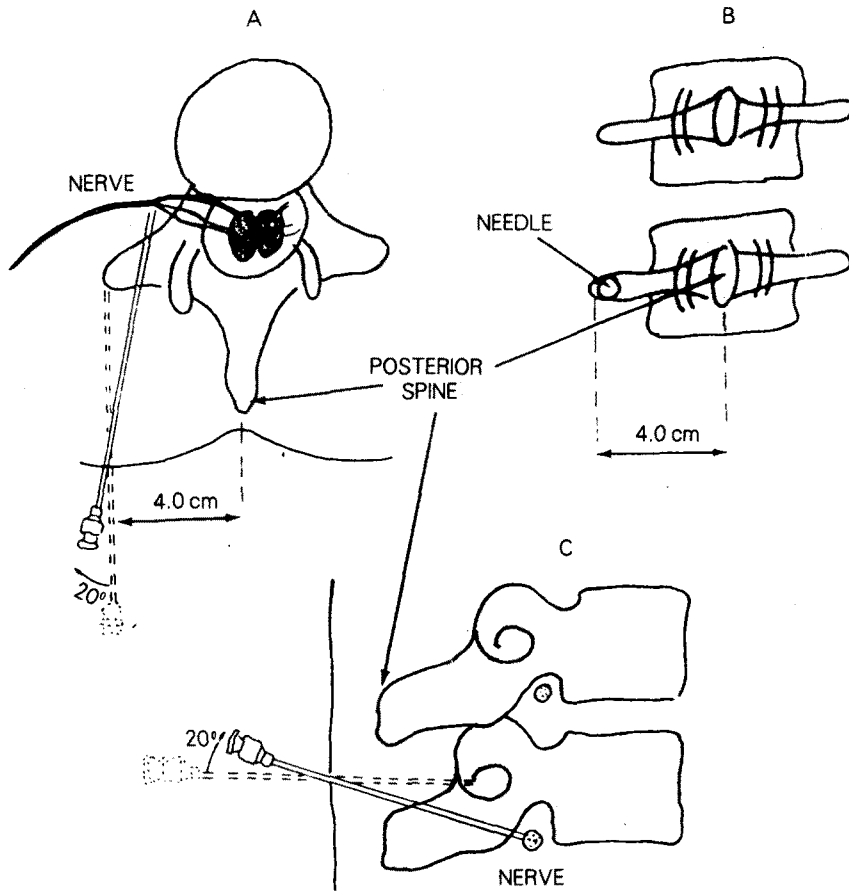


그림 13. 신경근에 주사하는 법.

배개를 복부에 대고 환자를 엎드리게 한 다음, 주사침(8~10 cm, 21 gauge)을 극돌기의 상연에서 측방으로 4 cm 떨어진곳에 수직으로 쥘러서 횡돌기의 하연에 닿도록 한다(B).

바늘이 닿으면 잡아 빼내어 내측(A) 방향과 아랫방향(C)으로 20도 가량 비스듬히 다시 찌른다. 횡돌기의 하부를 통과해서(C), 바늘이 신경근에 도달할 때까지 주입하면 환자가 갑자기 신경 분포 지역에 날카로운 통증을 느끼게 된다.

추간판 탈출등으로 요하지통이 있는 환자에게 마취과적으로는 진단과 치료의 유일한 방법으로 경막외강 차단술을 많이 이용하고 있는데, 이 요통의 경우에는 전혀 제통효과를 볼 수 없다.

추간판 탈출이 있는 환자의 경막외강에 국소마취제와 스테로이드를 주사하면 그 증상은 즉각적으로 개선되지만 추간판의 탈출은 곧바로 교정되지 않을 것으로 생각된다. 그러나 지각신경이나 운동신경을 차단시킬 수 없는 농도인 0.5% lidocaine으로도 통증을 없앨 수 있었던 것은 분명히 다른 이유가 있을 듯하다.

경막외강에 주사한 뒤에 즉시 효과가 나타나는 것으로서는 다량의 약물에 의해서 신경근 주위의 유착이 박리되고, 국소마취제에 의해서 요추부위의 교감신경이나 경막신경등이 차단되어 척추내의 혈행을 개선시켜 제통이 선행되고, 스테로이드의 지속적인 항염효과로 추간공내에 있는 여러 조직에 생긴 부종, 염증등을 없애주는 것으로 통증치료가 되는 것으로 사료된다.

확인된 추간판 탈출이나 요추전방전위증등으로, 요하지통을 가진 환자에게 0.5% lidocaine과 스테로이드를 경막외강에 주입해도 즉각적인 제통효과를 볼 수

있었고 반복주사로 완치효과를 보는 경우가 있었던 것은 이 질환들이 반드시 경조직(hard tissue)에 의해서 신경근들이 직접 압박당해서 통증이 생기는 것이 아니고 신경근 주위의 연조직의 염증, 부종때문에 생기는 것으로 추측된다.

결 론

외래 진료기관에서 치료받고 있는 요통은 대부분 방사선 소견에 의해서 진단을 내릴 수 있는 척추뼈의 이상에 있는 것 보다는 객관적인 검사소견으로는 전혀 진단이 불가능한 근육성 통증이었다.

그런데도 불구하고, 대부분의 의료기관에서는 방사선 소견에 합치되는 진단명을 찾으려고 애써왔고, 그 원인도 규명하지 못한채 막연히 자각에 의한 통증부위만을 치료하는 오류를 거듭해 왔다.

이제까지의 임상경험과 해부학적인 연구를 통해서 저자는 척추기립근 중에서 흉추와 요추 사이의 높이에 있는 최장근에 통증유발점이 생기면 제 12 흉수 신경의 후지가 분포되는 후장골통 근처에 요통을 일으키게 된다는 사실을 밝혀내었다.

요추 최하단 부위의 요통이지만, 흉추와 요추사이의 높이에 있는 근육을 치료하는 것으로 무난히 해결하는 방법을 찾아낼 수 있었기에, 근긴장성요통(筋緊張性腰痛)의 새로운 치료법으로 문헌적 고찰과 함께 여기 소개하는 바이다.

참 고 문 헌

- 1) Dixon ASJ. *Diagnosis of low back pain, Sorting the complainers, in Jayson M.(ed): The Lumbar Spine and Back Pain. New York, Grune & Stratton, 1976.*
- 2) Fry J. *Back pain and soft tissue rheumatism, in Advisory Services Colloquium proceedings. London Advisory Services, Clinical and General, Ltd, 1972.*
- 3) Horal J. *The clinical appearance of LBP disorders in the city of Goldenburg, Sweden, Acta Orthop Scand Suppl 1960; 118: 8-73.*
- 4) Hult L. *Cervical, dorsal and lumbar Spinal Syndromes. Acta orthop, Scand. Suppl. 1954; 17: 7-102.*
- 5) Dillance JB, Fry J, Kalton G. *Acute Back Syn-*

- drome: A study from general practice. Br Med J 1966; 3: 82-84.*
- 6) Spitzer WO. *Scientific approach to the assessment and management of activity-related spinal disorder. Spine 1987; 12(suppl. 1): 1.*
- 7) Cailliet R. *Understand Your Backache. F.A.Davis Company, Philadelphia, 1984; 7.*
- 8) Rooft PG. *Innervation of annulus fibrosus and posterior longitudinal ligament. Arch Neurol Psychiatry 1940; 44: 100.*
- 9) Hirsch C, Inglemark BE, Miller M. *The anatomical basis for low back pain. Studies on the presence of sensory nerve endings in ligaments, capsular, and intervertebral disk structures in human lumbar spine. Acta Orthop Scand 1963-64; 1: 33.*
- 10) Von Luschka H. *Die nerven des menschlichen wirbelkanales. H.Laupp. Tubinge, 1950.*
- 11) Hirsch C. *An attempt to diagnose the level of a disk lesion clinically by disk puncture. Acta Orthop. Scand 1948; 18: 132-140.*
- 12) Stilwell DL. *The nerve supply of the vertebral column and its associated structures in the monkey. Anat Rec 1956; 125(2): 139-167.*
- 13) Hollinstad WH. *Anatomy for Surgeons. Vol. 3. The Back and Limbs. 3rd Ed. Philadelphia, Harper and Row, 1980; 119-160.*
- 14) Perderson HE, Blunck CFT, Gattner E. *The anatomy of the lumbosacral posterior rami and meningeal branches of the spinal nerves. (Sinuvertebral nerves): With an experimental study of their functions. J Bone Joint Surg [Am] 1956; 38: 377.*
- 15) Cailliet R. *Low Back Pain Syndrome Ed. 3. F.A. Davis Company, Philadelphia, 1982. p. 3116 Ruge, D. and Wiltse, L.L.(eds); Spinal Disorders, Diagnosis and Treatment, Philadelphia, Led & Febiger, 1977.*
- 17) 석세일. 『요통의 기전』 대한의학협회지 1992; 35(8): 943.
- 18) Hill AV. *The pressure developed in muscle during contraction. J Physiol 1948; 107: 518-26.*
- 19) Derlow S, et al. *Factors involved in the production of skeletal muscle pain. Arch Int Med 1934; 53: 814-24.*
- 20) Katz LN, et al. *On the nature of the substances producing pain in the contracting skeletal muscle. J Clin Invest 1935; 14: 807-21.*
- 21) Barcroft H, Millen JF. *The blood flow through muscle during sustained contraction. J Physiol*

- 1939; 97: 17-31.
- 22) Cailliet R. *Low Back Pain syndrome. Ed, 3. F.A. Davis Company, Philadelphia, 1982; 87.*
- 23) Maigne R. *Charniere dorsolumbarie et lombalgier bases. Gaz Med France 1978; 85(11): 1181-1194.*
- 24) Long DM, et al. *Clinical features of the failed back syndrome. J Neurosurgery 1988; 69: 61.*
- 25) Fager CA, Fredberg SR. *Analysis of failures and poor results of lumbar spinal surgery. Spine 1980; 5: 86.*
- 26) Cyriax J. *Text book of orthopedic medicine. Ed. 3. 1957.*
- 27) Green Wood JJ. *A study of the causes of failure in the herniated intervertebral disk operation. J Neurosurgery 1952; 9: 15-20.*
- 28) Cooms EN. *A comparison between epidural anesthesia and bed rest in sciatica. Bri Med J 1961; 1: 20.*
- 29) 최중립. 『목덜미와 어깨의 통증에 관한 연구』 대한통증학회지 1992; 5(2): 243.