

## Cyclophosphamide와 Prednisolone 병합요법에 치료반응을 보인 다발성근염에 동반된 간질성폐질환 1예

순천향대학교 의과대학 내과학교실, 방사선과학교실\*

문종호 · 박준영 · 이상무 · 김현태 · 어수택  
정연태 · 김용훈 · 박춘식 · 이경수\*

충남대학교 의과대학 병리학교실

강 대 영

= Abstract =

### Interstitial Lung Disease Associated with Polymyositis: Response to Cyclophosphamide and Prednisolone Combination Treatment

Jong Ho Moon, M.D., Jun Young Park, M.D., Sang Moo Lee, M.D., Hyeon Tae Kim, M.D.  
Sootaek Uh, M.D., Yeontae Chung, M.D., Yong Hoon Kim, M.D., Choon Sik Park, M.D.  
and Kyung Soo Lee, M.D.\*

*Departments of Internal Medicine and Department of Radiology,\* College of Medicine,  
Soonchunhyang University, Seoul, Korea*

Dae Young Kang, M.D.

*Department of Pathology, College of Medicine, Chungnam National University, Chungnam, Korea*

Polymyositis (PM) is a inflammatory connective tissue disease involving predominantly skeletal muscles, characterized by symmetrical, proximal muscle weakness, inflammation, and frequently, degeneration. Interstitial lung disease in association with PM occurs in 5~10% of cases and carries an especially grave prognosis. Although the cause of lung involvement in PM is not known, the underlying pathologic process in the lung is an immune mediated inflammation of alveolar structures, alveolitis. It is of interest, therefore, that cyclophosphamide, an immune modulating agent, has been reported to be effective in the treatment of PM.

We report a case of corticosteroid resistant PM associated with interstitial lung disease, successfully treated with cyclophosphamide. A 37-year-old female was presented with 8 months duration of cough, exertional dyspnea, and muscle weakness. She had typical symptoms, physical findings, and elevated muscle enzyme levels in serum with characteristic findings of muscle biopsy. She also had typical interstitial lung disease pattern on chest X-ray and high resolution CT with restrictive pattern on pulmonary function test. The findings of transbronchial lung biopsy was compatible with interstitial lung disease. She failed to respond to corticosteroid initially. Subsequently steroids and cyclophosphamide were given with excellent clinical improvement.

**Key Words:** Interstitial lung disease, Polymyositis, Corticosteroid, Cyclophosphamide

## 서 론

다발성근염(PM)은 골격근을 우선적으로 침범하여 횡문근섬유의 비화농성 염증을 나타내는 원인불명의 염증성 결체조직 질환으로서 근위부 근육의 대칭적인 근무력이 주증상이다<sup>1)</sup>. 병변이 횡문근에 국한된 경우를 다발성근염이라고 하고, 특징적인 피부발진이 동반되는 경우를 피부근염이라고 하는데, 피부외의 신체의 여러 결체조직에도 비교적 특징적인 병변을 보인다<sup>2)</sup>. 다발성근염은 1863년에 Wagner<sup>3)</sup>가, 피부근염은 1887년에 Unverricht<sup>4)</sup>가 처음으로 보고한 이후, 외국에서는 많은 문헌보고가 있었다<sup>5)</sup>. 간질성폐질환은 류마티양관절염, 전신성홍반성 낭창, 공피증 등에서는 비교적 자주 볼 수 있는 폐질환이나 다발성근염에서는 5~10% 정도에서만 동반되는 것으로 보고하고 있다<sup>6,7)</sup>.

다발성근염-피부근염의 치료는 코르티코스테로이드(corticosteroid, 이하 스테로이드로 약함)가 가장 널리 쓰이는 요법이며 약 20%에서는 고용량의 스테로이드를 3~4개월간 투여해도 반응이 없는 것으로 보고되었다<sup>8)</sup>. 면역억제제인 cyclophosphamide를 스테로이드와 병합 투여하면 스테로이드 용량을 줄일 수 있으며 스테로이드 대량요법보다 병합투여가 더 효과가 있다고 보고하고 있다<sup>9)</sup>.

저자들은 37세의 여자에서 스테로이드에 저항을 보이다가 스테로이드와 cyclophosphamide 병합투여로 치료 반응을 보인 간질성폐질환을 동반한 다발성근염 1예를 경험하였기에 이를 문헌고찰과 함께 보고하는 바이다.

## 증 례

**환 자 :** 이○복, 여자, 37세.

**주 소 :** 운동시 호흡곤란, 기침 및 객담.

**현병력 :** 환자는 평소와 비교적 건강하게 지내오다가 내원 약 8개월 전부터 전신무력감과 기침이 간헐적으로 있었으며, 내원 약 3개월 전부터 운동시 호흡곤란과 계단을 오르기 힘들고, 앉았다 일어서는데 장애가 있을 정도로 하지무력감이 동반되었다. 내원 약 10일전부터 기침이 심해지고 화농성 객담, 혈담 및 열감이 발생되어 인근 병원에서 보존적 치료를 받았으나 전신 쇠약감이

심해지면서 증상의 호전이 없어 본원에 입원하였다.

**과거력 :** 특이사항 없음.

**가족력 :** 환자의 어머니가 당뇨병 치료중임.

**사회력 :** 철도역 사무원으로 근무중이고, 비흡연자이고 특별한 약을 복용하거나 화학물질에 노출된 일은 없었다.

**이학적 소견 :** 입원 당시 혈압 120/80 mmHg, 맥박 94 회/분, 호흡수 26회/분, 체온 36.6°C였으며, 발육 및 영양상태는 정상이었고, 급성 병색을 띄고 있었으며 의식은 명료했다. 두경부 소견상 결막은 창백하지 않았고 공막에 황달기는 없었으며 경부임파절은 촉진되지 않았다. 흉부 소견상 흉곽의 움직임은 정상이었고 흉부진전(thrill)은 촉진되지 않았으며 청진상 양측 폐저부에서 흡기말 수포음이 청진되었고 심음은 규칙적이고 심잡음은 없었다. 복부 소견에서 간 및 비장종대나 특이 사항은 없었고 피부소견에서도 발진이나 홍반 등의 특이사항은 없었다. 사지소견에서 양수지의 근봉상이 관찰되었다. 직장수지 검사는 정상이었고, Raynaud 현상 및 관절의 종창, 기형은 없었다. 신경학적 소견은 정상이었으나 근력검사서 상지 및 하지의 굴근에 3~4도 정도의 대칭적인 근력감소를 보였는데 근쇠약은 상지보다는 하지에서, 원위근보다 근위근이 더 심하였고 근육압통은 정도로 존재하였다.

**검사 소견 :** 입원 당시 말초 혈액 검사상 혈색소 13.9 gm%, 적혈구용적(Hct) 40.8%, 백혈구 11,600/mm<sup>3</sup>(호중구 81%, 임파구 14%, 호산구 2%), 혈소판수 413,000/mm<sup>3</sup>이었고, 적혈구 침강속도는 25 mm/hr였다. 일반 소변검사 및 대변검사는 정상이었으며, 소변내 myoglobin과 대변잠혈반응도 음성이었다. 혈청생화학 검사상 총단백 및 알부민치는 6.7 및 3.0 gm%, 총 빌리루빈치 0.7 mg%, alkaline phosphatase 57 IU, BUN/Cr 8.1 mg%/0.8 mg%, 혈당은 86 mg%이고 SGOT 270 IU, SGPT 196 IU, LDH 1246 IU, creatine phosphokinase(이하 CK로 약함) 5703 U/L(MM type 93%)로 혈청 근효소치의 상승을 보였다. CRP는 양성이었으나 RA test, VDRL, ANA, LE cell, anti ds-DNA는 모두 음성이었고, 혈청 단백 면역전기영동검사에서 다크론형의 감마 글로빈상승을 보였고, 심전도 소견은 정상이었다. 동맥혈가스분석검사에서 산소분압이 71.6 mmHg로 경한 저산소증을 보였고, A-a DO<sub>2</sub>가 36.9 mmHg로 증가되어 있었다. 폐기능 검사상 심한 제한

성 변화가 관찰 되었다.

**방사선학적 검사 소견** : 단순 흉부 X-선 검사상 양측 폐저부에 미만성으로 간질성 폐침윤과 patchy한 침윤이 증가된 소견이 있었다(Fig. 1). 고해상 CT(High Resolution CT)상 양측 폐저부에 경계가 불분명한 불투명 유리(ground glass) 소견이 보이면서 기관지-혈관속(bronchovascular bundle)이 두꺼워져 있었으며 섬유화가 진행된 간질성폐질환 소견을 보여 주었다(Fig. 2).

**기관지 내시경 및 조직 병리 소견** : 기관지폐포세척액 검사는 적혈구로 오염되어 실시하지 못하였고, 경기관지폐조직검사(transbronchial lung biopsy)에서 폐포

중격에 만성염증세포의 침윤을 동반한 간질 섬유화가 관찰되었다(Fig. 3). 우측 대퇴직근(rectus femoris)에서 실시한 근조직검사에서 근섬유의 변성과 만성염증세포의 침윤이 관찰되었다(Fig. 4).

**치료 및 임상 경과** : 환자는 입원 후 보존적 치료를 시행하였으나 증세의 호전이 없이 점점 심해져 입원 14일째 methylprednisolone을 1일 1.0 gm씩 3일간 pulse therapy 후 prednisolone 60 mg을 1일 1회 투여하였다. 스테로이드 투여 후 일시적으로 호흡곤란과 근육운동장애가 호전되고, 혈청 CK가 1057 U/L로 감소 소견을 보였다. 환자는 계속 스테로이드를 투여하던 중 8주

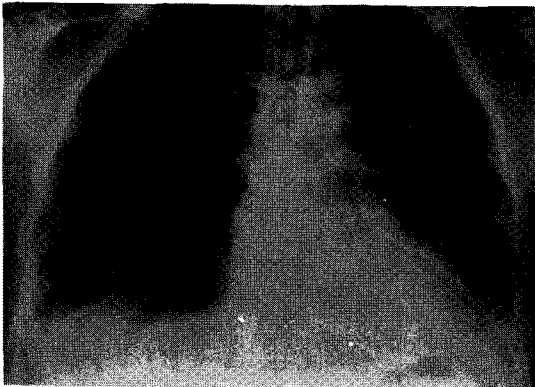

Fig. 1. Plain radiograph shows consolidation in bilateral lower lung fields. Patchy consolidation is also shown in left upper lobe.

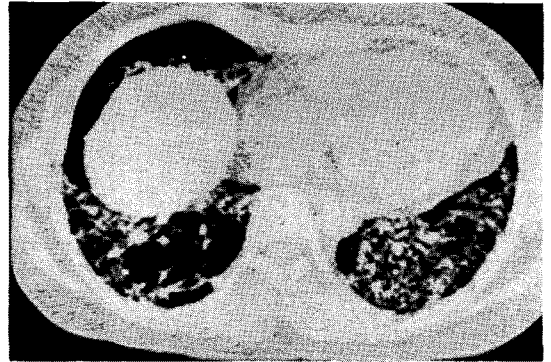

Fig. 2. High resolution CT at liver dome level shows ground-glass opacity in bibasilar areas. Mild thickening of bronchovascular bundles is also associated.

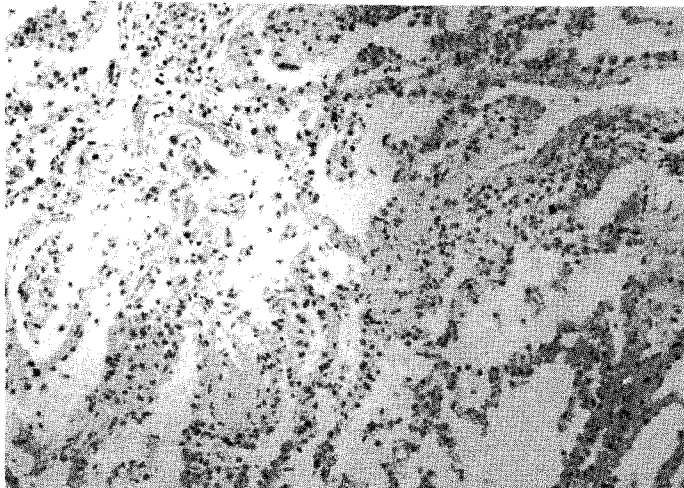


Fig. 3. Interstitial fibrosis with infiltration of chronic inflammatory cells in the alveolar septa ( $\times 100$ ).

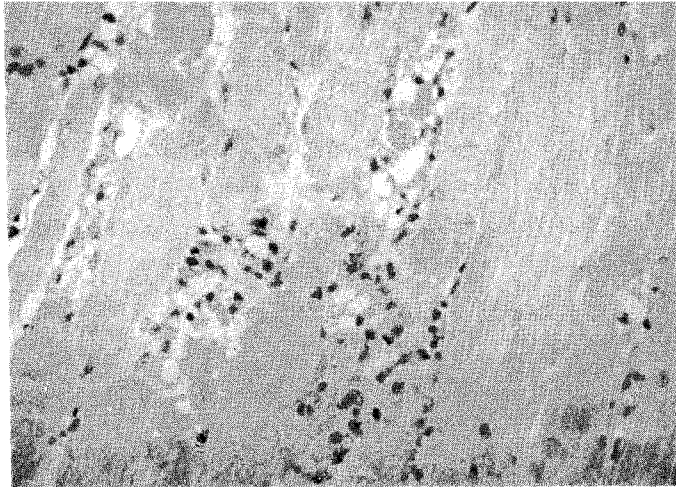


Fig. 4. Degeneration of muscle fibers and infiltration of chronic inflammatory cells, longitudinal section ( $\times 200$ ).

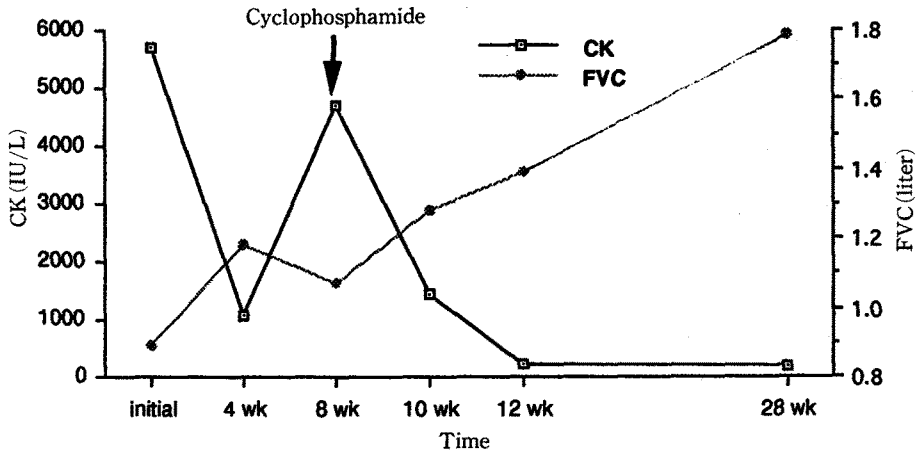


Fig. 5. Flow sheet of creatine kinase and FVC during treatment.

째부터 다시 호흡곤란, 근육통, 하지무력감이 심해지고 혈청 근효소치가 다시 상승되어 prednisolone 60 mg과 cyclophosphamide 50 mg을 1일 1회 추가 투여하였다. 투여 2주후부터 증상이 호전되기 시작하였으며 혈청 근효소치의 현저한 감소 소견을 보였고, 폐기능검사 소견도 호전되어 외래 추적중이다(Fig. 5).

## 고 찰

간질성폐질환은 하기도의 미만성 염증질환으로 공통

적인 임상상, 흉부방사선 소견과 폐기능 이상 및 병리학 적 소견을 보이는 만성, 비전염성, 비악성의 질환군이다. 주된 병리 기전은 염증과 면역주효세포(immune effector cell)에서 분비되는 증개물질이 주로 공기교환 단위의 지지구조, 특히 폐포주위 조직과 폐포벽을 침범하여 장애를 일으키게 된다<sup>10)</sup>. 간질성폐질환의 종류는 150여 가지가 되는데 이중 흔한 것은 특발성 폐섬유증, 유육종증(sarcoidosis), 과민성 폐장염, 교원성 질환에 의한 간질성폐질환 등이다. 다발성근염-피부근염에서는 1956년 Mills와 Mathews에 의해 처음 보고된 이

후<sup>11)</sup> 5~10% 정도에서만 동반되는 것으로 보고하고 있고, 이 경우에는 예후가 나쁜 것으로 되어있다<sup>12)</sup>. 우리나라에서는 다발성근염-피부근염에 대한 보고는 몇차례 있으나<sup>13-16)</sup> 폐 합병증에 대한 보고는 매우 드물다<sup>16,17)</sup>. 다발성근염-피부근염에서 볼 수 있는 폐 합병증으로는 5가지 정도로 보고하고 있는데 미만성 간질성폐질환, 호흡근 침범 및 약화에 의한 제한성 환기장애, 식도의 운동장애로 인해 이차적으로 발생하는 흡인성 폐렴, 기회감염 및 치료 약물에 기인한 과민성 폐렴 등이 있다<sup>18)</sup>. 다발성근염에 간질성폐질환이 동반될 경우 흉부 X-선상에서 양측폐저부를 주로 침범하는 미만성, 간질성 침윤 음영이 보인다. 고해상 단층촬영의 소견은 병변의 진행시기에 따라 변화가 있지만 전형적인 것은 양측 폐저부에 경계가 그려지지 않는 증가된 음영 소견이 보이면서 기관지-혈관속(bronchovascular bundle)이 두꺼워져 있었으며 섬유화가 진행된 소견이다<sup>19)</sup>. 폐기능검사에서는 FEV1/FVC가 정상이면서 VC와 TLC가 감소하는 제한성 변화 소견이 보이고 DLCO가 감소한다. 병리 조직학적 소견은 특발성 간질성 폐섬유증과 동일하여 간질의 부종 및 염증세포의 침윤을 주로 하는 폐포염에서부터 섬유화가 진행되어 생긴 봉와상 폐(honeycomb lung)까지 보여 주는데 섬유소침착이 적고 염증소견이 심한 경우 예후가 좋다는 보고가 있다<sup>18)</sup>.

근육조직검사소견은 괴사, 식작용, 호염기구증가증을 동반한 재생근섬유, 다양한 크기의 근섬유세포, 거대수포성 근초핵(large vesicular sarcolemmal nuclei), 신경속 주위의 위축(perifascicular atrophy), 혈관주위나 근섬유막 결합조직(endomysial connective tissue)의 임파구 침윤 등이 있으나 다발성근염에서 10~15%는 근육조직검사가 정상일 수도 있다<sup>20)</sup>. 다발성근염-피부근염의 원인은 아직 확실하지 않으나 면역계의 결합으로 생각된다. 그 이유로는 첫째 동물을 이용하여 실험적인 알레르기성의 근염(allergic myositis)을 유발시킨 점<sup>21)</sup>, 둘째 침범된 인체근육의 혈관에 임파구, 조직에 부착된 면역글로불린(IgG, IgM)과, 보체(C<sub>3</sub>)가 존재하는 점<sup>22)</sup>, 셋째 생체외에서 배양한 근육세포에 대해 다발성근염 환자의 임파구가 세포독성을 가진 점<sup>23)</sup>, 부신피질호르몬이나 면역억제제에 치료반응을 보이는 점 등이<sup>8)</sup>.

다발성근염-피부근염의 치료는 스테로이드가 가장 널리 쓰이는 요법이며 하루 prednisolone을 1~4 mg/kg

을 사용하나 약 20%에서는 고용량의 steroid를 3~4개월간 투여해도 반응이 없는 것으로 보고되었다<sup>8,24)</sup>. 대개 스테로이드 치료후 CK가 가장 먼저 감소되기 시작하여 2~6개월내 정상으로 되며, 근력의 개선은 이보다 약 4~6주 후에 동반된다고 한다. 일단 유의한 완해를 보이면 prednisolone을 한달에 5~10 mg씩 감소시켜 나가며, 유지요법은 하루 7.5~20 mg 정도로 수년간 지속해야 할 때도 있다. 이외에도 면역억제요법으로 cyclophosphamide, methotrexate, azathioprine, chlorambucil, 6-mercaptopurine 등이 시도되고 있고 이들은 모두 스테로이드 절감 효과를 가지고 있다<sup>8,9,24-27)</sup>.

Cyclophosphamide를 스테로이드와 병합투여하면 스테로이드 용량을 줄일 수 있으며, 스테로이드 대량요법보다 병합투여가 더 효과가 있음이 관찰되었다<sup>9)</sup>. Cyclophosphamide는 스테로이드에 효과가 없거나 스테로이드를 격일제로 20 mg을 투여하는 환자에서 사용이 가능하며 특히 호중구가 높히 관찰된 환자에서 더 효과가 있다<sup>28)</sup>. 사용량은 1일 kg당 1~1.5 mg을 투여하며 매주 백혈구 검사를 실시하여 골수부작용 여부를 추적해야 한다. 그러나 cyclophosphamide는 2년내 많은 환자가 골수억제부작용으로 치료를 중단해야 하는 경우가 생기므로 장기적 치료효과는 아직 더 기다려야 할 것으로 사료된다. 또한 치료 효과반응이 느려서 3~6개월 정도 변화가 없을 때도 있다.

## 요 약

저자들은 37세의 여자에서 스테로이드치료에 저항을 보이다가 prednisolone과 cyclophosphamide 병합투여로 치료반응을 보인 간질성폐질환을 동반한 다발성근염 1례를 경험하였기에 이를 문헌 고찰과 함께 보고하는 바이다.

## REFERENCES

- 1) Bradley WG: Inflammatory disease of muscle. In; Kelly WN, Harris ED, Ruddy S, Sledge CB, eds. Textbook of rheumatology. 1st ed. p1255, Philadelphia, WB Saunders Co, 1981
- 2) Logan RG, Banders JM, Mikkelsen WM, Diff IF: Polymyositis, a clinical study. Ann Int Med 65:996, 1966

- 3) Williams RC Jr: Dermatomyositis and malignancy, a review of the literature. *Ann Int Med* 50:1174, 1959
- 4) Pearson CM, Bohan A: The spectrum of polymyositis and dermatomyositis. *Med Clin North Am* 61:439, 1977
- 5) Plotz PH, Dalakas M, Leff RL, Love LA, Miller FW, Cronin ME: Current concepts in the idiopathic inflammatory myopathies: Polymyositis, dermatomyositis, and related disorders. *Ann Intern Med* 111:143, 1989
- 6) Tazelaar HD, Viggiano RW, Pickersgill J, Colby TV: Interstitial lung disease in polymyositis and dermatomyositis. *Am Rev Respir Dis* 141:727, 1990
- 7) 심영수 : 미만성 간질폐질환의 최신 동향. 결핵 및 호흡기질환 36:193, 1989
- 8) Metzger AL, Bohn A, Goldberg LS, Bluestone R, Pearson CM: Polymyositis and dermatomyositis: Combind methotrexate and corticosteroid therapy. *Ann Int Med* 81:181, 1974
- 9) Plowman PN, Stableforth DE: Dermatomyositis with fibrosing alveolitis: Response to treatment with cyclophosphamide. *Proc R Soc Med* 70:738, 1977
- 10) Crystal RG, Bitterman PB, Rennard SI, Hance AJ, Keogh BA: Interstitial lung diseases of unknown cause. *N Engl J Med* 310:150, 1984
- 11) Mills ES, Mathews WH: Interstitial pneumonitis in dermatomyositis. *JAMA* 160:1467, 1956
- 12) Dickey BF, Mayer AR: Pulmonary diseases in polymyositis/dermatomyositis. *Semin Arthritis Rheum* 14:60, 1984
- 13) 홍순철, 임철재, 정우영, 유환무 : 기관지 폐렴 및 폐농양을 병발한 다발성 근염의 1예. 대한내과학잡지 9: 653, 1966
- 14) 김성규, 한지숙, 이주형, 박찬열, 박규언, 이해선 : 장기간의 불명열로 진단되었던 dermatomyositis의 1예. 대한내과학잡지 21:358, 1978
- 15) 최성재, 이문호, 지계근, 김진호 : 피부근염-다발성근염 34예의 분석. 대한내과학잡지 26:1041, 1983
- 16) 최일생, 김원천, 김기환 : 다발성근염-피부근염의 임상적 고찰. 대한내과학잡지 27:658, 1984
- 17) 김성삼, 심상범, 김희정, 김동순, 백인기, 고일향 : 간질성폐섬유증을 동반한 다발성근염 1예. 대한내과학잡지 29:137, 1985
- 18) Crystal RG, Fulmer JD, Robert WC, Moss ML, Line BR, Reynold HY: Idiopathic pulmonary fibrosis: Clinical, histologic, radiologic, physiologic, scintigraphic, cytologic and biochemical aspects. *Ann Int Med* 85:769, 1976
- 19) 임정기 : 미만성 간질성 폐질환의 방사선학적 진단. 결핵 및 호흡기질환 36:208, 1989
- 20) Salmeron GS, Greenberg SD, Lidsky MD: Polymyositis and diffuse interstitial lung disease: A review of the pulmonary histopathologic findings. *Arch Intern Med* 141:1005, 1981
- 21) Mogan G, Peter JB, Newbould BB: Experimental allergic myositis in rats. *Arth Rheum* 14:599, 1971
- 22) Whitaker JN, Engel WK: Vascular deposits of immunoglobulin and complement in idiopathic inflammatory myopathy. *N Engl J Med* 286:333, 1972
- 23) Dawkins RL, Mastaglia FL: Cell-mediated cytotoxicity to muscle in polymyositis. *N Engl J Med* 288: 434, 1973
- 24) Sokoloff MC, Goldberg LS, Pearson CM: Treatment of corticosteroid resistant polymyositis with methotrexate. *Lancet* 1:14, 1971
- 25) Malaviya AN, Many A, Schwartz RS: Treatment of dermatomyositis with methotrexate. *Lancet* 2:485, 1968
- 26) Rowen AJ, Reichel J: Dermatomyositis with lung involvement, successfully treated azathioprine. *Respiration* 44:143, 1983
- 27) Gruhn WB, Diaz-Buxo JA: Cyclosporine treatment of steroid resistant interstitial pneumonitis associated with dermatomyositis/polymyositis. *J Rheumatol* 14:1045, 1987
- 28) Weiland J, Dorinsky P, Davis WB, Pacht E, Thomson D, Gadek J: Use of cyclophosphamide in the therapy of idiopathic pulmonary fibrosis. *Chest* 89: 150S, 1986