

142. 임플란트를 식립할 때 반드시 Surgical Stent를 써야 합니까?

경북대학교 치과대학
보존학교실

부교수/조 성 암

Stent는 보철물의 방향을 결정하는데 많은 도움이 되기는 하나, 간혹 Stent가 있음에도 불구하고 임플란트 식립도중에 판단해야 할 경우가 있으며 실제로 임플란트의 방향을 결정하는 결정적인 순간은 연조직을 열고 난 후에 대합치와의 관계를 파악한 직후입니다.

그리하여 Class I jaw relation ship에서 예를 들면 상악 전치 부위에 임플란트를 식립할 경우에는 Contra-Angle의 머리축을 하악전치부 Incisal edge에 맞추고(그림 1) 상악 구치부위인 경우에는 angle의 축을 하악 Buccal cusp에 맞추며(그림 2) 하악 전치 부위에 임플란트를 식립하고자 하는 경우에는 angle머리축을 상악전치의 cingulum에 맞춥니다(그림 3).

그리고 하악 구치부위에 임플란트중 식립한 경우에는 상악 lingual curp에 angle head의 축을 일치시킵니다(그림 4).

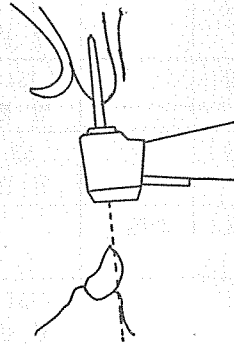


그림 1. 상악전치부

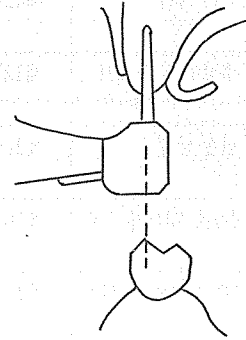


그림 2. 상악구치부

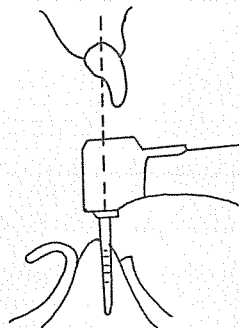


그림 3. 하악전치부

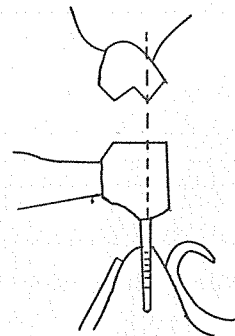


그림 4. 하악구치부