

부산대학교병원 구강내과

부교수 고명연

서울대 치과병원 구강진단과  
악안면 동통진료실

교수 김영구

### 〈개요〉

18세 여성으로 개구시 우측 악관절부위의 둔통으로 인한 개구 제한과 좌측 악관절의 잡음을 주소로 치과의원을 통하여 의뢰되었다.

### 〈문진〉

- \* 발병: 4개월전 치과치료후
- \* 정도: 5도(둔통으로 인한 개구제한)
- \* 부위: 우측악관절부
- \* 양태: 재발성, 간헐적
- \* 경감/악화요인: 기능시
- \* 관련기능장애: 급성교합변화로 좌측저작
- \* 기여요인: 장시간 치과치료  
(치과의원에서 수복치료위해 장시간 개구후 과두결림 발생)
- \* 정신사회적배경: 특히 시험
- \* 기타관련증상: 현기증

### 〈임상검사〉

1. 사진: 안면비대칭
2. 악운동 범위(그림 1)
  - 초진시  
무통성(편이)개구량: 38mm  
최대 개구량 46mm
  - 전방개구로: 우측편위

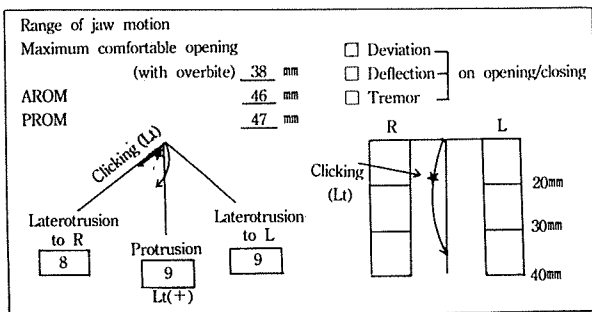


그림 1. 악운동 범위 및 관절잡음.

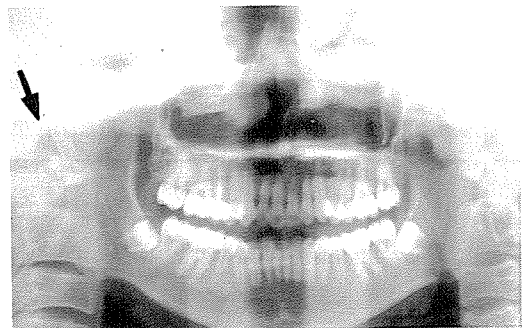


그림 2. Panorama: 우측과두의 형성부전이 관찰됨.

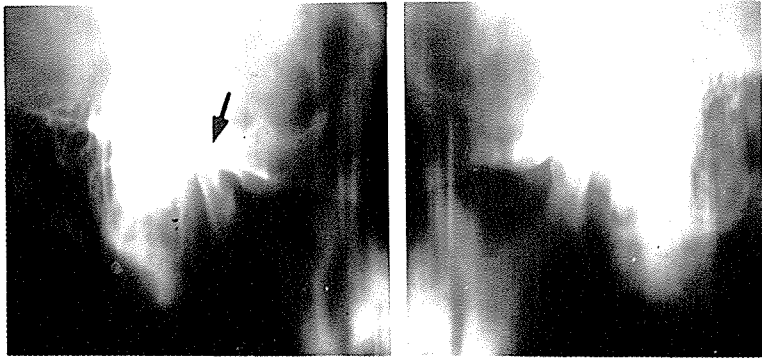


그림 3-A. tomogram(우측) : 우측과두의 형성부전과 전상방의 편평화가 의심됨.  
 그림 3-B. tomogram(좌측).

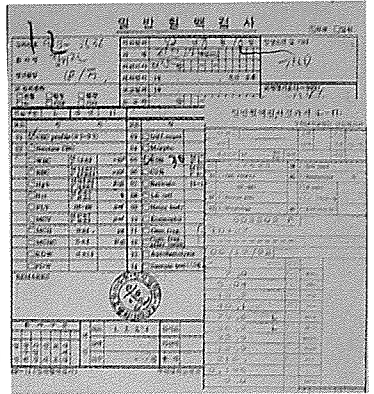


그림 4. 초진시 임시 진단명.

- 측방운동 : 우측측방운동시 좌측관절잡음

3. 촉진

우측 : 관절낭 측방, 교근 심층의 압통

4. 저항검사

- 개구시 : 우측 양성
- 우측측방운동시 : 좌측 양성
- 좌측측방운동시 : 우측 양성

Tentative diagnosis	
Masticatory muscle disorder	<input checked="" type="checkbox"/> M <input checked="" type="checkbox"/> R
TMJ internal derangement	<input checked="" type="checkbox"/> M <input checked="" type="checkbox"/> R
ADD 1	<input type="checkbox"/> M <input type="checkbox"/> R
ADD 2	<input type="checkbox"/> DIP
ADD 3	<input type="checkbox"/> acute <input type="checkbox"/> chronic
Chronic hypomobility	<input type="checkbox"/>
Inflammatory disorder	<input type="checkbox"/>
Capellitis/Synovitis	<input type="checkbox"/>
Retrodicitis	<input type="checkbox"/>
DMJ (OA)	<input type="checkbox"/>
IRA	<input type="checkbox"/> / TA <input type="checkbox"/> / IA <input type="checkbox"/>
Growth disorder	<input checked="" type="checkbox"/>
etc.	<input checked="" type="checkbox"/> unrelated <input checked="" type="checkbox"/> condyle hypoplasia

그림 5. 초진시 임시 진단명

<방사선 검사>

Panorama(그림2-A), basal, transcranial view, tomogram(그림3-A, B)

우측과두 : 우측과두의 형성부전(hypoplasia)과 전상방의 편평화(flattening)

<혈액검사>

일반혈액검사시 ESR 30(그림 4)

<진단>(그림 5)

우측과두의 형성부전(condyle hypoplasia)

<치료>

약물요법(표1)과 자가요법(행동수정, 온습포, 마사지) 및 물리치료(Micro, Ultra, TENS)를 실시하였다(표 2).

표 1. 약물요법

Acetylsalicylic acid(ASA)	500mg
Diazepam(VALIUM)	2mg
Vitamin B complex(B-COM)	1 T
ELEC	1 T

Rx) 1일, 3회, 7일간 투여

표 2. 증상의 경과 기록

	초진	치료종결
개구제한	5	0
동통	2	0
관절잡음	2	0
편이개구(mm)	38	43

증상지수 : 0(none) -----> 10(unbearable)