


분단 46년 남북한과학기술용어 9 이렇게 달라졌다



鄭仁赫

(연세대의대교수/해부학)

해부학 용어편 <下>

7. 인대이름 용어

관절에서 나오는 인대란 용어는 이웃한 뼈에 붙는 단단한 섬유조직으로 된 띠를 가리키며 운동이 일어날 때 이것이 팽팽해져 지나치게 일어나는 운동을 제한하는 구실을 한다. 인대를 북한에서는 이음줄로 바꾸었다. 인대의 이름은 모양이나, 인대가 붙은 뼈나 뼈의 부분 이름을 붙인 것이 대부분이다. 따라서 모양에 따라 붙인 인대용어는 남북한 것이 서로 비슷하나 뼈이름으로 지어진 인대용어는 뼈이름의 차이로 남북한 인대용어가 많이 달라졌다.

가. 모양에 따라 붙인 용어

영 어	옛용어	남한용어	북한용어
alar ligament	익상인대	날개인대	날개이음줄
bifurcate ligament	이분인대	두갈래인대	두가닥이음줄
conoid ligament	원추인대	원뿔인대	원뿔이음줄
quadrate ligament	방형인대	사각인대	네모이음줄
trapezoid ligament	능형인대	마름모인대	마름이음줄

나. 인대가 붙는 두 뼈이름을 연결한 용어

영 어	옛용어	남한용어	북한용어
acromioclavicular lig.	견봉쇄골인대	어깨쇄골인대	봉우리꼭쇠뼈이음줄
calcaneocuboid lig.	종입방인대	발굽입방인대	뒤축립방뼈이음줄
costotransverse lig.	늑횡돌기인대	늑골가로인대	갈비가로돌기이음줄
iliofemoral lig.	장골대퇴인대	장골대퇴인대	벨넙적다리뼈이음줄
sacrospinous lig.	천골결인대	천골결인대	엉덩볼루기이음줄
talonavicular lig.	거주인대	목말발배인대	회목배뼈이음줄
glenohumeral lig.	관절상완인대	관절오목상완인대	관절옷팔이음줄
plantar	척측종입방	바닥쪽발굽입방	발바닥쪽뒤축립방
calcaneocuboid lig.	인대	인대	뼈이음줄
coracoacromial lig.	오혜견봉인대	부리어깨인대	부리봉우리이음줄

다. 부위나 위치에 따라 붙은 용어

영 어	옛용어	남한용어	북한용어
plantar	척측설간인대	바닥쪽뼈기사이인대	발바닥쪽뼈기
intercuneiform lig.			뼈사이이음줄
tibial collateral lig.	경골척측부인대	경골쪽결인대	굵은정갱이뼈 옆길이음줄
nuchal lig.	항인대	목덜미인대	덜미이음줄
oblique popliteal lig.	사슬와인대	경사오금인대	비긴오금이음줄
supraspinal lig.	극상인대	가시위인대	가시돌기웃이음줄

8. 근육용어

보통 근육이라고 쓰지만 어떤 근육의 이름 뒤에 붙을 때는 「...근」처럼 「육」자를 생략한다. 북한에서는 근육을 힘살이라고 하며 근육의 이름 뒤에 붙을 때는 힘자를 생략하고 「...살」처럼 쓴다. 근육의 이름은 대개 모양, 위치, 크기, 작용 등에 따라 지어졌고 대개 한 근육이름에 이들이 복합적으로 붙은 경우가 많다. 근육이름이 붙게 된 유래와 용어가 바뀐 과정을 아래에 예를 든다.

등세모근(그림 1)

국제해부학용어 trapezius는 마름모꼴을 뜻하는 trapezium에서 유래하였다. 이 근육의 이름은 처음 그리스의 의학자 갈레노스(132~201)가 cucullaris(두건)라고 하였는데 이것은 서양의 승려가 쓰는 두건이 등쪽으로 늘어진 것이 이 근육의 자리와 비슷하기 때문에 붙였었다. 이것을 일본사람들이 현재 용어인 trapezius를 걸쳐 놓고 갈레노스가 붙였던 용어의 뜻을 따라 승모근(僧帽筋)이라고 한 것 같다. 우리나라에서도 승모근을 사용하였었다. 일반적으로 어떤 구조의 모양에 따라 이름을 붙일 때는 좌우에 대칭으로 있는 것이라도 한쪽 것의 모양을

기준으로 삼는다. 승모근은 양쪽 것을 함께 보고 붙인 이름이고 우리나라의 승려가 쓰는 두건과도 어울리지 않는다. 그래서 해부학용어를 다듬을 때 이것이 등에 있는 큰 세모꼴 근육이므로 등세모근으로 이름을 바꾸었다. 북한에서는 아마도 승모근과 어울리는 우리말을 찾다가 고깔살이라고 한 것 같으나 이것도 양쪽 것을 합한 모양이 기준이 되므로 잘 된 것이라고 보기는 어렵다.

상완두갈래근(그림 2)

이 근육은 팔을 구부릴 때 위팔 앞면에 알통을 만드는 근육이다. 텔레비전에서 육체미를 자랑하던 사람이 이 근육을 이두박근이라고 한 것을 본 적이 있다. 이러한 용어의 유래와 남북한 용어의 차이를 살펴본다. 이 근육의 국제해부학용어는 *musculus biceps brachii*이다. *musculus*는 근육, *biceps*는 두 머리, *brachii*는 팔 또는 위팔이란 뜻이다. 일본용어에서 *brachium*을 상박(上膊) 또는 비(臂)라고 하였다가 일반인에게 더 알려져 있다는 이유로 완(腕)으로 바꾸었다. 일본용어의 이러한 바뀜 때문에 우리나라에서도 완과 박을 혼동하여 쓰고 있다. 일본에서 나온 해부람요(1877)란 책에 이두박근이란 용어가 나오며 1935년 국제해부학용어 기준을 일본용어를 다듬을 때 이것을 상완이두근으로 바꾸었다. 우리나라에서도 일본용어를 쓰다가 최근 이것을 상완두갈래근으로 바꾸었다. 이것을 북한에서는 일본용어를 그대로 우리말로 바꿔 옷팔두머리살이라고 하였다. 근육에서 머리는 것은 근육이 한쪽에서 뼈에 붙는 곳을 가리킨다. 따라서 두머리(이두)란 말은 이 근육이 위쪽에서 일어나는 곳이 두 곳이란 뜻이다. 일반적으로 우리는 몸통 하나에 머리가 둘 이상이면 정상이 아닌 괴물을 연상하게 된다. 근육이 일어나는 곳에 굳이 라틴말의 뜻대로 머리라고 하는 것보다 개념을 더 정확하게 표현하고 우리 정서에도 맞게 머리 대신 갈래를 쓰기로 하였다. 아마 상완두갈래근은 위팔두갈래근으로 바뀔 것으로 생각한다.

가. 작용에 따라 이름 붙은 일반 근육용어

영 어	옛용어	남한용어	북한용어
abductor	외전근	외향근	벌림살
adductor	내전근	내향근	모음살
elevator	거근	올림근	올림살
extensor	신전근	퍼짐근	퍼기살
flexor	굴곡근	굽힘근	굽힘살
sphincter	팔약근	조임근	오무림살
pronator	회내근	회내근	안쪽돌림살
supinator	회외근	회외근	바깥돌림살

나. 모양 또는 모양과 위치에 따라 이름 붙은 근육용어

영 어	옛용어	남한용어	북한용어
trapezius	승모근	등세모근	고깔살
latissimus dorsi	광배근	넓은등근	등넓적살
soleus	가자미근	가자미근	가재미살
rectus abdominis	복직근	배곧은근	배곧은살
external abdominal oblique m.	외복사근	배바깥경사근	배겉비깍살
internal abdominal oblique m.	내복사근	배속경사근	배속비깍살
pyramidalis	추체근	베세모근	모뿔살
biceps brachii	상완이두근	상완두갈래근	옷팔두머리살
triceps brachii	상완삼두근	상완세갈래근	옷팔세머리살
teres major	대원근	큰원근	큰등근살
rhomboideus major	대능형근	큰마름모근	큰마름(모양)살
serratus anterior	전거근	앞톱니근	앞톱니살
orbicularis oculi	안륜근	눈둘레근	눈둘레살
orbicularis oris	구륜근	입둘레근	입둘레살
multifidus	다열근	못갈래근	여러갈래살
quadratus plantae	족척방형근	발바닥사각근	발바닥네모살

다. 근육이 위치한 곳을 중심으로 이름 붙은 용어

영 어	옛용어	남한용어	북한용어
supraspinatus	극상근	가시위근	가시웃살
subscapularis	견갑하근	견갑밑근	어깨뼈밑살
popliteus	슬와근	오금근	오금살
subclavius	쇄골하근	쇄골밑근	끼쇠뼈밑살
pectoralis major	대흉근	대흉근	큰가슴살
tibialis anterior	전경골근	앞경골근	앞굽은 정강이뼈살

라. 근육이 붙은 뼈 이름을 연결한 용어

영 어	옛용어	남한용어	북한용어
coracobrachialis	오혜완근	부리상완근	부리웃팔살
sternocleidomastoideus	흉쇄유돌근	흉골쇄골유돌기근	가슴끼쇠뼈젓돌기살
sternohyoideus	흉골설골근	흉골설골근	가슴혀뼈살
iliocostalis thoracis	흉장특근	등장늑늑골근	가슴뿔(뼈)갈비살

마. 근육의 작용을 중심으로 붙은 용어

영 어	옛용어	남한용어	북한용어
corrugator supercilii	추미근	눈썹주름근	눈썹찌프림살
levator labii superioris	상순거근	위입술올림근	웃입술올림살
levator labii superioris	상순비익거근	위입술곶방울올림근	웃입술 및 곶방울
alaque nasi			올림살
risorius	소근	입꼬리당김근	보조개살
masseter	교근	교근	깨물기살
erector spinae	척주거립근	척주세움근	등거기살
extensor carpi ulnaris	척추수근신근	척골쭉손목퍼짐근	저뼈쭉손목퍼기살
extensor digitorum	지신근	손가락퍼짐근	손가락퍼기살
extensor pollicis longus	장무지신근	긴엄지(손가락)퍼짐근	긴엄지손가락퍼기살

영 어	옛용어	남한용어	북한용어
flexor digitorum profundus	심지굴근	깊은손가락굽힘근	깊은손가락 굽힘살
flexor carpi radialis	요측수근굴근	요골쪽손목굽힘근	노뼈쪽손목 굽힘살
flexor digiti minimi brevis	단소지굴근	짧은새끼(손가락) 굽힘근	짧은새끼손가락 굽힘살
levator veli palatini	구개범거근	구개올림근	입천장뚫음림살
opponens pollicis	무지대립근	엄지(손가락)대립근	엄지손가락마주치기살

9. 남북한 뇌신경 이름 비교

뇌신경 12쌍의 이름은 모두 라틴말 뜻대로 한자말로 옮긴 것을 사용하였다. 해부학용어에서는 그중 일부를 쉬운 말, 또는 후신경·시신경과 같이 혼동되는 용어는 한 글자를 보태서 의미전달이 명확하게 하였다. 북한에서는 원래 이름 뜻대로 우리말로 바꾸었기 때문에 차이가 생겼다.

영 어	옛용어	남한용어	북한용어
olfactory nerve	후신경	후각신경	냄새신경
optic nerve	시신경	시각신경	보는신경
oculomotor nerve	동안신경	동안신경	눈돌림신경
trochlear nerve	활차신경	도르래신경	도르래신경
trigeminal nerve	삼차신경	삼차신경	세가닥신경
abducens nerve	외신신경	외향신경	바깥돌림신경
facial nerve	안면신경	얼굴신경	얼굴신경
vestibulocochlear nerve	전정와우신경	전정달팽이신경	앞뜰달팽이신경
glossopharyngeal nerve	설인신경	설인신경	혀목신경
vagus nerve	미주신경	미주신경	해매기신경
accessory nerve	부신경	부신경	덧신경
hypoglossal nerve	설하신경	설하신경	혀밑신경

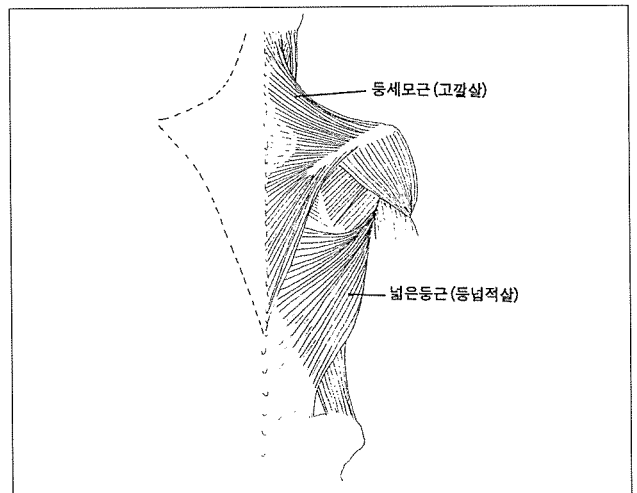
10. 소화기관과 비뇨기관 용어

우리는 장기 이름들에 대부분 한자말을 쓰는데 북한에서는 이것을 대부분 우리말로 바꾸어 차이가 많다(그림 3, 4). 두드러지게 느껴지는 것이 창자 각 부분을 가리키는 용어이다. 이미 말하였듯이 창자와 뱀이 남북한에서 정의가 다르고 독자적으로 다듬은 용어에서 다른 것이 발견된다. 예를 들어 duodenum은 라틴말로 12라는 숫자를 뜻하고 창자라는 뜻이 없지만 이렇게 쓰기로 합의를 본 용어이다. 이것은 원래 동물에서 위에서 계속되는 창자의 이 부분이 손가락 12쪽만큼 되기 때문에 붙인 것으로 BC 200년 쯤부터 써왔다. 우리는 duodenum 뜻을 한자말로 옮겨 십이지장(十二指腸)이라고 하

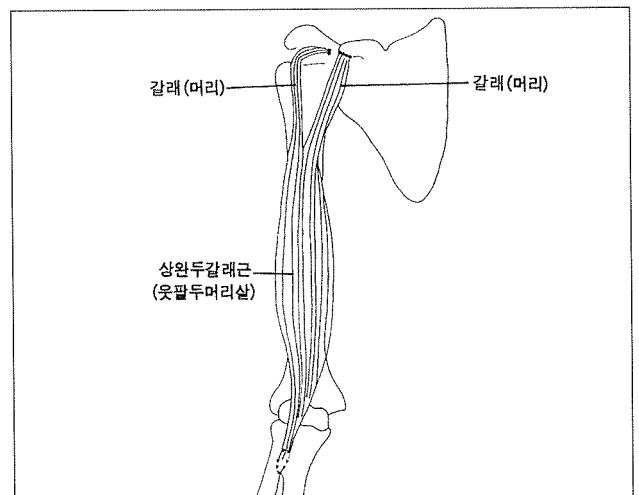
나 북한에서는 이것을 그 모양을 어울리게 「ㄷ 자뱀」이라고 하였다.

11. 안구의 각 부분을 가리키는 용어

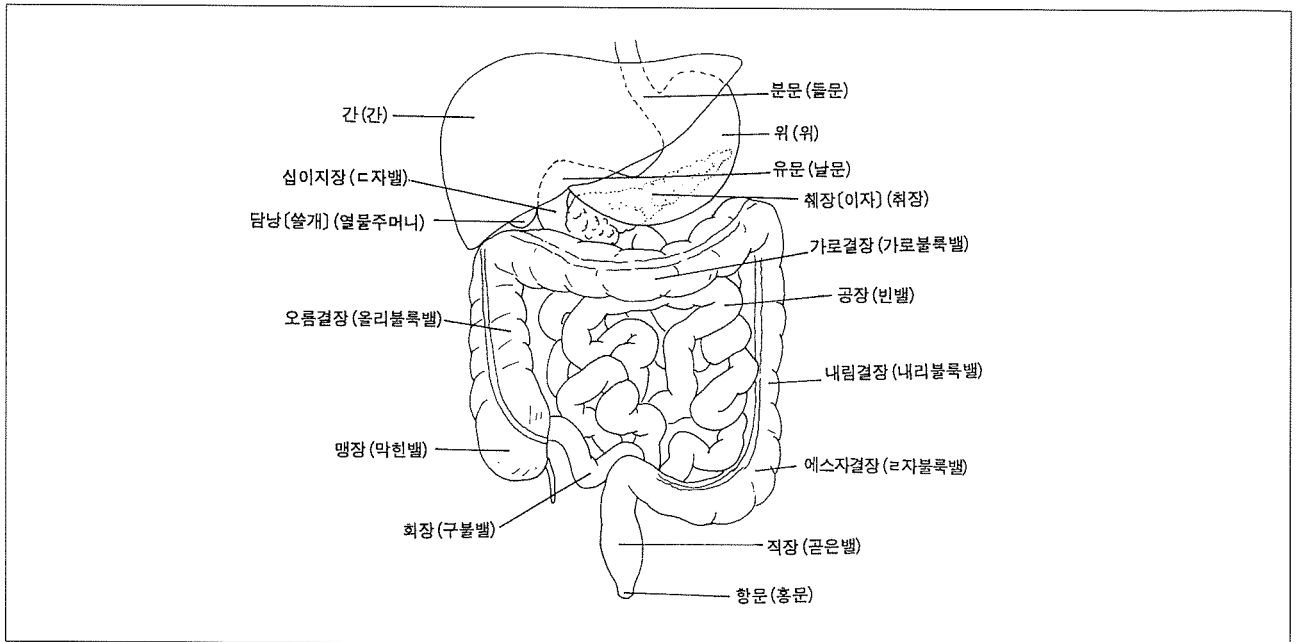
안구 각 부분의 용어들도 우리는 한자용어를 쓰고 북한에서는 이것을 우리말로 바꾸어 차이가 생겼다(그림 5). 한자말을 우리말로 바꿀 때 그 뜻을 풀어놓는 것도 있고 그것에 맞는 용어를 만드는 경우도 있다. 예를 들어 cornea는 안구 앞쪽의 투명한 막을 가리키는 용어인데 라틴말로 뿔이란 뜻이다. 이에 따라 한자말로 각막(角膜)이라고 한다. 북한에서는 이 막의 성질에 따라 맑은막으로 바꾸었다. 이 막이 혼탁해지면 앞을 볼 수 없는데 이때 각막이식수술을 하면 앞을 볼 수 있다.



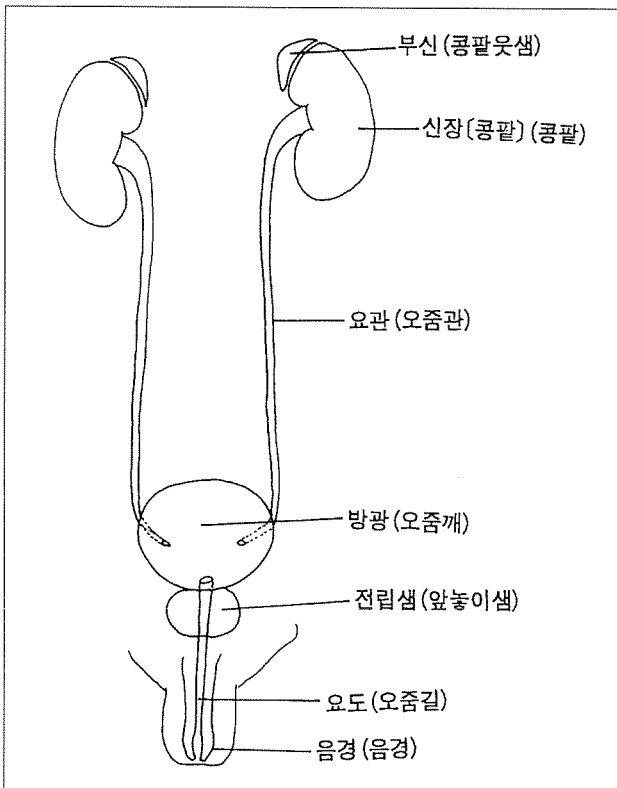
〈그림 1〉 등세모근
점선은 반대쪽 등세모근의 가장자리를 표시하였음



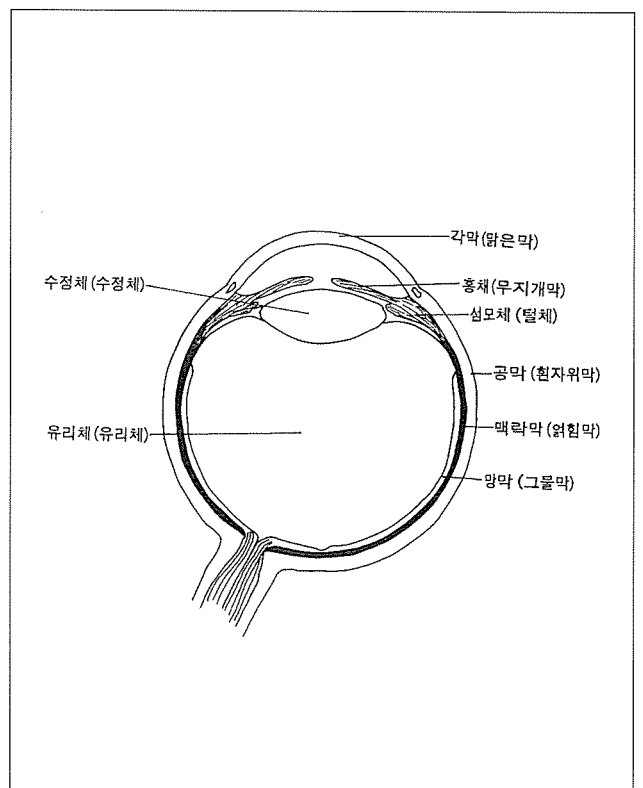
〈그림 2〉 상원두갈래근



〈그림 3〉 소화기관의 남북한 용어 비교
() 안의 것이 북한용어임



〈그림 4〉 남북한 비뇨생식기관 용어 비교



〈그림 5〉 남북한 안구 각 부분의 용어 비교