

# Teflon felt 를 이용한 Bentall 술식 치험 5례

정철하\* · 구본일\* · 오상준\* · 이홍섭\* · 김창호\*

=Abstract=

## Bentall's Operation

-5 Case Report-

Chul Hae Chung, M.D.\*, Bon Il Ku, M.D.\* Sang Jun Oh, M.D.\*,  
Hong Sup Lee, M.D.\*, Chang Ho Kim, M.D.\*

Bentall's operation for repair of annuloaortic ectasia has been associated with postoperative bleeding and with false aneurysm of the anastomotic site between the coronary orifice and composite graft. Among 5 cases, 2 cases have been operated direct anastomosis between coronary artery and vascular graft. Remained 3 cases have been operated with doughnutlike Teflon felt buttress. The technique of sandwiching the freed button of aortic wall bearing the coronary artery ostium between an outer Teflon felt doughnutlike buttress and the inner composite graft provides a leak-proof anastomosis. We experienced one case reoperation for bleeding at coronary anastomotic site above method.

(Korean J Thoracic Cardiovas Surg 1994;27:153-6)

**Key words** : 1. Annuloaortic ectasia  
2. Prosthesis

## 증례

1987년 1월부터 1993년 9월까지 총 5례의 Bentall씨 수술을 시행하였다. 5례의 남녀비는 4:1로 대부분 남자였고, 수술 당시의 연령은 30세에서 45세로 대부분 중년층이었다. 5례중 4례에서 Marfan씨 증후군 소견을 보였다 (Table 1).

### 1. 임상증상 및 검사소견

#### 1) 증례 1

30세된 남자환자로 무거운 짐을 들다가 심한 흉통 및 신으로 타병원에서 흉부단층촬영후 해리성대동맥류로 진단받고 본원 응급실로 내원하였다. 과거력상 망막박리증

이 있었고, 입원당시 혈압은 120/70, 맥박수는 110회, 호흡수는 26회였다. 청진소견상 좌상부흉골연에서 Grade 2 정도의 이완기잡음이 들렸다. 흉부단층촬영상 상행대동맥이 심하게 확장되고, 심장이 약간 확장된 소견을 보였다. 전신소견상 Marfan 증후군 소견보였고, 입원후 시행한 심 Echo상 상행대동맥이 심하게 확장되어 있고 대동맥판막 폐쇄부전증 및 심낭출혈소견을 보였다. 입원 다음 날 수술을 시행하였다.

#### 2) 증례 2

34세된 여자환자로 입원 40일전에 무거운 짐을 들다가 등쪽의 흉통이 발생하여 개인정형외과에서 물리치료를 했으나 호전없고, 단층흉부촬영상 심장질환이 의심된다하여 외래통하여 입원하였다. 입원당시 혈압은 130/60, 맥박수

\* 인제대학교 의과대학 서울백병원 흉부외과학교실

\* Department of Thoracic and Cardiovascular Surgery, College of Medicine, Inje University, Seoul Paik Hospital  
통신저자: 정철하, (100-032) 중구 저동 2가 85, Tel. (02) 2700-039, Fax. (02) 278-0792

Table 1. 임상증상 및 검사소견

sex/age	Diagnosis	symptom	Marfan 증후군	HBP
1. M / 30	DAA (type II)	chest pain & syncope	+	-
2. F / 34	NDAA	lower back pain	-	-
3. M / 45	DAA (type II)	chest pain & palpitation	+	-
4. M / 37	NDAA	chest pain & dyspnea	+	-
5. M / 40	DAA (type II)	chest pain & palpitation	+	-

DAA : Dissecting Aortic Aneurysm, NDAA : Non-dissecting Aortiac Aneurysm, HBP : Hypertension

84 회, 호흡수는 20 회였다. 우측 2번째 늑간에서 Grade 2 정도의 수축기잡음이 들리고, 좌하부흉골연에서 Grade 2 정도의 이완기잡음이 들렸다. 입원후 흉부단순촬영상 심장 및 상행대동맥이 확장된 소견보이고, 심에코, 흉부단층촬영, 심도자상 좌심실과 상행대동맥이 커진 소견보이고 Grade 3 정도의 대동맥판막폐쇄부전증이 있었다. 검사를 마친후 수술을 시행하였다.

### 3) 증례 3

45세된 남자환자로 심한흉통 및 심계항진으로 타병원에서 혈관촬영술 및 흉부단층촬영에서 해리성대동맥류로 진단받고 응급실로 입원하였다. 입원당시 혈압은 120/60, 맥박수 110 회, 호흡수 22 회였다. 전신소견상 Marfan 증후군 소견보이고, 청진상 좌상부흉골연에서 Grade 3 정도의 이완기잡음이 들렸고, 흉부단순촬영상 상행대동맥 및 심장이 커진 소견보였다. 심초음파상 Grade 3 정도의 대동맥판막폐쇄부전소견보였다.

### 4) 증례 4

37세된 남자환자로 증례 2의 오빠로 흉통및 호흡곤란으로 타병원에서 단순흉부촬영상 심장이 확장되어 있다는 말을 듣고 외래로 입원하였다. 입원당시 혈압은 90/50, 맥박수 94 회, 호흡수 20 회였고, 전신소견상 Marfan 증후군 소견보였고, NYHA 4 정도의 심부전소견보였고, 청진상 우측흉골상연에서 Grade 3 정도의 이완기잡음이 들리고, 입원후 실시한 초음파, 단층촬영, 심도자상 상행대동맥 및 좌심실이 커지고, 심낭출혈소견보였다.

### 5) 증례 5

40세된 남자환자로 입원 5일전 정도의 흉통및 심계항진이 있어 타병원 내과에서 심전도상 정상이고, 식도경련의증하에 별다른 치료없이 지내다, 입원 하루전 흉통, 심계항진, 전신쇠약감으로 다시 내과방문하여 심초음파 실시후 대동맥판막폐쇄부전증보여, MRI 실시후 상행대동맥 해리성대동맥류라는 진단을 받고 외래통해 중환자실로 입원하였다. 입원당시 혈압은 105/50, 맥박수 105 회, 호흡수

20 회였고, 전신소견상 Marfan 증후군 소견보였고, 심침부와 좌하부흉골연에서 Grade 2~3의 수축기잡음, 좌상부흉골연에서 Grade 2 정도의 이완기잡음이 들렸다. 흉부단순촬영상 양쪽폐부에서 폐부종소견보이고, 산소를 5l/min 주는데도 PaO<sub>2</sub>가 55mmHG 에 불과하였다. 심초음파상 상행대동맥이 심하게 확장된 소견보이고, 심한 대동맥판막폐쇄부전증이 보였다. 시간이 지날수록 폐부종소견이 증가하고, 동맥혈가스분석결과가 나쁘게 나와 기도삽관후 인공호흡기로 조절하고 응급수술을 시행하였다.

## 2. 수술방법

수술방법은 5례중 4례에서 체외순환을 우심방-대퇴동맥삽관법을 사용하였고, 1례에서는 우심방-상행대동맥삽관법을 사용하였다. 심저체온하(직장온도 19℃~20℃)에서 좌심실 Vent는 우측 상폐정맥을 통해 삽입하였다. 흉골 정중절개술 후 two staged cava catheter를 우심방에 삽입하고 대동맥 경자후 근위부 상행대동맥을 절개한 후 심정지액을 직접 관상동맥에 주입하였다. 인조 승모판막을 꺼꾸로 한후 인조혈관(Dacron Hemashield)과 연속문합하여 판막-이식편 합성도관(composite graft)을 만든 후 대동맥판막에 2-0 Ticron with pledget로 horizontal mattress interrupted suture를 시행하여 문합하였다. 초기 2례에서는 양쪽 관상동맥을 대동맥벽에서 절제하지 않고 좌측 관상동맥부터 인조혈관의 측공(side hole)과 직접 연속문합한 후 우측 관상동맥도 같은 방법으로 문합하였다. 후기 3례에서는 양쪽 관상동맥을 대동맥벽에서 단추모양(Carrel button)으로 절제하고 인조혈관에 측공(side hole)을 내어 문합에 대비한 후 Teflon felt로 도우넛모양의 지지대(but-tress)를 인조혈관의 측공보다 크게 만들어 대동맥벽에서 절제한 관상동맥이 지지대와 인조혈관 측공사이에 놓이게 한후 좌측 관상동맥부터 4-0 Ticron with pledget로 horizontal mattress interrupted suture로 문합하였다. 우측 관상동맥도 같은 방법으로 문합하였다(Fig. 1). 해리성 대동

Table 2. 수술방법

CPB	valve / graft size (mm)	CA transfer	CA 문합
1. RA-FA	27 / 24	direct	continuous suture
2. RA-Aorta	27 / 24	direct	continuous suture
3. RA-FA	29 / 30	button	buttress
4. RA-FA	29 / 30	button	buttress
5. RA-FA	27 / 28	button	buttress

CPB: Cardiopulmonary Bypass, RA: Rt Atrium, FA: Femoral Artery, CA: Coronary Artery  
Direct: 관상동맥을 대동맥벽에서 절제하지 않음. Button (Carrel): 관상동맥을 대동맥벽에서 단추모양으로 절제  
Buttress: 관상동맥이 지지대와 인조혈관 사이에 놓이게 한 후 interrupted suture

Table 3. 출혈로 인한 재수술

case	bleeding point	treatment
1	Lt. coronary anastomosis site	simple suture
5	Posterior corner of Lt. coronary anastomosis site	simple suture

맥류인 경우 원위부 문합을 위해 Teflon felt strip을 대동맥벽 바깥쪽, 안쪽, 진성강과 가성강(true lumen and false lumen)사이에 대어 연속문합하여 가성강을 폐쇄하고 문합부위를 보강한후, 인조혈관과는 연속봉합하여 문합하였다. 비헤리성 대동맥류인 경우는 대동맥벽 바깥쪽, 안쪽에 Teflon felt strip을 대어 연속문합하여 문합부위를 보강한 후 인조혈관과는 연속봉합하여 문합하였다(Table 2).

### 3. 수술결과

수술후 사망한 예는 없었으며, 관상동맥 문합부위의 출혈로 2례에서 재수술을 시행했는데 1례는 증례 1로서 관상동맥을 대동맥벽에서 절제하지 않고 인조혈관과 직접문합한 경우였는데 좌측 관상동맥 문합부위의 출혈을 단순 봉합으로 해결하였다. 또 다른 1례는 증례 5로서 관상동맥을 대동맥벽에서 단추모양으로 절제한 후 지지대를 이용하여 인조혈관과 문합한 경우였는데 술후 좌측 관상동맥 문합부위의 출혈을 단순 문합으로 해결하였다(Table 3). 그외 다른 합병증은 없었으며 5례 모두 양호한 상태로 퇴원하였다. 현재 5례 모두 특별한 문제없이 외래 추적관찰중이다.

## 고 찰

상행대동맥류의 치료중 발살바동이 대동맥판류및 대동맥 확장변화에 포함되어 크게 확장된 경우 판막-이식편 합

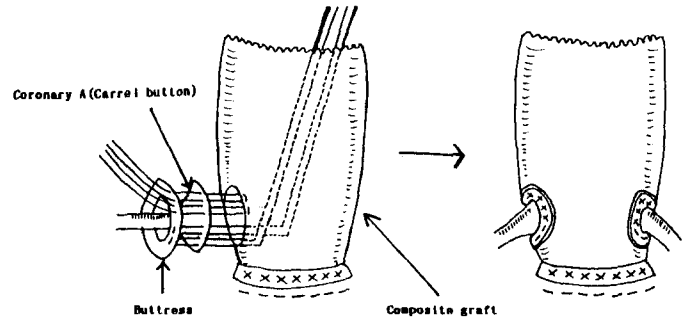


Fig. 1. Modified Bentall's operation by Alfonso-Tadaomi Miyamoto; Technique of sandwiching the freed button of aortic wall bearing the coronary artery ostium between an outer Teflon felt doughnutlike buttress and the inner composite graft.

성도관<sup>1,2)</sup>(composite graft)을 이용한 수술이 필요한데, 이 수술은 Marfan 씨 증후군<sup>3)</sup>에 기인한 annuloaortic ectasia<sup>4)</sup> 및 헤리성대동맥류에 적용이 된다. 수술방법은 대동맥판막과 상행대동맥을 판막이 달린 인조혈관으로 치환이식하고 관상동맥을 인조혈관구멍에 봉합문합<sup>5-7)</sup>하는데 Bentall 씨 수술방법은 봉합기법(Inclusion technique)으로 관상동맥을 대동맥벽에서 절제하지 않고 인조혈관과 직접문합하는 방법인데, 이 경우 관상동맥주위의 대동맥벽 조직이 약하다면 대동맥경자를 풀데 관상동맥 문합부위가 급성파열(acute disruption)을 일으킬 수 있다. Cabrol 수술방법은 양관상동맥을 직경이 작은 이식도관으로 연결하고 상행대동맥과 측면대 측면으로 문합하고 술후 출혈에 대비하여 우심방으로 fistula를 만드는 방법인데 이 경우 나중에 관상동맥문합부위의 위대동맥류 형성이나 혈중에 의한 대동맥 압박같은 합병증을 유발할수 있다. 다른 방법은 대동맥-관상동맥 조직을 단추모양(Carrel button)으로 절제하여 이 식편에 문합하는 방법인데, 이 때 문합부위의 출혈을 방지하기 위하여 Teflon felt를 도넛 모양으로 인조혈관보다

크게 만들어 문합하여 술후 출혈을 방지할 수 있다<sup>8)</sup>. 이 방법은 대동맥경화시간이 좀더 걸리나, 내막파열(intimal tear)이 관상동맥 하부에 있는 급성 해리성 대동맥류환자, 대동맥해리가 양쪽 관상동맥 기시부까지 침범된 환자, 발살바동중 환개가 파열된 환자, 관상동맥구 동맥내막절제술(endarterectomy)이 필요한 환자, 대동맥염으로 Steroid 치료를 받는 환자에서도 시행할 수 있다. 대동맥의 원위부 문합은 문합부위를 Teflon felt로 보강하여 내막파열부위 및 가성강의 폐쇄를 도모할 수 있었다.

### References

1. Helseth HK, Haglin JJ, Monson BK, et al. *Results of composite graft replacement for aortic aneurysms.* J Thorac Cardiovasc Surg 1980;80:754-9
2. Kouchoukos NT, Marshall WG Jr, Wedige-Stecher TA. *Eleven year experience with composite graft replacement of the ascending aorta and aortic valve.* J Thorac Cardiovasc Surg 1986;92:691-705
3. Crawford ES, Crawford JL, Stowe CL, Safi HJ. *Total aortic replacement for chronic aortic dissection occurring in patients with and without Marfan's syndrome.* Ann Surg 1984;199:358-62
4. Lewis TP, Cooley DA, Murphy MC, Talledo O, Vega D. *Surgical repair of aortic root aneurysms in 280 patients.* Ann Thorac Surg 1992;53:38-46
5. Cabrol C, Pavie A, Mesnildrey P, et al. *Long term results with total replacement of the ascending aorta and reimplantation of the coronary arteries.* J Thorac Cardiovasc Surg 1986;91:17-25
6. Coselli JS, Crawford ES. *Composite valve-graft replacement of aortic root using separate Dacron tube for coronary artery reattachment.* Ann Thorac Surg 1989;47:558-65
7. Grey P, Ott DA, Cooley DA. *Surgical treatment of the aneurysm of the ascending aorta with aortic insufficiency: a selective approach.* J Thorac Cardiovasc Surg 1983;86:864-77
8. Miyamoto AT. *Technique for replacing the ascending aorta and aortic valve with modified Bentall's operation.* Ann Thorac Surg 1992;53:1125-6