

폐동맥류를 동반한 Behcet's Disease

백효채* · 배기만* · 이두연* · 이기범**

=Abstract=

Pulmonary Involvement in Behcet's Disease -A Case Report-

Hyo Chae Paik, M.D.* , Ki Man Bae, M.D.* , Doo Yun Lee, M.D.* , Ki Bum Lee, M.D.**

Behcet's disease is a rare systemic disease of unknown cause and it is a progressive disorder with episodes of activity and remission. The major features are oral and genital ulceration and skin and eye lesions. Pulmonary involvement is rare, and we have experienced a 38 year old female patient who had undergone right lower lobe lobectomy due to extensive, rapidly growing pulmonary thromboemboli and pseudoaneurysm in pulmonary artery.

(Korean J Thoracic Cardiovas Surg 1994;27:402-6)

Key words : 1. Behcet's disease
2. Thromboembolism
3. Pseudoaneurysm

증 례

본 37세 여자환자는 간헐적인 혈담 및 흉부 동통과 호흡곤란, 그리고 수 개월간 지속된 두통과 안면부종을 주소로 응급실을 통하여 내원하였다. 환자는 4년전에 구강내 점막의 염증반응이 있어 조직생검을 받은 후 Behcet씨 병으로 진단받고 약물치료를 받아왔으며 6개월 전부터 생긴 상공대정맥 폐쇄증으로 항응고제 치료를 받고 있었다. 내원당시 이학적 소견상 혈압은 120/80mmHg, 맥박은 분당 80회로 정상 범위였으며 구강점막 및 혀의 측면에 궤양이 있었고, 우측 경정맥 비대와 전흉벽에 측부순환정맥의 돌출이 관찰되었다. 청진소견상 양측 폐의 호흡음은 깨끗하였고 심잡음은 들리지 않았다. 사지에는 경미한 부종이 관

찰되었다. 입원 당시 혈액검사상 혈색소 10.1 g/dl, 헤마토크리트 30.0%로 정색성 빈혈의 소견을 보였으며 백혈구 10,400/mm³, 혈소판 498,000/mm³로 약간 증가되어 있었다. 대기중에 실시한 동맥혈 가스검사는 pH 7.4, 산소분압 80.6mmHg, 이산화탄소분압 30.9mmHg, 산소포화도 97.4%로 정상범위였다. 그외 간기능검사, 소변검사, 심전도 검사소견은 정상이었다. 본원에 내원 당시 단순 흉부 X-선 검사를 시행한 결과 우측 폐 하엽에 2×2cm 크기의 방사선 불투과성 종괴가 보였으며 이 종괴는 그 후 2개월 동안 크기가 7×7cm로 빠르게 성장하였다(Fig. 1, 2) 흉부 컴퓨터 단층 촬영상 우측 하폐동맥에 동맥류성 확장이 있으면서(Fig. 3) 양측 하엽에 폐경색의 소견이 있고 좌측 무명정맥과 상대정맥내에 혈전이 관찰되었다. 심초음파 및 경

* 연세대학교 의과대학 흉부외과학교실

* Department of Thoracic and Cardiovascular Surgery, Yonsei University College of Medicine

** 아주대학교 의과대학 병리학교실

** Department of Pathology, Ajou University College of Medicine

통신저자: 백효채, (135-270) 서울시 강남구 도곡동 146-92, Tel. (02) 3450-3380, Fax. (02) 569-0116

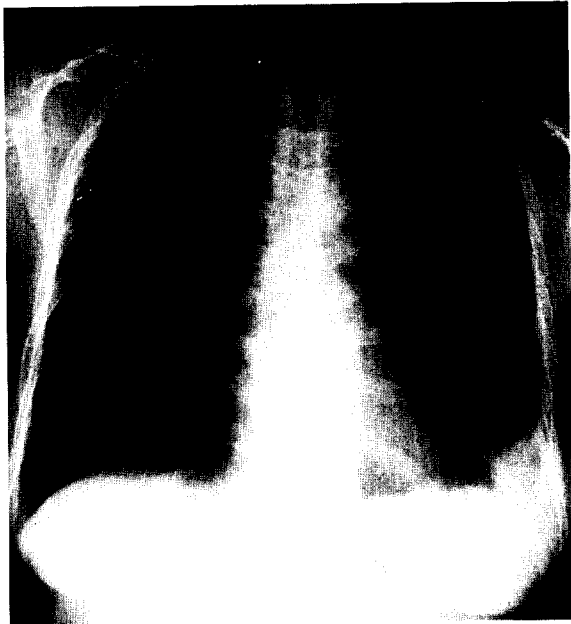


Fig. 1. Plain chest PA showing small, round, radio-opaque shadow in the right lower lung field. Left costophrenic angle blunting due to pulmonary infarct is also seen.

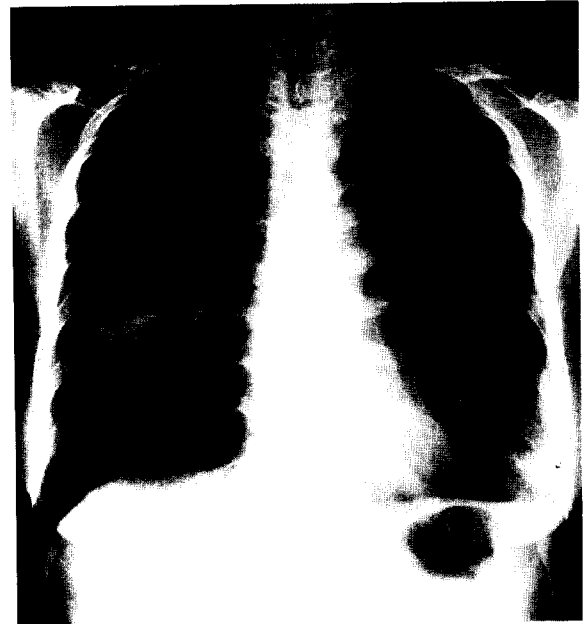


Fig. 2. Rapid increase in size of radio-opaque shadow within less than two months.

식도초음파(transesophageal echocardiogram)검사상 상대 정맥 및 우심방에 1.4 × 2.2 cm 크기의 혈전이 보였으나 10 일후에 다시 실시한 결과 혈전이 1.6 × 1.5 cm으로 약간 감소하였다. 대퇴정맥을 천자하여 시행한 특수혈관조영술(Digital Subtraction Angiogram)에서 우심방에 불규칙한 음영으로 보이는 혈전이 보였고 우측 하폐동맥의 동맥류 및 혈전, 좌측 하폐동맥의 완전폐쇄 및 관류부전, 상대정맥 및 양측 경정맥 폐쇄로 인한 측부순환 발달이 관찰되었다(Fig. 4, 5). 폐관류스캔으로 우측 폐에 53.7%, 좌측 폐에 46.3%가 관류됨을 알 수 있었다. 폐기능검사를 실시하였으며 폐활량(vital capacity)은 2.83 L(93%), 1초율(FEV₁)은 2.37L(86%)였다.

수술은 후측방개흉하였으며 개흉시 늑막유착은 없었고 우측하엽에 직경 6 × 6 × 6 cm의 원형종괴가 있었으며 이 종괴는 우상엽 및 중엽과 유착이 심하였고 우하엽 폐동맥은 우하엽 기관지와 유착이 심하여 박리가 잘 되지않아 자동봉합기로 기관지와 폐동맥을 함께 결찰하였으며 Prolene 5-0으로 각각 수봉합으로 보강하였다. 우하엽 폐정맥도 자동봉합기로 먼저 결찰하고 Prolene 5-0로 수봉합하였다. 수술후 혈압과 맥박은 정상범위였으며 동맥혈 가스검사상 결과 양호하여 수술후 약 5시간만에 인공호흡기 및 기관삽관을 제거하였다.

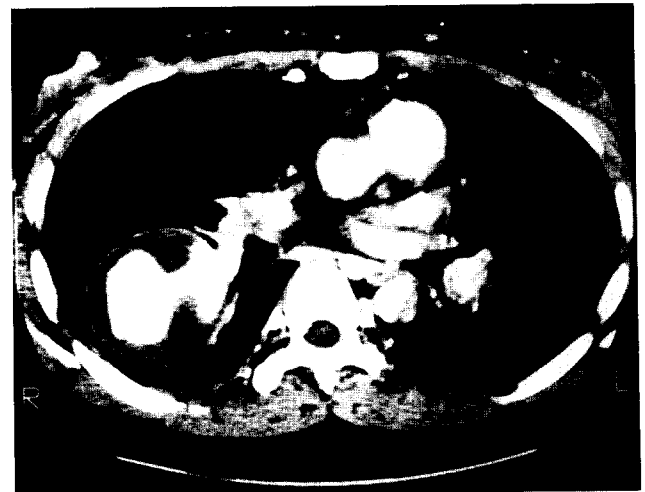

Fig. 3. Chest CT showing huge pulmonary artery pseudoaneurysm with thromboemboli.

병리 조직검사상 절제된 우측하엽의 폐동맥류는 직경 6.0 cm이었으며 하엽기관지와 폐동맥-기관지루를 형성하고 있었고 동맥류내에는 많은 혈전이 부착되어 있었으며 폐의 말초 부위에는 혈전에 의한 다발성 폐경색이 존재하였다(Fig. 6). 현미경 소견으로는 폐혈관계의 혈전중과 섬유소양 괴사(fibrinoid necrosis)소견을 보였다(Fig. 7A, B).

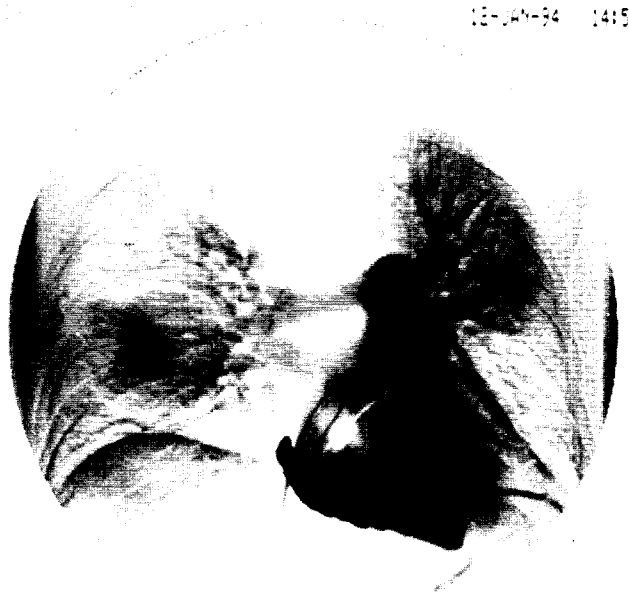

Fig. 4. Digital subtraction angiogram revealed increased arterial flow to the left upper lobe and decreased flow to the left lower lobe.

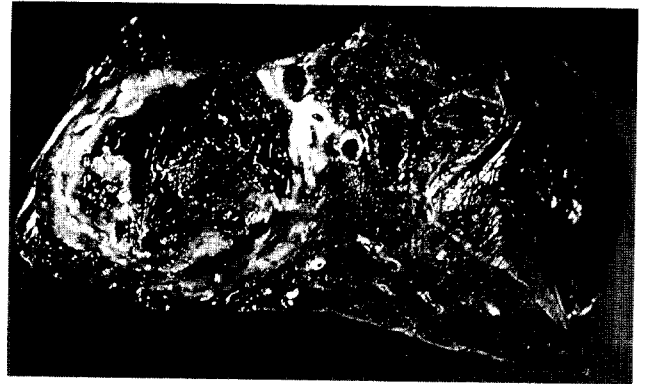

Fig. 6. Gross section of the right lower lobe showing thrombosis of pulmonary artery and surrounding parenchymal infarction.

이 계속되어 수술후 15일째에 흉관의 제거가 가능하였다. 흉관제거후에는 별 문제없이 퇴원하여 외래 추적조사중이며 수술후 2개월만에 실시한 폐관류스캔상 우측으로 35%, 좌측으로 65%가 관류되었다. Behcet 병으로 인한 혈전증과 피부궤양의 치료를 위하여 심장내과와 피부과에서 약물치료는 계속 받고있다.

고 찰

Behcet's 증후군은 아주 드문 전신성 질환으로서 재발성 구강 및 외음부 궤양, 포도막염과 같은 안질환, 피부병변 등의 주증상들과 함께 관절염, 혈관계, 소화기 및 중추신경계의 증상을 보이는 질환으로 지중해 연안, 중동과 동아시아에 많은 것으로 알려져 있다. 발생빈도는 여러 저자들에 의하여 차이는 있으나 인구 100,000명당 0.6명에서 많게는 10명까지 보고되고 있으며 호발연령은 주로 20대에서 발생하나 소아와 고령의 환자에도 보고된 것이 있어 어느 연령에서도 발생할 수 있는 질환으로 생각된다. 성별 분포는 지역에 따라 많은 차이가 있으며 중동이나 지중해 연안은 약 2:1로 남자에게 더 호발하나 한국, 일본, 중국은 여자환자의 비율이 1:1.6으로 높은 비율을 보여 유전학적 유사성이 있을 가능성을 추정할 수 있다^{2, 3}.

이 질환의 병인론 및 발병기전은 아직 확실치 규명되지 않았으나 바이러스에 의한 발병설, 면역학적 기전에 의한 발병설, 유전학적 관련설 및 연쇄상구균의 항원에 대한 알레르기설 등이 있다^{2, 3}. Behcet's 증후군의 일반적인 조직병리학적 병소는 혈관염이며 혈관벽의 비후, 중벽의 감소, 탄력섬유소(elastic fiber)의 파괴, 림프구와 단핵구의

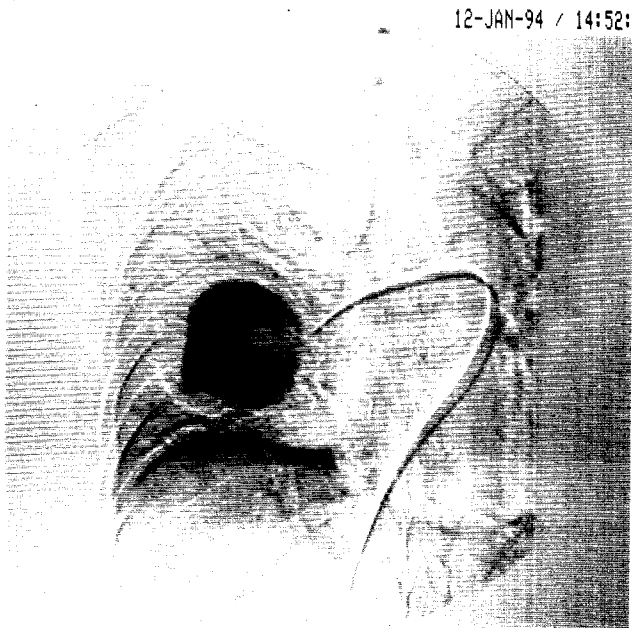


Fig. 5. Huge pseudoaneurysm of right lower pulmonary artery is clearly seen by digital subtraction angiogram.

임상 경과를 보면 수술 직후에는 안면부 부종이 약간 있어 앉은 자세를 많이 취하게 하였으며 흉관으로 공기누출

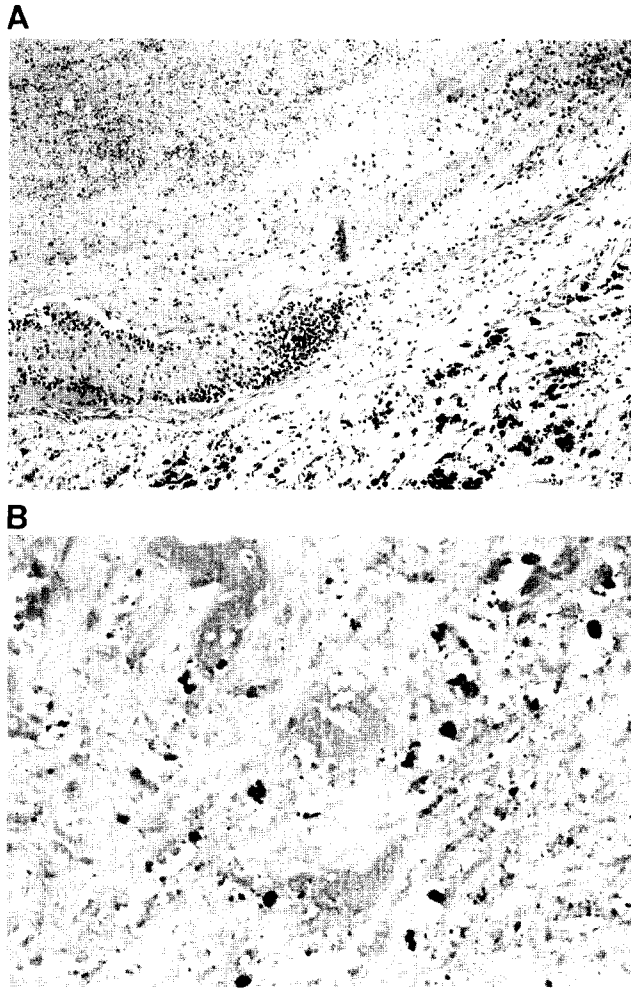


Fig. 7. Microscopic findings showing organizing thrombosis (A) and fibrinoid necrosis of pulmonary vasculatures (B).

혈관주위 침윤 등이 있다⁴⁾. 진단기준으로는 1972년 일본의 Behcet's Syndrome Research Committee에서 정한 바와 같이 재발성 구내염, 결절성 홍반양 발진 등으로 나타나는 피부증상, 생식기 궤양, 포도막염 등으로 나타나는 안증상을 주증상으로 하였고 그의 관절염, 혈관염, 중추신경계의 증상 등을 부증상으로 정하여 네가지 주증상이 모두 나타나는 경우를 완전형 (complete type), 주증상중 세가지 증상이 있거나 안증상을 포함한 주증상이 두가지가 나타나면 불완전형 (incomplete type)으로 분류하였다. 그의 안증상을 제외한 두가지 주증상이 나타나면 용의형 (suspected type), 한가지의 주증상만 있으면 가능형 (possible type)으로 분류하였다⁵⁾. 본 환자는 재발성 구내염과 홍반성 발진 등의 주증상이 있었으며 부증상중 상공정맥의 혈전색전성 질환 (thromboembolic disease)과 폐동맥의 혈전색전증이

있었다 (Fig. 7).

본 증례는 여러 저자들이 보고한 것과 아주 유사하였다⁶⁾. 흉부 단순 X-선 촬영상 폐포의 출혈이나 경색으로 보이는 아주 희미한 말초성 침윤 (peripheral infiltrate)과 더 오래 되어 보이는 말초성 비투과성 병변이 관찰 되었으며 우측 하엽으로 가는 폐동맥에 생긴 동맥류가 단기간에 급작스럽게 커져 폐동맥 파열이 우려되어 수술을 시행하였다. 위에서 추적조사시에 없었던 폐의 병변이 갑자기 생긴 것으로 보아 선천성 동맥류는 아니며 혈액배양상 음성이었음으로 진균성 동맥류 (mycotic aneurysm)의 가능성도 희박하다고 판단되었다. Wegener's granulomatosis나 Takayashu's disease 때도 이 환자의 병변과 유사하게 보이니 이들 질환에서는 중심성 동맥류 (central arterial aneurysm)의 소견은 없는 것으로 되어있다⁷⁾.

혈관계에 생길 수 있는 병변으로는 혈전성 정맥염, 상대정맥 혈전증, 시상동 (sagittal sinus) 혈전증, 동맥류를 형성하는 동맥염 등이 있고 이들은 공통적으로 혈관염 (vasculitis)이 진행되어 혈전을 형성하는 것으로 생각되며 폐동맥의 혈관조영상 혈관폐색과 동반된 혈관의 염증소견이나 동맥류와 혈관협착, 경막동혈전증 (dural sinus thrombosis) 등이 관찰되는 것으로도 이를 확인할 수 있다. 비정상적인 섬유소용해 (fibrinolysis)가 혈관염과 동반되어 나타난다는 보고도 있다⁸⁾. 그러나 혈관의 염증소견을 찾지 못하였다고 해서 Behcet's disease가 아니라고는 할 수 없으며 경우에 따라서는 아주 국소적으로 혈관의 염증소견이 있거나 아주 없을 수도 있다⁶⁾.

본 증후군은 호전과 악화를 반복하기 때문에 각각의 치료효과를 평가하기가 어려우며 아직까지 만족할 만한 치료법이 개발되지는 못하였다. 최근에 이 질환이 자가면역성 질환이라는데 근거를 두어 부신피질 호르몬제, azathioprine, cyclophosphamide, chlorambucil 등의 면역억제제 및 levamisole과 zinc 치료제의 효과가 보고되고 있으나 병의 경과가 다양하게 나타나므로 치료법의 일정한 기준을 정하기가 어려운 실정이다. Vansteenkiste 등⁹⁾은 혈전증과 동반되어 있는 염증성 병변에서 cyclosporin 치료가 효과적이라는 보고에 의하여 cyclosporin A와 coumarin의 병용치료를 하였으며 약 2년간의 추적조사상 Behcet's disease가 재발하지 않았다고 하였다. Cyclosporin A가 주로 T 림프구에 작용하는 것을 미루어 볼 때 Behcet's disease는 T 림프구의 조절기능의 교란에 의한 것으로 추측할 수 있다.

최근에는 특수형으로 대혈관에 침범한 병변을 "angio-Behcet's 증후군"으로 따로 분류하는 경우도 있으며 정맥

폐쇄, 동맥폐쇄, 및 동맥류 형성 등으로 나눌 수 있다. 이중 동맥의 병변은 드물며 동맥폐쇄 보다는 동맥류가 더 빈번히 나타나며 대부분의 경우 일측성이고 한개의 병변인 경우가 많으나 폐동맥류의 경우는 다수의 병변과 양측성으로 나타난다고 하였다⁴⁾.

Behcet's disease는 아주 치명적인 각혈을 초래할 수 있으며 가급적이면 비수술적 치료방법이 좋으며 그 이유로는 이미 폐의 병변이 있는 환자들에게 수술을 한다는 것은 전폐절제술을 해야 될 가능성이 높기 때문이다. 그러나 폐동맥류의 파열은 약 60%에서 발생함으로⁴⁾ 본 환자의 경우 내원 당시 있었던 소량의 각혈이 안정 및 보존적 치료로 호전되었음에도 불구하고 폐동맥 파열의 위험성 때문에 수술을 결정하였다.

심내막심근섬유증(endomyocardial fibrosis)이 동반된 Behcet's disease도 보고된 바 있으며 심실 혈전(ventricular thrombus)이나 심내막심근섬유증은 심초음파검사상 심장의 병변처럼 보이기 때문에 불필요한 수술을 시행할 수가 있으므로 이들에게는 심실 혈관조영술을 시행하여 감별을 함으로서 이를 예방할 수 있다. 따라서 폐동맥 색전증(pulmonary embolism)이 있는 젊은 환자에서 Behcet's 병이 의심이 될 때에는 심초음파검사로 심실 혈전의 유무를 확인하고 폐동맥의 혈관조영술을 하여 폐동맥의 병변을 찾아 보는 것이 중요하다¹⁰⁾.

References

1. 조무연, 이승현, 방동식, 이성낙. Behcet's 증후군의 역학적 고찰. 대한피부과학회지 1988;26(3):320-9
2. Lehner T, Welsh KI, Bachelor IR. The relationship of HLA-B and DR phenotype to Behcet's syndrome. Recurrent oral ulceration and the class of immune complexes. Immunology 1982;47:581-6
3. Jorizzo JL, Hudson RT, Schmalsteg PC, et al. Behcet's syndrome: Immune regulation, circulating immune complexes, neutrophil migration and colchicine therapy. J Am Acad Dermatol 1984;10:205-10
4. M'Hamed Hamsa. Large artery involvement in Behcet's disease. J Rheumatol 1987;14:554-8
5. Behcet's Disease Research Committee of Japan: Guide to diagnosis of Behcet's Disease. Jpn J Ophthalmol 1974;18:291-5
6. Grenier P, Bletry OP, Cornud F, Godeau P, Nahum H. Pulmonary involvement in Behcet's disease. AJR 1981;137:565-9
7. Hunninghake GW, Fauci AS. Pulmonary involvement in collagen vascular diseases. Am Rev Respir Dis 1979;119:471-98
8. Jordan JM, Allen NB, Pizzo SV. Defective release of tissue plasminogen activator in systemic and cutaneous vasculitis. Am J Med 1987;82:397-400
9. Vansteenkiste JF, Peene P, Verschakelen JA, van de Woestijne KP. Cyclosporin treatment in rapidly progressive pulmonary thromboembolic Behcet's disease. Thorax 1990;45:295-6
10. El-Ramahi KM, Fawzy ME, Sieck JO, Vanhaleweyk G. Cardiac and pulmonary involvement in Behcet's disease. Scand J Rheumatol 1991;20:373-6