

□ 원 지 □

농흉에서 전산화 단층촬영의 의의

계명대학교 의과대학 내과학교실, 진단방사선과학교실*

허정숙 · 권오영 · 손정호 · 최원일 · 황재석 · 한승범 · 전영준 · 김정식*

= Abstract =

The Role of Chest CT Scans in the Management of Empyema

Jeong Suk Heo, M.D., Oh Yong Kwun, M.D., Jeong Ho Sohn, M.D.,
Won Il Choi, M.D., Jae Seok Hwang, M.D., Seung Beom Han, M.D.,
Young June Jeon, M.D. and Jung Sik Kim, M.D.

Departments of Internal Medicine and Diagnostic Radiology, Keimyung University,
School of Medicine, Daegu, Korea*

Background: To decide the optimal antibiotics and application of chest tube, examination of pleural fluid is fundamental in the management of empyema. Some criteria for drainage of pleural fluid have been recommended but some controversies have been suggested. Recently, newer radiologic methods including ultrasound and computed tomography scanning, have been applied to the diagnosis and management of pleural effusions. We undertook a retrospective analysis of 30 patients with pleural effusion who had CT scans of the chest in order to apply the criteria of Light et al retrospectively to patients with loculation and to correlate the radiologic appearance of pleural effusions with pleural fluid chemistry.

Method: We analyzed the records of 30 out of 147 patients with pleural effusion undergoing chest CT scans.

Results:

- 1) Six of the pleural fluid cultures yielded gram negative organisms and three anaerobic bacterias and one Staphylococcus aureus and one non-hemolytic Streptococci. No organism was cultured in nineteen cases(63.0%).
- 2) The reasons for taking chest CT scans were to rule out malignancy or parenchymal lung disease(46.7%), poor response to antibiotics(40.0%), hard to aspirate pleural fluid(10.0%) and to decide the site for chest tube insertion(3.3%).
- 3) There was no significant correlations between ATS stages and loculation but there was a tendency to loculate in stage III.

* 본 논문은 동산의료원 울종연구비 및 조사연구비의 보조로 이루어 졌음.

* 본 논문의 요지는 1993년 제45차 대한내과학회 추계학술대회에서 구연 하였음.

4) There was a significant inverse relationship between the level of pH and loculation($P < 0.05$) but there appeared to be no relationship between pleural fluid, LDH, glucose, protein, loculation and pleural thickening.

5) In 12 out of 30, therapeutic measures were changed according to the chest CT scan findings. Conclusion: We were unable to identify any correlations between the pleural fluid chemistry, ATS stages and loculations except pH, and we suggest that tube thoracotomy should be individualized according to the clinical judgement and serial observation. All patients with empyema do not need a chest CT scan but a CT scan can provide determination of loculation, guiding and assessing therapy which should decrease morbidity and hospital stay.

Key Words: Empyema, Chest CT scan

서 론

농흉은 흉막강내 농이 축적되는 질환으로서 주로 감염, 외상, 수술후에 발생하며 치료는 적절한 항생제 사용과 배농이 가장 중요한 일차적인 치료방법으로 알려져 있다. 최근에는 항생제 저항균주의 등장, 혐기성균주 및 병원 감염원의 증가와 면역저하자들의 증가로 인해 강력한 항생제 사용에도 불구하고 아직 사망율과 이환율이 높은 질환이다¹⁾. 농흉의 원인중 가장 흔한 부폐렴성 늑막삼출은 폐렴환자의 40% 정도에서 발생하며²⁾ 비복잡성 늑막삼출과 복잡성 늑막삼출로 나누며 비복잡성 늑막삼출은 항생제 치료만으로 호전되지만 진단 및 치료가 늦어진 경우는 복잡성 늑막삼출(협기의 농흉)로 이행되어 치료적 배농술을 요하게 된다.

농흉의 치료에는 적절한 항생제 사용이 중요하지만 항생제 선택을 위해서 흉강 천자가 필요하며, 또 치료적 배농술을 요하는 경우가 흔하지만 소방형성이 있는 경우는 흉강 천자 및 흉강 삽관이 어려운 경우가 많다. 1980년 Light 등²⁾이 늑막액의 생화학적 성상에 따른 배농의 적응증을 제시한 이래 이 기준이 통용되고 있으나³⁾, 최근 흉부전산화단층촬영(이하 CT scan)이 폐실질 병변의 평가, 소방형성 유무 및 위치⁴⁾, 늑막비후 정도 및 석회화 유무, 악성종양에 의한 2차적 폐렴 및 농흉과의 감별에 유용한 것으로 알려져 농흉의 진단 및 치료방법결정에 많은 도움이 되고 있으나⁵⁾, 흉부 CT를 이용한 소방형성, 늑막비후 등의 합병증과의 관계에 대한 연구는 많지 않다. 이에 저자들은 늑막액 생화학적 성상과

CT scan상 소방형성과의 관계, 늑막액 생화학적 성상 및 소방형성유무와 치료기간과의 관계, CT소견이 치료방법결정에 도움이 되는지를 알아보고자 한다.

대상 및 방법

1. 대 상

1988년부터 1993년까지 계명대학교 동산의료원 내과에서 입원치료를 받은 147명의 농흉환자 중 흉부 전산화 단층촬영을 시행한 30명의 환자로서 남자 26명, 여자 4명이었고 이들 남녀를 연령별로 보면 30대가 3명, 40대가 10명, 50대가 6명, 60대가 7명, 70대가 4명이었으며 폐암에 대한 2차적 농흉 및 종양과 감별을 요하거나, 흉강 천자 및 흉강 삽관이 힘들거나, 항생제에 반응이 좋지 않은 환자들을 대상으로 후향적으로 조사하였다.

2. 방 법

모든 환자에서 흉부사진(전후면, 측면, 경우에 따라서는 측와위면)을 촬영하였고 흉강천자는 이학적 검사소견 및 흉부사진을 참고하여 시행하였으며, 천자가 어려운 경우는 초음파 또는 전산화 단층 유도하에서 시행하였다. 천자된 늑막액은 육안적으로 색깔, 탁도, 냄새를 관찰하였으며 세포수, 포도당, 단백질, pH, LDH, 그람염색 및 항산성염색을 실시하였고 균배양검사(혐기성 배양 포함)를 시행하였다. 흉부전산화 단층 촬영은 10mm간격으로 시행하였으며, 늑막비후는 4mm 이상을 늑막비후로 규정하였다.

농흉의 병기는 1962년 American Thoracic Society

(ATS) stage³⁾에 따라 늑막액의 생화학적 성상을 분류하여 stage I(Exudative stage)은 pH>7.2, 포도당>40mg/dl, 백혈구가 증가된 무균삼출 상태이며 stage II는 7.0<pH<7.2, glucose<40mg/dl, infected empyema 즉 헛의 농흉을, stage III는 pH<7.0, glucose<40mg/dl, 늑막 비후를 동반한 상태로 분류하였다. 통계처리 방법으로 student's t-test 및 x²-test를 이용하였다.

결 과

1. 균동정 및 기초질환

1988년부터 1993년까지 본원 내과에 입원치료를 받은 147명의 농흉환자중 흉부 전산화 단층촬영을 시행한 30명의 늑막액 배양검사결과 11명에서 균이 동정되었는데 클레브지엘라페렴균이 4예(13%)로 가장 많았고 그 다음 박테로이드, 나이제리아종, 그람음성중, 푸조박테리움뉴클라에툼으로 그람 음성균 및 혐기성 균이 9예를 차지하였으며 그람양성균은 2예로서 각각 황색포도상구균, 비용혈성연쇄구균이 한 예씩 동정되었다(Table 1).

Table 1. Bacteria Isolated from Pleural Fluid

Bacteria	No. of pts(%)
Klebsiella pneumoniae	4 (13.0)
Bacteroides	2 (7.0)
Neisseria species	1 (3.3)
Staphylococcus aureus	1 (3.3)
Fusobacterium nucleatum	1 (3.3)
G(-) species	1 (3.3)
Non-hemolytic streptococcus	1 (3.3)
No growth	19 (63.0)
Total	30(100.0)

Table 2. Reasons for Taking CT Scan

	No. of pts(%)
To R/O malignancy or parenchymal disease	14 (46.7)
Poor response to antibiotics	12 (40.0)
Hard to aspirate	3 (10.0)
For site of chest tube insertion	1 (3.3)
Total	30(100.0)

30명의 농흉환자중 기초질환을 가진 환자가 9예로 30%를 나타내었다. 가장 흔한 질환은 당뇨병으로 4예(13%)였으며 만성폐쇄성 기도질환 2예, 알코올 중독이 2예, 위암이 1예였다.

2. CT Scan

CT scan을 시행한 이유는 폐암에 의한 2차적 폐렴에 의한 농흉 및 폐실질질환과 감별하기 위해서가 14예(46.7%)로 가장 많았으며 그외 항생제에 반응이 좋지 않아서 12예(40%), 천자가 어려워서가 3예(10%), 흉관 삽관 부위를 결정하기 위해서가 1예(3.3%)였다(Table 2).

CT scan 소견을 보면 소방형성이 가장 많았으며 이중 단일 소방형성이 11예, 다 소방형성이 10예로 총 21예(42%)였으며 늑막비후가 12예(24%), 늑막강내 공기음영이 보이는 경우가 12예(24%), 그외 폐농양과 동반된 경우가 4예(8%) 늑막 석회화가 1예(2%)에서 관찰되었다(Table 3).

3. ATS stage와 소방형성과의 관계

흉강 천자를 시행하여 늑막액 생화학적 성상에 따라 ATS stage로 분류하였으며 stage I은 소방형성균 및 비소방형성균이 각각 6예씩 차지하였으며 stage II는 소방형성균 1예였고 stage III에서는 비소방형성균 및 비소방형성균이 각각 14예와 3예로 17예를 나타내었다. 각각의 stage별로 소방형성율을 비교하면 stage I에서는 50%이며 stage III에서는 82%였으며 stage가 증가함에 따라 소방형성이 증가하는 경향을 보였으나 stage II는 1예에서 소방형성을 보였다(Fig. 1).

Table 3. CT Scan Findings

Findings	No. of pts(%)
Loculation	21 (42)
single : 11	
multiple : 10	
Pleural thickening	12 (24)
Air-fluid level in pleural space	12 (24)
Combined lung abscess	4 (8)
Pleural calcification	1 (2)
Total	50 (100)

* One patient may have one or more CT findings

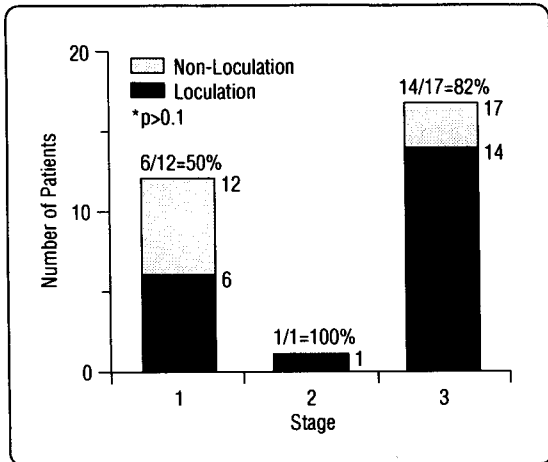


Fig. 1. Correlation of ATS stage and loculation.

4. 늑막액 생화학적 성상과 소방형성과의 관계

소방형성군과 비소방형성군에 있어서 늑막액 생화학 적 성상이 소방형성과 관계가 있는 지를 조사한 결과 비 소방형성군이 9예, 소방형성군이 21예였으며 pH는 소 방형성군이 7.03 ± 0.57 이며 비소방형성군이 7.44 ± 0.46 으로 유의한 상관관계($p < 0.05$)를 보였으나 glucose, protein, LDH, WBC와 소방형성과의 상관관계는 없었 다. 이 결과로 pH가 낮을수록 소방형성을 잘 하는 것으 로 나타났다(Table 4).

Table 4. Correlation of Loculation and Pleural Fluid Chemistry

	Group 1*	Group 2*	P value
No. of pt	9	21	NS**
pH	7.44 ± 0.46	7.02 ± 0.57	< 0.05
Glucose(mg/dL)	72.67 ± 51.55	63.47 ± 65.26	NS
Protein(mg/dL)	4.21 ± 1.11	4.50 ± 1.04	NS
LDH(IU/L)	1031.67 ± 1056.28	1155.36 ± 1297.61	NS
WBC(/mm ³)	16745.33 ± 15940.06	24082.0 ± 23288.20	NS

* Group 1: Non-loculation Group 2: Loculation ** NS: Nonspecific

Table 5. Correlation of Hospital Day and Pleural Fluid Chemistry(Light's criteria), Loculation and Pleural Thickening

	Criteria	No. of pts(%)	Hospital day (Mean±SD)	P value
pH	< 7.0	18	24.38 ± 13.87	$P > 0.05$
	≥ 7.0	12	18.67 ± 7.63	
Glucose(mg/dL)	< 40	15	22.67 ± 13.2	$P > 0.05$
	≥ 40	15	21.53 ± 11.02	
LDH(IU/L)	< 1000	17	22.82 ± 12.59	$P > 0.05$
	≥ 1000	13	21.25 ± 12.03	
Protein(mg/dL)	< 5.0	21	22.86 ± 13.81	$P > 0.05$
	≥ 5.0	9	20.33 ± 6.08	
WBC(/mm ³)	< 25000	16	21.88 ± 10.35	$P > 0.05$
	≥ 25000	14	22.36 ± 13.98	
Loculation	+	9	16.11 ± 6.81	$P > 0.05$
	-	21	24.66 ± 12.88	
Pleural thickening	+	9	25.56 ± 14.47	$P > 0.05$
	-	21	20.62 ± 10.78	

5. 입원기간과 늑막액 생화학적 성상 및 늑막 비후와의 상관관계

Light's criteria에 의해 늑막액 생화학적 성상은 pH 7.0, glucose 40mg%, LDH 1000IU/L, protein 5.0gm%, WBC 25000/mm³을 기준으로 두 그룹으로 분류하여 각각의 입원기간을 비교하였으나 차이는 관찰할 수 없었으며, 소방형성 유무 및 늑막 비후 유무에 따른 두 그룹간의 입원 기간에도 유의한 차이를 관찰할 수 없었다(p>0.05)(Table 5).

6. 전산화 단층 촬영조건이 치료방법에 미치는 영향

전산화 단층촬영후 치료방법이 달라졌는지를 알아보았는데 비소방형성군 9예중 3예(30%)에서 치료방향을 전환하였으며 늑막천자가 1예, 흉강삼관이 2예였고, 소방형성군 21예에서는 9예(43%)에서 치료방향을 전환하였으며 늑막천자가 2예, mini-tube 삼관이 3예, 흉강삼관배액술이 4예로 총 12예(40%)에서 치료방향을 전환하였다.

고 찰

농흉은 감염이나 외상 혹은 흉부의 수술후 종종 일어나며 늑막강내 농이 축적되는 질환이다^{6,7)}. 폐렴의 합병증에 의한 늑막삼출은 폐렴의 20~57%에서 관찰되며, 비복잡성 폐삼출액(uncomplicated effusion)은 항생제 치료에 잘반응하지만 때로는 흉강 삼관을 요할 정도의 복잡성삼출액(complicated effusion)으로 되어 단일 또는 다 소방형성을 할 수 있다⁸⁾.

부폐렴삼출의 병리기전을 보면 세균이 늑막하 폐포로 침습된후 다형핵백혈구가 내피세포로 이동한후 다형핵백혈구에 의해 방출된 산소대사물, 과립구성성분, 막 인지질 등이 폐, 늑막하, 늑막혈관의 내피세포에 손상을 주어 모세혈관 투과성이 증가하게 되어, 그 결과 벽측 흉막 림프관의 흡수능력을 초과하여 늑막강내로 삼출이 일어날 때 발생한다^{8,9)}.

폐삼출액이 첫 48시간에서 72시간내에는 소량의 다형핵백혈구가 있는 상태의 삼출액으로서 모세혈관성 유

출/삼출액기(capillary leak/exudative stage)라고 하며 늑막액 pH는 7.3이상이고 포도당치는 60mg/dl이상, LDH는 500IU/L 이하이다. 이 상태에서 치료되지 않고 며칠이 지나면 내피세포 손상 증가 및 모세혈관 투과성이 증가되어 다량의 늑막액이 형성되고 세균의 복제가 폐내에서 계속되어 세균이 늑막강내로 침습되고 세균 침입/섬유소 화농성기(bacterial invasion/fibrinopurulent stage)로 이행되며, 늑막액내에는 다형핵백혈구가 증가되고 pH 및 포도당치 저하, LDH가 증가되며 interleukin-8(IL-8)이 다형핵백혈구에 대한 중요한 화학주성인자로 작용하고 TNF- α 는 local IL-8의 생성에 관여하게 된다. 계속된 염증순상에 의해 늑막강내 섬유소 용해능이 소실되며 섬유소와 교원질이 늑막액을 교상결합시킴으로서 소방형성을 하게 된다. 그리고 기질화/농흉기(organization/empyema stage)가 되어 폐 팽창이나 늑막액 배농을 방해하게 된다. 따라서 각각의 병기를 정확히 파악하여 농흉으로의 발전을 시기적으로 막는 것이 적절한 치료방법이라 하겠다^{4,8,9)}.

농흉의 원인균을 보면 과거에는 폐렴구균, 연쇄상구균, 구강내 혼합균 등이 차지하였으나, 근래에는 포도상구균이나 진균, 장내구균이 다수를 차지하고 있으며⁸⁾ 1960년대에는 포도상구균이 40% 정도, 그람 음성 균주들이 27%를 차지했고 다른 그람양성균주 즉 α , β -용혈성 연쇄구균, 장내구균이 23%를 차지하였으며 최근에는 그람 음성균주 및 혐기성균이 증가하게 되었다^{8,10)}.

본 연구에서는 그람 음성균으로서는 클레브지엘라 폐렴간균, 나이제리아 종, 그람 음성종이 동정되었고 혐기성균으로서는 박테로이드, 푸조박테리움 뉴클레아툼이 동정되어 30%를 차지하였으며 혐기성균 단독으로는 10%정도를 나타내나 다른 연구에서는 38%에서 76%정도를 차지한다고 보고되었으¹¹⁾, 이 차이는 아마 대상환자 선정에 의한 차이로 인한 생각된다⁸⁾.

그람 양성균으로서는 폐렴구균이 2%에서 13%정도로 보고되고 황색포도상구균이 12%에서 26%정도 보고되고 있으나 본 연구에서는 각각 3.3%씩 차지하였으며, 균이 동정되지 않은 경우가 전 대상환자의 63%를 차지하였다.

기초질환으로서는 알코올 중독, 만성폐쇄성 기도질환, 당뇨병, 악성종양, 장기간의 부신피질 호르몬의 사용,

비활동성 폐결핵 등이었으며⁷⁾, 본 연구에서는 당뇨병, 알코올 중독, 만성폐쇄성 기도질환, 위암으로 전체의 30%를 차지하였으나 어떤 보고^{7,12)}는 86%까지 보고하고 있다. 이와같은 기초질환 유무에 따른 군주에도 차이가 있어 기초질환이 없는 경우는 폐렴구균, 연쇄상 구균, 포도상 구균이 주종이나 기초질환이 있는 경우는 녹농균, 클레브지엘라페렴간균, E.coli, 박테로이드 및 헤모필루스 인플루엔자가 주종을 이루게 되며 그 원인으로서는 지속적인 광범위 항생제의 사용으로 인해 코나 이후의 정상균중에 변화가 와서 그람음성균으로 변화되는 것과 전신외약으로 인한 숙주방어기전이 손상되어 나타나는 것으로 보인다⁷⁾.

단순 흉부 사진으로서는 폐늑막 질환을 평가하는데 제한이 있으며 유동적인 늑막삼출이 보여도 소방형성유무를 판단하기가 어렵고 흉관 위치, 배농 상태를 판단하기 어려워^{8,13)} 최근에는 폐삼출액이 있는 경우 CT scan을 시행하여 폐실질의 변화유무 및 늑막질환과 폐 실질질환과의 감별에 이용하고 있으며 소방형성 유무를 결정하고 늑막변화의 평가와 흉강삼관의 위치를 확인하여 치료방향을 결정하는데 도움이 되고 있다^{8,14)}. 본 연구에서는 CT scan을 시행한 이유로서 종양에 의한 농흉 및 폐실질질환과 감별하기 위해서가 14예(46.7%)였고 항생제에 반응이 좋지 않은 경우가 12예(40%)였으며, 그 외 흉강 천자 및 흉관 삽관할 위치를 결정하기 위해서가 각각 1예이었다.

농흉환자에서 흉부 CT를 촬영하여 관찰할 수 있는 흉막변화로는 첫째, 흉벽 경계 곡선음영 증대로서 이는 늑막의 염증성 충혈을 반영하는 것이며, 둘째, 벽측 흉막의 비후이며 세째는 부척추 늑골하 조직의 비후와 음영의 증가를 볼 수 있다. 그리고 흉부 CT에 나타난 흉벽 변화 징후로 농흉의 병기를 알 수 있어 early stage II는 벽측 흉막의 보다 경한 비후를 보이나 late stage II는 흉막외열구의 변화를 가져오므로 borderline stage I 환자에서 흉강삼관 배농의 결정 및 stage II 환자에서 small-bore image-guided catheter를 쓸것인지 large-bore surgical chest tube를 할 것인지의 임상적인 결정에 도움이 된다. 그러나 이러한 흉부 CT 소견과 유사한 소견을 보이는 질환으로서 악성늑막삼출, 흉벽으로 악성세포의 침습, 중피종, 결핵성 늑막염, 반응성 중피증

식, 류마티스양 질환에 의한 늑막삼출 등에서 관찰할 수 있으나 대개 누출성 삼출액으로서 흉벽 비후를 잘 동반하지 않는 경우가 많다. 따라서 농흉 환자에서 흉부 CT 촬영을 시행하면 벽측 늑막의 변화를 판단하여 병기에 따른 치료방향을 결정하는데 도움이 될 수 있다¹⁴⁾.

늑막삼출이 소방형성을 할수록 늑막액 pH와 포도당 및 LDH는 비소방형성한 늑막액과 비교하여 더 낮은 pH 및 포도당치, 더 높은 LDH치를 나타내고 또한 입원기간의 연장 및 흉관 삽관의 빈도가 훨씬 많다고 보고되어 있다.^{2,4,8,16)} 그러나 본 연구에서는 늑막액 pH가 낮은수록 소방형성을 잘하는 것으로 나타났으나 단백질, LDH, 포도당, 백혈구 수치와는 상관관계가 없었으며, 1980년 Light 등이 제시한 흉관 삽관의 적응증이 다 만족하지는 않았다. 이것은 Himmelman 등⁴⁾과 Poe 등¹⁵⁾의 관찰결과와 유사하였다. 또한 입원기간과 소방형성 유무, 늑막비후나 늑막액 생화학적 소견과는 상관관계가 없었다.

늑막삼출액의 치료에는 항생제 사용, 흉강천자나 흉강삼관을 통한 배액술, 늑막박피술, 늑막 절제후 개방성 배액술 또는 개방성 흉강 삼관 및 영상 유도하의 경피적 도관 배액술, 늑막강내 섬유소 용해제의 주입 등 여러가지가 있으며^{6,8,12,16~19)}, 치료방법의 선택은 늑막액 생화학적 소견 및 농흉의 병기나 임상양상에 따라 결정을 하여 치료하도록 하여야 한다. 치료적 배농술의 적응증으로는 천자된 늑막 삼출에 육안적으로 농이 보이거나 포도당치가 40mg/dl이하, pH가 7.0이하이거나 LDH치가 1000IU/L이상이나 이 적응증을 적용하기에는 제한점이 많다¹⁵⁾. 그리고 합병늑막삼출액에서 항생제 단독요법과 항생제와 흉강삼관을 병용한 연구에서는 모든 경우 다 배농할 필요는 없지만 항생제 사용의 보존적 요법만 한 경우 입원기간의 연장 및 외과적 배농술을 요하는 경우가 발생할 수 있다는 보고가 있으며, 항생제 단독요법의 환자에 대한 전향적인 연구도 필요할 것으로 생각된다. 그리고 2/3 경우에서는 보존적인 치료, 즉 흉강천자, 항생제 및 흉관삽관으로 임상적 관해를 보이거나 1/3경우에서는 늑막박피술을 요하며 늑막절제 등의 수기는 일차적인 농흉에서는 필요하지 않다⁶⁾. 외과적 수기가 필요한 경우 늑막박피술이 개방적 배농술보다 이환율과 사망율을 감소시키는데 더 효과적이며¹⁸⁾, 특히 수술후나

면역저하자에서 발생한 농흉에서는 초기 늑막 절제술을 권하기도 한다¹²⁾. 농흉의 사망률을 보면 농흉단독에 의해서는 7% 정도이나 최근 보고에 의하면 8%에서 33% 정도로 보고되었다^{12,20)}.

본 연구에서는 40% 정도에서 흉부 CT촬영후 치료를 전환하여 보존적인 배농술을 실시하였으며, 앞으로 더 많은 예에서 소방형성유무 및 원인균, 늑막액 소견과 입원기간과의 상관관계를 밝혀 볼 필요가 있는 것으로 사료된다.

요 약

연구목적: 농흉은 강력한 새로운 항생제 사용에도 불구하고 아직 사망율과 이환율이 높은 질환이며 농흉의 치료에는 항생제 선택을 위해 흉강천자가 필요하며 치료적 배농술을 요하는 경우가 흔하다. 그러나 소방형성이 있는 경우는 흉강천자 및 흉강삽관이 어려운 경우가 많다. 1980년 Light 등이 늑막액의 생화학적 성상에 따른 배농의 적응증을 제시한 이래 이 기준이 통용되고 있으나 이 기준에 대해서 논란도 있으며, 최근 농흉의 진단 및 치료에 도움이 되고 있는 흉부 CT를 이용하여 늑막소견과 소방형성, 늑막비후 등의 합병증과의 관계에 대한 연구를 하였다.

방법: 1988년에서 1993년 동안 본원에 농흉으로 입원한 환자 147명중 흉부 전산화 단층촬영을 실시한 30명을 대상으로 늑막액 생화학적 검사 및 흉부 사진및 균동정을 실시하였다.

결과:

1) 원인균으로서는 그람음성균과 혐기성 세균이 9예(30%)에서 배양되었으며, 19예(63%)에서는 균이 동정되지 않았다.

2) 전산화단층을 촬영한 이유는 종양에 의한 2차적 농흉 및 종양과 감별을 위해서가 14예(46.7%), 항생제에 반응이 좋지 않아서 12예(40%)였으며, 그의 흉강천자가 잘되지 않아서 3예(10%), 흉강삽관의 위치를 결정하기 위해서가 1예(3.3%)였으며, CT소견상 늑막강내 공기 음영이 보이거나 늑막비후가 관찰된 환자가 24예(48%)였으며 소방형성을 보이는 경우는 21예(42%)였다.

3) 늑막액 생화학적 소견과 소방형성 유무와의 상관

관계상 늑막액 pH만 소방형성과 상관관계가 관찰되었다($p < 0.05$).

4) 입원기간과 늑막액 생화학적 소견(Light's criteria), 소방형성유무, 늑막비후 삼출액 양과는 관계가 없었다($p > 0.05$).

5) 전산화 단층 촬영을 시행한 환자 30명중 소방형성군 9예(43%), 비소방형성으로 3예(33%)에서 전산화단층촬영소견에 따라 치료방법을 전환하였다.

결론: 이상의 결과로 보아 농흉에서 소방형성은 늑막액 pH와 상관관계가 있는 것이 관찰되었으며 배액이 힘든 환자에서 전산화 단층촬영을 실시하여 소방형성유무 및 소방의 정확한 위치, 늑막 비후를 관찰하여 흉강천자 및 삽관과 늑막 박피술을 결정하므로써 이환율과 재원일수를 줄이는데 도움이 될 것으로 사료된다.

REFERENCES

- 1) Inmaculada Alfageme, Francioz Manoz, Nicolas Pena, Sebastian umbria: Empyema of the thorax in adults, etiology, microbiologic findings and management. Chest 103:839, 1993
- 2) Light RW, Girard WM, Jenkinson SG, Geroge RB: Parapneumonic effusions. Am J Med 69:507, 1980
- 3) Light RW: Management of parapneumonic effusions. Arch Intern Med 141:1339, 1981
- 4) Himmelman RB, Callen PW: The prognostic value of loculations in parapneumonic pleural effusions. Chest 90:852, 1986
- 5) Van Sonnenberg E, Nakamoto SK, Mueller PR, Casola G, Neff CC, Friedman PJ, et al: CT-and ultrasound-guided catheter drainage of empyemas after chest tube failure. Radiology 151:349, 1984
- 6) Mandal AK, Thadepalli H: Treatment of spontaneous bacterial empyema thoracis. J Thorac cardio-vasc Surg 94:414, 1987
- 7) Vianna NJ: Nontuberculous bacterial empyema in patients with and without underlying diseases. JAMA 215:69, 1971

- 8) Sahn SA: Management of complicated parapneumonic effusions. *Am Rev Respir Dis* **148**:813, 1993
- 9) Andrews NC, Parker EF, Shaw RR, Wilson NJ, Webb WR: Management of montuberculous empyema. *Am Rev Respir Dis* **85**:935, 1962
- 10) Good JT, Taryle DA, Maulitz RM, Qaplan RL, Sahn SA: The diagnostic value of pleural fluid pH. *Chest* **78**:55, 1980
- 11) Bartlett JG, Gorback SL, Tadepalli H, Firegold SM: Bacteriology of empyema. *Lancet* **1**:338, 1974
- 12) Lemmer JH, Botham MJ, Orringer MB: Modern managment of adult thoracic empyema. *J Thorac Cardiovasc Surg* **90**:849, 1985
- 13) Stark DD, Federle MP, Goodman PC: CT and radiographic assessment of tube thoracostomy. *Am J Rad* **141**:253, 1983
- 14) Waite RJ, Carbonneau RJ, Balikian JP, Umali CB, Pezzella AT, Nash G: Parietal pleural changes in empyema: appearances at CT. *Radiology* **175**:145, 1990
- 15) Poe RH, Marin MG, Israel RH, Kallay MC: Utility of pleural fluid analysis in predicting tube thoracostomy/decortication in parapneumonic effusions. *Chest* **100**:963, 1991
- 16) Strange C, Sahn SA: The clinician's perspective on parapneumonic effusions and empyema. *Chest* **103**:259, 1992
- 17) 이경주: 농흉증의 경피도관 배액술. *대한의학협회지* **36**:92, 1993
- 18) Ashbaugh DG: Empyema thoracis; Factors influencing morbidity and mortality. *Chest* **99**:1162, 1991
- 19) Berger HA, Morganroth ML: Immediate drainage is not required for all patients with complicated parapneumonic effusions. *Chest* **97**:731, 1990
- 20) Jess P, Brynitz S, Moller AF: Mortality in thoracic empyema. *Scand J Cardiovasc Surg* **18**:85, 1984
- 21) Fine NL, Simith LR, Sheedy PF: Frequency of pleural effusions in mycoplasma and viral pneumonias. *N Engl J Med* **283**:790, 1970
- 22) Merriam MA, Cronan JJ, Dorfman GS, Lambiase RE, Haas RA: Radiologically guided percutaneous catheter drainage of pleural fluid collections. *Am J Rad* **151**:113, 1988