

재팽창성 폐부종

-사망 1례를 포함한 5례 보고-

맹대현* · 광영태* · 이신영* · 김정숙** · 한균인***

=Abstract=

Reexpansion Pulmonary Edema -Report of 5 cases including one death-

Dae Hyeon Maeng, M.D.*, Young Tae Kwak, M.D.*, Shin Yeong Lee, M.D.*,
Joung Sook Kim, M.D.** , Keun In Han, M.D.***

Reexpansion pulmonary edema following treatment of pneumothorax and pleural effusion is a rare complication. However, because of possibility of its fatal outcome, physicians must be aware of this complication and every effort must be made to prevent its occurrence.

We experienced 5 cases of reexpansion pulmonary edema. One was complete tension pneumothorax and became death despite of intensive management. Remained four were 3 pneumothoraces and 1 pleural effusion and discharged without event, fortunately.

(Korean J Thorac Cardiovasc Surg 1995;28:510-2)

Key words : pulmonary edema, Reexpansion

증례

증례 1

17세 남자 환자로 우측의 흉통 및 호흡곤란을 주소로 내원하였다. 과거력상 내원 6개월 전에 좌측 기흉으로 폐부분 절제술을 시행하였다. 내원 약 13일 전부터 흉통, 호흡곤란 및 전신 쇠약감이 지속되어 내원하였다.

이학적 소견상 혈압은 120/80 mmHg, 맥박수 분당 78회, 호흡수 분당 20회 였고 청진소견상 우측 호흡음이 전혀 들리지 않았으며 단순 흉부 X-선 사진 상 우폐가 완전히 허

탈 되어 있었고 종격동이 좌측으로 밀려 긴장성 기흉의 소견을 보여 (Fig. 1) 폐쇄식 흉강삽관술을 시행하였고 음압흡인은 시행하지 않았다. 흉관 삽입 후 촬영한 단순흉부 X-선 사진 상 폐는 완전히 팽창되지 않았으며 우폐 전체에 심한 폐부종의 양상을 보였다 (Fig. 2). 활력징후는 안정되어 있어 고농도의 산소 투여와 기침 및 심호흡을 시키면서 관찰하던 중 약 두 시간이 경과하면서 부터 심한 기침과 함께 거품 같은 객담을 배출하면서 혈압이 100/60 mmHg, 맥박수 분당 104회, 호흡수 분당 30회를 보이고 동맥혈 가스검사 소견상 PCO₂ 38.1 mmHg, PO₂ 48.3 mmHg로 저산

* 인제대학교 의과대학 부속 상계백병원 흉부외과학교실

* Department of Thoracic and Cardiovascular Surgery, Sanggye Paik Hospital, Collage of medicine, Inje University

** 인제대학교 의과대학 부속 상계백병원 방사선과학교실

** Department of Radiology, Sanggye Paik Hospital, Collage of medicine, Inje University

*** 한홍부의과, 대전

*** Han's Thoracic and Cardiovascular Surgical Clinic, Daejeon

논문접수번호: 941026 심사통과일: 1994년 11월 30일

통신저자: 맹대현, (139-207) 서울시 노원구 상계7동 761-1, Tel. (02) 938-0100~9




Fig. 1. 증례 1의 내원시 단순흉부 X-선

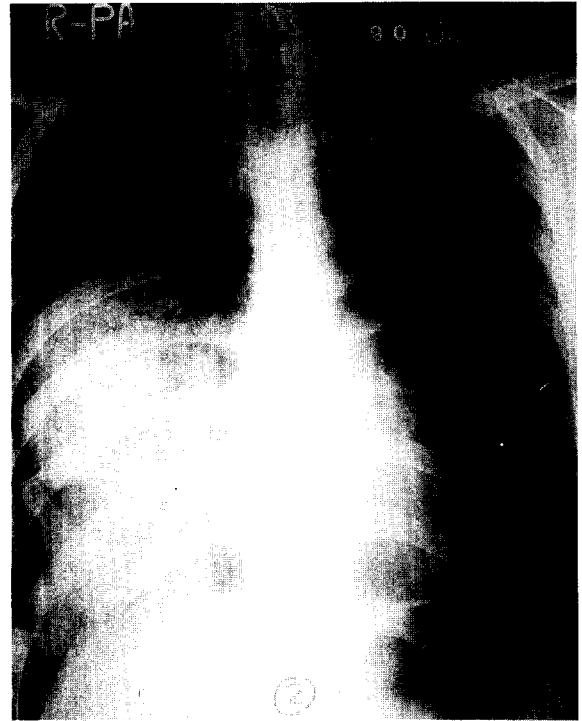


Fig. 2. 증례 1의 폐쇄식 흉강삽관술후의 단순흉부 X-선

소증의 소견을 보였다. 즉시 기관내 삽관술을 시도하였으나 호흡정지가 발생하고 인공호흡기를 부착하고 폐부종에 대한 적극적인 치료를 시행하였으나 결국 입원 후 3시간 만에 사망하였다.

증례 2

19세 남자 환자로 호흡곤란을 주소로 내원 하였다. 과거력상 내원 약 1개월 전에 좌측 기흉으로 폐쇄식 흉강삽관술을 시행하였으며 내원 약 1일 전부터 호흡곤란 및 흉부 불편감이 있어 내원 하였다.

청진 소견상 좌측 호흡음이 감소되어 있었으며 단순 흉부 X-선 사진 상 좌폐가 거의 허탈 되어 있었고 종격동이 우측으로 밀려 있었다. 폐쇄식 흉강삽관술을 시행하였고 술후 촬영한 단순 흉부 X-선 사진에서 좌폐는 거의 팽창되었으나 좌폐 전체에 경한 폐부종의 양상을 보였다. 폐부종에 대한 특별한 처치는 하지 않았고 다음날 오후에 추적한 단순 흉부 X-선 사진 상 소멸되었다.

증례 3

20세 남자 환자로 호흡곤란을 주소로 내원 하였다. 현

병력상 약 5일전 친구들과 장난치다 아래에 깔린 후 운동시 호흡곤란이 있어 내원 하였다. 청진 소견상 좌측 호흡음이 감소되어 있었고 단순 흉부 X-선 사진 상 좌측 폐가 거의 허탈 되어 있었고 종격동이 우측으로 밀려 있었다. 폐쇄식 흉강삽관술을 시행한 결과 폐의 완전한 팽창은 이루어지지 않았고 심한 공기 누출이 있었으며 좌폐 전체에 심한 폐부종의 양상을 보였다. 다음날에도 공기 누출이 계속되었으며 확장은 이루어지지 않았고 술후 3일째 폐부종의 소견이 완화되면서 음압 흡인을 시행한 결과 폐의 완전한 팽창을 볼 수 있었다.

증례 4

77세 남자 환자로 약 10일 전부터 시작된 호흡곤란을 주소로 개인 의원에서 늑막 삼출이 의심되어 내원 하였다. 단순 흉부 X-선 사진 상 좌측 흉강내에 다량의 흉막 삼출을 보였다. 흉강 천자를 시행하여 1600cc 가량의 삼출액을 배액 시켰고 그 후 촬영한 단순 흉부 X-선 사진 상 좌폐 전체에 중등도의 폐부종의 양상을 보였다. 폐부종에 대한 특별한 처치는 하지 않았고 다음날 단순 흉부 X-선 사진 상 소멸되었다.

증례 5

46세 남자 환자로 내원 약 10일전 시작된 호흡곤란을 주소로 내원 하였다. 단순 흉부 X-선 사진 상 우측 폐의 완전한 허탈이 있었다. 폐쇄식 흉강삽관술을 시행한 결과 폐의 완전한 팽창은 이루어지지 않았으며 많은 양의 공기 누출이 있었다. 삽관 후의 흉부 X-선 사진 상 우폐 상엽에 심한 폐부종이 발생하였고 음압 흡인을 시행한 결과 2일 후 폐의 완전한 팽창을 볼 수 있었다. 폐부종에 대한 특별한 처치는 하지 않았고 다음날 소멸되었다.

고 찰

1958년 Carlson이 기흉의 치료 중에 발생했다고 최초로 보고한¹⁾ 재팽창성 폐부종은 늑막 삼출 액이나 기흉으로 인해 폐가 일정기간 허탈된 이후에 급속히 폐를 재팽창 시킴으로서 발생할 수 있는 매우 드문 합병증이다²⁾.

재팽창성 폐부종의 정확한 기전은 아직 명확하지 않으나 대부분의 저자들은 주된 요인으로 보통 3일 이상의 오래된 폐 허탈 기간 그리고 급속한 재팽창으로 보고 있다³⁾. Miller 등은 기흉이 3일 이상 경과하고 10mmHg의 음압으로 폐가 재팽창시 발생한다 하였지만⁴⁾ Pavlin과 Cheney는 40~100 mmHg의 음압으로 재팽창시 부종이 증가한다 하였다⁵⁾. 그러나 몇 예에서는 흉강 내에 음압이 가해지지 않은 상태에서도 재팽창성 폐부종이 발생한 예가 있어⁶⁾ 논란의 여지가 있다 생각한다. Waqarddin과 Bernstein³⁾은 허탈된 폐를 갑자기 재팽창 시킴으로서 발생한 폐부종은 다음과 같은 공통된 소견이 있다고 보고하였는데 1) 기흉이나 수흉이 중등도 이상이었고 2) 기흉이나 수흉이 있는 쪽 폐에 발생하였고 3) 허탈후 재팽창시 까지 수일(several days)이 소요되었다 등이다. 그 이외의 요인으로 폐혈관 투과성의 증가, 기도의 폐쇄, 계면 활성체의 손실 그리고 폐동맥압의 변화 등을 들 수 있는데 최근의 연구는 폐혈관 투과성의 증가를 가장 주된 원인 인자로 보고 있다⁶⁾.

임상증상은 참을 수 없는 기침(pernicious coughing) 또는 흉부 압박감이 흉강삽관술이나 흉강 천자 후에 발생하고 24~48시간 동안 진행되며, 만약 환자가 첫 48시간에 사망하지 않는다면 보통 완전한 회복을 볼 수 있다⁷⁾.

재팽창성 폐부종의 예방으로는 폐의 완전한 허탈이 있

는 수일 이상 지난 기흉 또는 많은 늑막 삼출액을 가진 환자에서 폐의 재팽창을 시도하는 경우에 24~48시간에 걸쳐 서서히 폐의 재팽창을 시도하는 것이 좋다⁶⁾. 그리고 음압보다는 수면하 배액으로만 흉관을 연결하고 만약 수면하 배액으로만 폐의 재팽창이 이루어지지 않는 경우 24~48시간이 경과한 후에 흉강내에 음압을 가하는 것이 바람직하다^{2, 5)}.

Mahhood 등에 의하면 재팽창성 폐부종이 일단 발생하면 사망율이 20% 정도로 높은 편이므로⁶⁾ 치료는 상당기간 허탈된 폐를 확장 시킬 때는 항상 발생 가능성을 고려해야 하며 폐부종의 발생시 경한 경우는 산소 호흡만으로도 보통 치료되나 심한 경우에는 인공호흡기의 부착과 말기 호흡 양압법으로 보다 적극적으로 치료하여야 한다. 본 사망 예에서는 환측 전폐의 폐부종에도 불구하고 활력징후가 인정되어 있어 적절한 치료시기를 놓쳐 결국 환자를 불가역적인 상태로 만들지 않았나 생각된다.

성인에서 자연기흉으로 인한 폐쇄식 흉강삽관술 후에 발생할 수 있는 재팽창성 폐부종으로 인한 사망은 흔하지 않다. 폐쇄식 흉강삽관술 후 5례에서 재팽창성 폐부종이 발생하였고 이중 1례에서 급성 호흡부전증이 초래되어 사망하였기에 고찰과 함께 보고하는 바이다.

참 고 문 헌

1. Carlson RI, Classen KL, Gollan F, et al. *Pulmonary edema following the rapid reexpansion of a totally collapsed lung due to a pneumothorax: a clinical and experimental study.* Surg Forum 1958;9:367-71
2. Pavlin J, Cheney FW Jr. *Unilateral pulmonary edema in rabbits after re-expansion of collapsed lung.* J Appl Physiol 1979;46:31-5
3. Waqarddin M, Bernstein A. *Reexpansion pulmonary edema.* Thorax 1975;30:54
4. Miller MC, Toon R, Palat H, Lacroix J. *Experimental pulmonary edema following re-expansion of pneumothorax.* Am Rev Respir Dis 1973;108:664-6
5. Light RW. *Pneumothorax: Light RW. Pleural disease.* 1st ed. Philadelphia: Lea & Febrieger 1987:187-204
6. Mahfood S, Hix WR, Aaron BL, Bales P, Watson DC. *Reexpansion pulmonary edema.* Ann Thorac Surg 1988;45:430-5
7. Light RW. *Pneumothorax.* In: Murray JF, Nadel JA. *Textbook of respiratory medicine.* 1st ed. Philadelphia: W. B. Saunders Co. 1988:1745-59