

외상성 기관지 파열

-3례 보고-

이 조 한* · 홍 종 먼* · 안 재 호*

=Abstract=

Bronchial Rupture Caused by Trauma -Report of 3 Cases-

Jo Han Rhee, M.D.*, Jong Myeon Hong, M.D.*,
Jae Ho Ahn, M.D.*

The injuries to the bronchi have been reported with increasing frequencies. The most common cause of such injuries is compression or crushing chest trauma. Early diagnosis and emergent repair should be done for the good prognosis.

We report 3 cases who had bronchial injuries after traffic accident. Our operative procedures were a primary bronchial repair for 17 months old boy, a pneumonectomy for delayed recognition and a bronchoplasty procedure 63 days after trauma. All these bronchial ruptures were successfully treated and discharged.

(Korean J Thorac Cardiovasc Surg 1995;28:513-7)

Key words : 1. Bronchial rupture
2. Rupture
3. Trauma

증 례 I

환자는 17개월 된 남아로 내원 2시간 전에 발생한 교통 사고로 인해 호흡곤란이 발생하여 인근 지역 개인병원에서 기도흡인 의심하에 기도유지만 한 상태로 본원 응급실로 후송되었다. 내원 당시 환아는 혼미 상태였으며, 이학적 소견상 혈압은 110/70mmHg, 맥박수는 분당 172회, 호흡수는 분당 48회, 체온은 38.7℃였으며, 좌측 측두부 및 우상지, 양 슬관절 부위에 찰과상이 있었다. 동공반사 상태는 완서상태였고 흉부청진소견상 우측 흉부에서 거친

호흡음이 들리고 있었고 빈맥이 있었다. 그의 다른 특이 소견은 보이지 않았다. 단순흉부촬영상 우측폐의 허탈 및 기흉이 보였으며 좌측으로의 종격동 이동을 보였다. 뇌의 전산단층촬영상 이상 소견은 보이지 않았으며, 흉부전산 단층촬영상 우측 흉부에 기흉이 보였으며 우측폐의 허탈, 양측 흉곽내 혈종, 우측 주기관지의 단절이 관찰되었다 (Fig. 1). 검사실 소견상 동맥혈액가스분석에서 pH가 7.14, 이산화탄소분압 60.1 mmHg, 산소분압 32.6 mmHg, 염기수치는 20.5mEq/ml였으며 혈색소치는 9.8 gm%, 혈구용적은 28.7%였고 전해질 검사에서 Na⁺ 145mEq, K⁺ 3.8mEq,

* 충북대학교 의과대학 흉부외과학교실

* Department of Thoracic & Cardiovascular Surgery, College of Medicine, Chungbuk National University, Chungju

논문접수번호: 941010-4 심사통과일: 1994년 11월 15일

통신저자: 이조한, (360-763) 충북 청주시 개신동 산 62, Tel. (0431) 69-6812, Fax. (0431) 69-6387

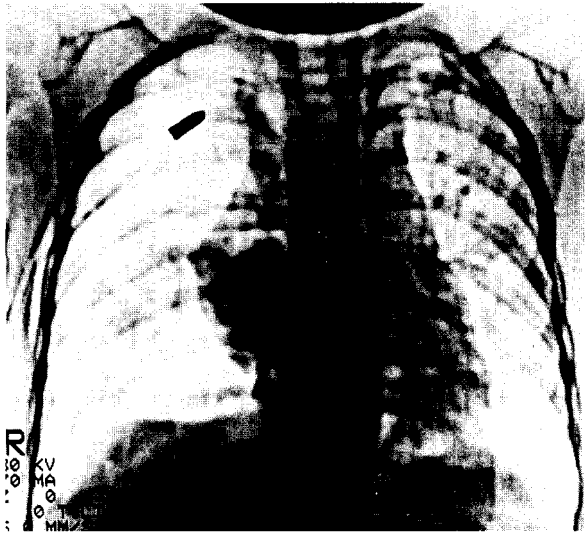


Fig. 1. Chest CT taken shortly after injury reveals complete interruption of right main bronchus (arrow).

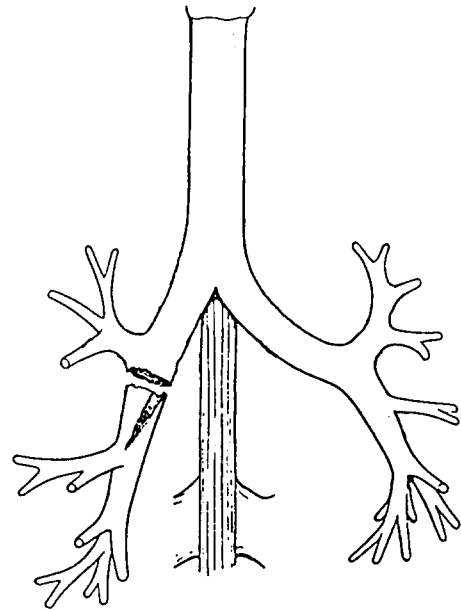


Fig. 2. Operative findings shows complete interruption of right intermediate bronchus with ruptured RML bronchus.

CT 116 mEq였다. 응급실에서 사고 후 3시간만에 우측 긴장성 기흉으로 폐쇄성 흉관 삽관술을 시행하였으며 기도 유지 및 산소공급을 위해 기관내 삽관을 실시한 후 수술이 시작되었다. 수술은 사고 후 10시간 만에 전신마취하에 제 5늑간절개로 개흉하였다. 우측폐는 완전히 허탈되어 있었고 우측 중간기관지의 완전 단절이 있었으며 또한 단절된 기관지는 사선형으로 우중엽기관지의 기시부까지 부분파열되어 있었다(Fig. 2). 우중간기관지의 부분파열은 5-0 ethibond를 이용하여 봉합하였으며, 우측 중간기관지의 완전단절은 6-0~4-0 ethibond를 이용하여 단단문합술을 시행하였다. 술후 우발적인 기관내 튜브의 발관에 의한 저산소증으로 인한 합병증으로 소아과로 전과되어, 술후 108일 만에 퇴원하였다.

증 례 II

환자는 28세 남자로 내원 30분전에 교통사고가 발생하여 주위를 지나던 행인에 의해 본인 응급실로 후송되었다. 내원 당시 호흡곤란, 상복부동통, 좌측 주관절 및 슬관절 부위의 동통을 호소하였다. 이학적 소견상 혈압은 80/50 mmHg, 맥박은 분당 83회, 호흡수는 분당 34회였다. 안와 주위좌상이 있었고 설부열상 및 턱부위 열상이 있었으며 흉부에는 심한 피하기종이 있었다. 흉부청진소견상 양측 폐의 호흡음이 감소되어 있었으며 복부 소견에서는 경미한 복부팽만, 압통, 장음의 감소 등이 있었다. 사지소견에

서는 좌측 주관절의 압통 및 탈구가 있었고 좌측 슬관절부위좌상 및 우측 슬관절부위의 열상이 있었다. 검사실 소견에서 혈색소치 8.8 gm%, 혈구용적 24.6%였으며 단순흉부촬영상 양측 기흉 및 혈흉 그리고 우측 제1늑골과 좌측 제10늑골의 골절이 발견되었다. 다른 방사선학적 소견상 우측 대퇴간부 분쇄골절, 우측 대퇴골 과상 및 과간 골절, 좌측 주관절 주두 골절, 좌측 치골 골절 등이 발견되었다. 뇌, 복부 및 골반에서는 이상소견을 보이지 않았다. 좌우측의 기흉 및 혈흉으로 양쪽에 폐쇄성 흉관삽관술을 시행하였으며, 수상 후 10시간 만에 우측 대퇴골 과상 및 과간 골절(개방성 골절)을 위해 정형외과에서 수술을 시행하였고 이비인후과에서 기관절개술을 시행한 후 중환자실로 이송되었다. 중환자실 체류기간동안 기흉이 해결되어 양측 흉관을 7일만에 제거하였으며 내원 12일 후 정형외과로 전과한 후 일반병동으로 전실되었다. 내원 19일 후에는 정형외과에서 우측 대퇴간부 분쇄골절 및 좌측 주관절 주두 골절에 대한 수술을 받았다. 그러나 술후부터 환자는 호흡곤란을 호소하였고 열이 나기 시작했으며 맥박수는 분당 100회이상 기록되었다. 흉부청진소견상 좌측 흉부에서 폐음이 들리지 않았으며 단순흉부촬영상 좌측폐의 완전 무기폐 및 중격동의 좌측 이동을 보였다(Fig. 3). 술후 2

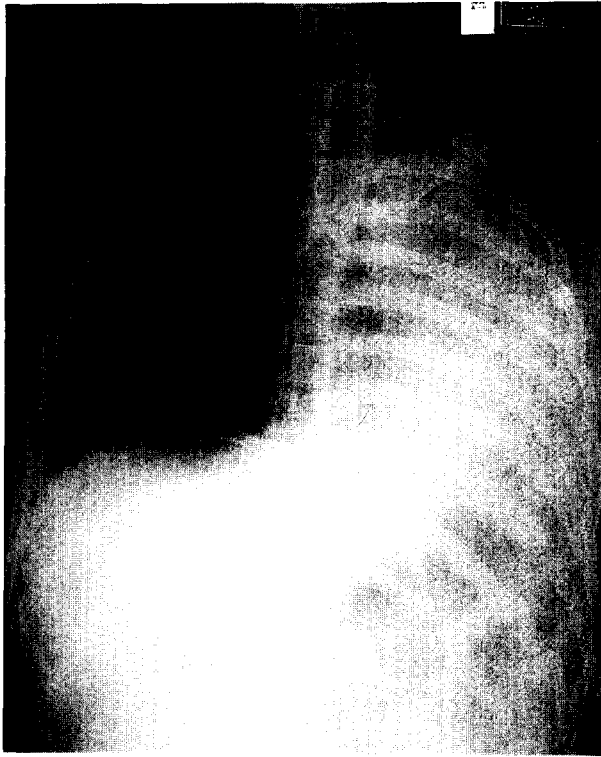


Fig. 3. Chest radiograph taken 19 days after injury reveals complete atelectasis of left lung.

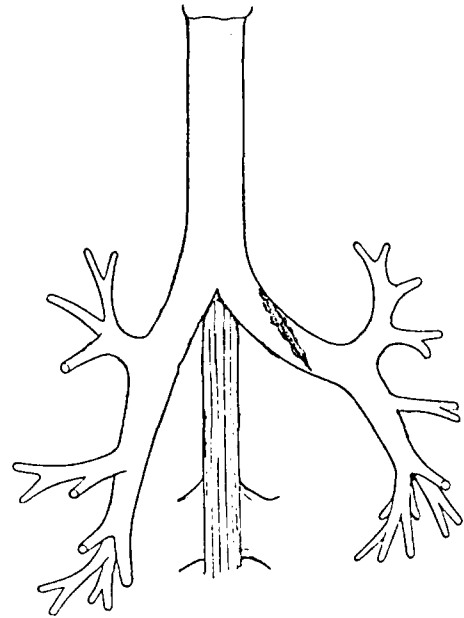


Fig. 4. Operative finding show partial laceration of left main bronchus.

증 례 III

일째에 기관지경 검사를 시행하여 기관분기부의 바로 아래 지점에서 좌측 주기관지가 완전 폐쇄되었음을 확인한 후 흉부의과로 전과하였다. 전과 다음날인 술후 3일에는 환자의 맥박이 분당 100회이상, 체온은 40℃까지 상승하였으며 환자는 호흡곤란을 더욱 호소하였다. 즉시 중환자실로 이송하여 응급검사(pH 7.428, 이산화탄소분압 44.9 mmHg, 산소분압 66.8 mmHg, 혈색소치 9.4 gm%, 혈구용적 27.4%)를 실시한 후 응급개흉술을 시행하였다. 수술소견상 좌측폐의 완전 허탈, 좌측 주기관지의 중형파열(Fig. 4) 및 파열된 기관지내로 육아조직의 성장으로 인한 기관지의 완전폐쇄를 보였다. 수술법으로는 기관지성형술이 불가능하여 전폐 적출술을 시행하였다. 술후 중환자실로 이송하였고 술후 1일째 E-관을 발관하였으며 환자의 활력 증후 및 검사실소견도 안정되어 갔다. 그러나 술후 10일째에 실시한 좌측 대퇴골 및 슬관절의 방사선촬영상 좌측 원위부 대퇴골 슬관절내 복잡골절이 발견되어 이에 대한 수술을 내원 40일째에 정형외과에서 실시하였으며 술후 84일만에 퇴원하였다.

환자는 47세 남자로 내원 6일전에 교통사고가 발생하여 인근 병원에서 혈액의 기관내흡인 및 좌흉부의 혈기흉을 위해 기관절개술과 폐쇄성 흉강 삽관술을 시행받고 본원으로 전원되었다. 전원 당시 환자는 반혼수 상태였으며 이학적 소견상 혈압은 180/110 mmHg, 맥박은 분당 126회, 호흡수는 분당 18회였다. 다발성 안면부열상이 있었고 동공부동이 있었다. 흉부청진소견상 좌측 폐의 호흡음이 감소되어 있었으며 복부 소견에서는 경미한 복부팽만, 압통, 장음의 감소 등이 있었다. 사지소견에서는 우측 경비골의 개방성골절과 양 발목부위의 열상이 있었다. 검사실 소견에서 혈색소치 9.7 gm%, 혈구용적 29.8%였으며 단순흉부촬영상 이미 시행한 폐쇄성 흉강 삽관술로 인해 혈기흉의 소견은 관찰되고 있지 않았다. 다른 방사선학적 소견상 하악골 골절, 좌측 대퇴간부 골절, 좌측 경비골의 개방성 분쇄골절 등이 발견되었다. 뇌의 전산단층촬영상 경막하출혈 및 지주막하출혈의 소견이 보이고 있었다. 환자는 신경외과 및 정형외과에서 각각 수술적 치료를 받았으며 중환자실 체류기간동안 기흉이 해결되어 좌측 흉관을 사고 7

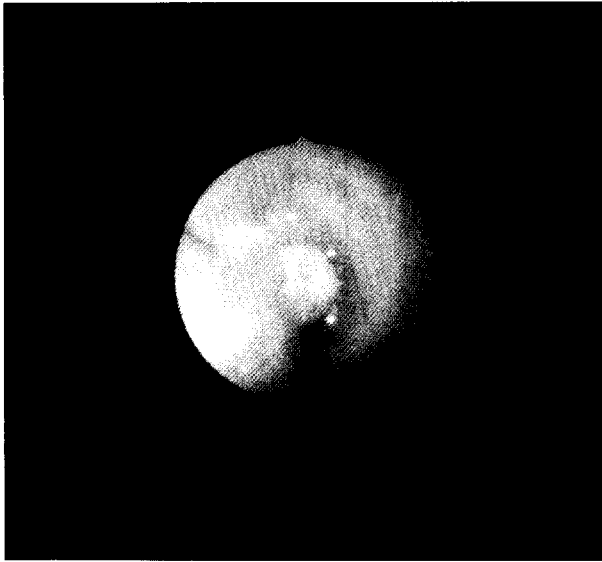


Fig. 5. Bronchoscopic finding shows adenomatous lesion and complete obstruction in the left main bronchus.

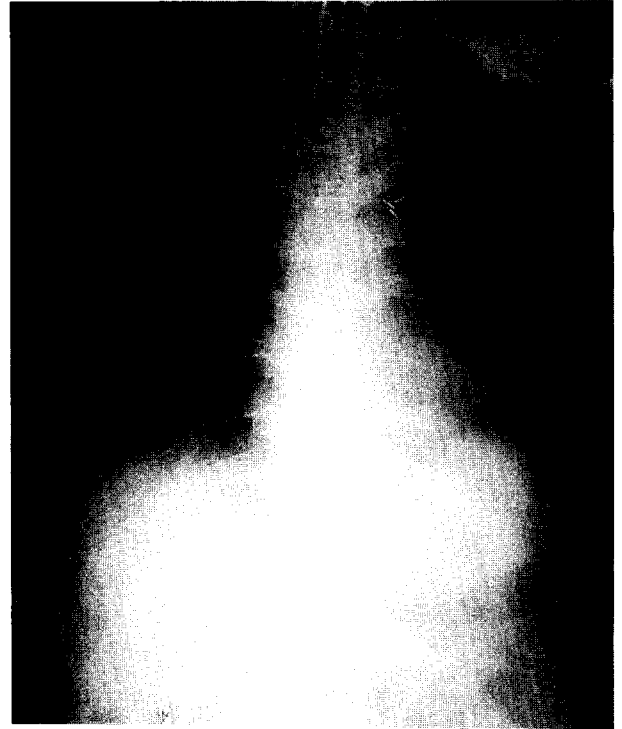


Fig. 7. Postoperative chest radiograph.

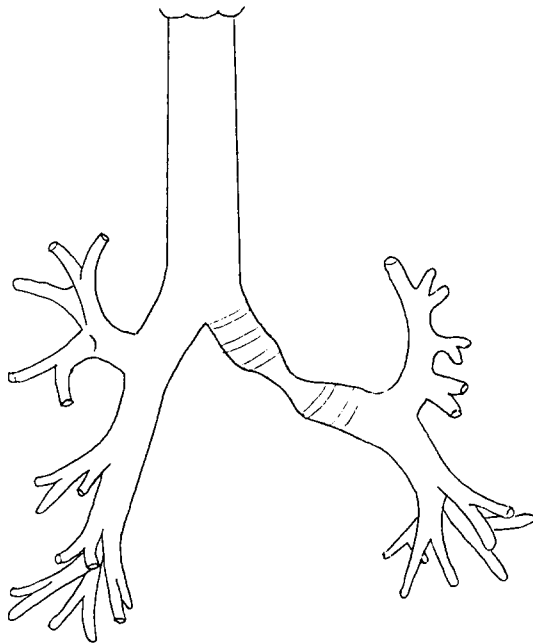


Fig. 6. Operative findings show lengthening of the membranous portion of the left main bronchus.

일만에 제거하였다. 그러나 흉관제거 후 25일째에 실시한 단순흉부사진상 좌측폐의 완전 무기폐 및 종격동의 좌측 이동소견을 보여 흉부 전산단층촬영 및 기관지경 검사를

시행하여 기관분기부의 바로 아래 지점에서 좌측 주기관지가 완전 폐쇄되었음을 확인한 후(Fig. 5) 흉부의과로 전과하였다. 수술은 수상 후 63일째에 시행하였으며 수술소견상 좌측폐의 완전 허탈, 기관분기부 2cm 하방에 기관지연골의 골절은 없었으나 좌측 주기관지의 막성부분이 약 1cm 가량 늘어나 있었으며(Fig. 6), 기관지내부로는 육아조직의 성장으로 인한 기관지의 완전폐쇄를 보였다. 수술법으로는 병소부위 절제 및 단단문합술(resection and anastomosis)의 기관지성형술을 시행하였다. 그 후 환자는 우측경비골의 개방성 분쇄골절의 2차 수술을 위해 정형외과로 전과되어 치료를 받고 있다.

고 찰

비관통성 흉부외상으로 인한 기관지 파열은 1873년 Seuvre에 의해 처음으로 보고된 이래 드물기는 하나, 오늘날 각종 산업의 발달 특히 교통수단의 발달로 인해 증가추세에 있으며, 국내에서도 문헌상의 보고¹⁻³⁾가 증가추세인 질환이다. 외상으로 인한 기관지파열은 관통성과 비관통성으로 나눌 수 있으며 관통성인 경우 80% 정도가 기관

경부에서 발생하며 반면에 비관통성인 경우 약 80%에서 기관분기부의 2cm 이내에서 일어난다⁴⁾. 기관-기관지 파열은 형태에 따라 완전단절과 부분파열로 나눌 수 있으며, 파열의 위치에 따라 늑막내 파열과 종격동내 파열로 분류되어진다.

기관지 파열의 기전⁴⁻⁶⁾을 살펴보면 첫째 성문이 닫혀 있을 때 기관내 압력의 갑작스런 증가로 인한 기관 막성부의 선형파열, 둘째 흉벽의 전후 직경의 감소를 일으키는 과도한 흉부압박시 흉부측부의 직경이 증가하면서 기관의 탄력의 한계를 넘는 과도한 힘이 작용하는 경우 기관이나 주기관지의 파열을 일으킨다. 셋째 흉부강타나 갑작스런 감속으로 인해 고정된 기관부위(carina and cricoid)에 전단력이 작용하는 경우, 넷째 과신전된 경부기관에 대한 직접적인 압박 등이 있다.

흉부둔상으로 인한 기관-기관지 파열의 진단시의 첫 증상 및 소견으로는 호흡곤란, 기흉, 피하기종, 청색증, 통증, 객혈, 속, 기침, 혈흉 등이 있으며, 흉부사진상의 특이소견으로는 dropped lung⁷⁾, 심경부기종, 기관지주위공기, 기관지주행의 갑작스런 단절⁶⁾ 등이다. 그러나 기관지 파열의 가장 확실하고 믿을 수 있는 확진 방법은 기관지경 검사이며 전산단층촬영도 도움을 줄 수 있다²⁾.

기관지 파열이 비교적 크거나 완전파열인 경우는 상기의 증상 및 소견으로 조기에 발견될 확률이 높으며 발견 즉시 수술로 교정하는 것이 우선된다. 그러나 부분파열의 경우에는 조기진단을 놓치는 경우가 많으며 이러한 경우에 있어서는 파열부위의 육아조직의 성장으로 인한 점진적인 호흡기능의 감소, 무기폐, 폐혈류량의 감소가 일어나게 되며 간혹 폐 실질의 감염에 의한 폐렴 및 폐농양으로

까지 진행될 수 있다³⁾. 본 교실에서도 증례 2의 환자에서는 수상 후 20여일만에 흉부사진상 무기폐의 소견을 보여 기관지경 검사를 시행한 결과 좌측 주기관지의 파열 및 폐쇄를 확진하였다. 수술은 Carlens관을 이용하여 전신마취하에 이루어지며 과거에는 전폐적출술이 통례였지만 현재는 기관지성형술이 선호된다.

결국 기관-기관지 파열 치료의 가장 중요한 점은 조기진단 및 조기치료이며 술후 합병증으로 가장 문제시되는 감염 및 육아조직 성장으로 인한 무기폐에 대한 세심한 관찰이 요구되어진다¹⁾.

참 고 문 헌

1. 한승세, 이길로, 김송명 등. 외상성 기관 및 기관지 파열. 대흉외지 1977;10:38-43
2. 김송명, 이광숙, 박순봉 등. 흉부외상. 대흉외지 1978;11:488-500
3. 김용환, 고태환, 이종욱 등. 외상성 기관지 파열. 대흉외지1990; 3:588-93
4. Mulder DS, Barkun JS. *Injury to the Trachea, Bronchus, and Esophagus.* In: Moore EE, Mattox KL, Feliciano DV. *Trauma.* 2nd ed. Norwalk/Sanmateo: Prentice Hall International Inc. 1991;343-55
5. Peters RM, Loring NE, Sprunt WH. *Traumatic rupture of the bronchus, A cliniccal and experimental study.* Surg 1958;148: 871-84
6. Kirsh MM, Orringer MB, Behrendt DM, Sloan H. *Management of tracheobronchial disruption secondary to nonpenetrating trauma.* Ann Thorc Surgerg 1979; 32:93-101
7. Klumpe DA, Oh KS, Wayman SM. *A characteristic pulmonary finding in unilateral complete bronchial transection.* Am J Roentgenol Radium Ther Nucl Med 1970; 110:704-6