

# 기관지 성형술을 이용한 폐암의 수술적 치료

김 동 원\* · 박 주 철\*

=Abstract=

## Surgical Treatment of Lung Cancer with Bronchoplastic Procedures

Dong Won Kim, M.D.\*, Joo Chul Park, M.D.\*

Thirteen patients with lung cancer have undergone bronchoplastic procedures from January 1991 to July 1994 in Kyung Hee Univ. Hospital.

Among them, twelve patients were male and one patient was female from 33 to 76 years of age (mean  $56.6 \pm 11.5$  years of age)

The pathologic diagnoses were squamous cell carcinoma in twelve patients and adenoid cystic carcinoma in one patient.

The bronchoplastic procedures consisted of seven right upper sleeve lobectomies, one right middle sleeve lobectomy, one left lower sleeve lobectomy and four sleeve pneumonectomies. In these sleeve pneumonectomies, right sleeve pneumonectomy was done in three patients and the other was left sleeve pneumonectomy. Including the four sleeve pneumonectomies, carinoplasty was performed in seven patients. Postoperatively, we carried out bronchoscopic suction of intrabronchial secretions in necessary for the prevention of postoperative complication.

All except one were discharged without any complication and have been in good condition. Postoperative mortality was in one patient who expired 25days after right middle sleeve lobectomy with respiratory failure.

(Korean J Thorac Cardiovasc Surg 1995; 28: 911-6)

**Key words :** 1. Bronchoplasty  
2. Sleeve Resection  
3. Lung Surgery

## 서 론

기관지 성형술은 1947년 Price-Thomas<sup>1)</sup>가 처음으로 Carcinoid Tumor환자에서 주기관지 소매 절제술을 시도한 후, 1951년 Gebauer<sup>2)</sup>에 의해 결핵성 좌측 주기관지 협착증

환자에서 시행되었다. 그러나 기관지 성형술은 양성 질환에서만 주로 시행되었고 폐암환자 치료방법으로는 적당하지 않다고 인식되었으나 1952년 Allison이 처음으로 폐암환자에서 전폐 절제술을 피하기 위해 소매 절제술을 성공적으로 시행한 이래 1959년 Johnston과 Jones<sup>3)</sup>이 종양 치료

\* 경희대학교 의과대학 흉부 외과학교실

\* Department of Thoracic and Cardiovascular Surgery, Kyung Hee University

# 본 논문은 제26차 대한 흉부외과학회 추계 학술대회에서 발표되었음.

논문접수일: 95년 3월 29일 논문통과일: 95년 6월 9일

통신저자: 김동원, (130-702) 서울시 동대문구 회기동 1번지, Tel. (02) 965-3211 교(2362), Fax. (02) 960-4524

**Table 1.** Clinical Features of the Patients

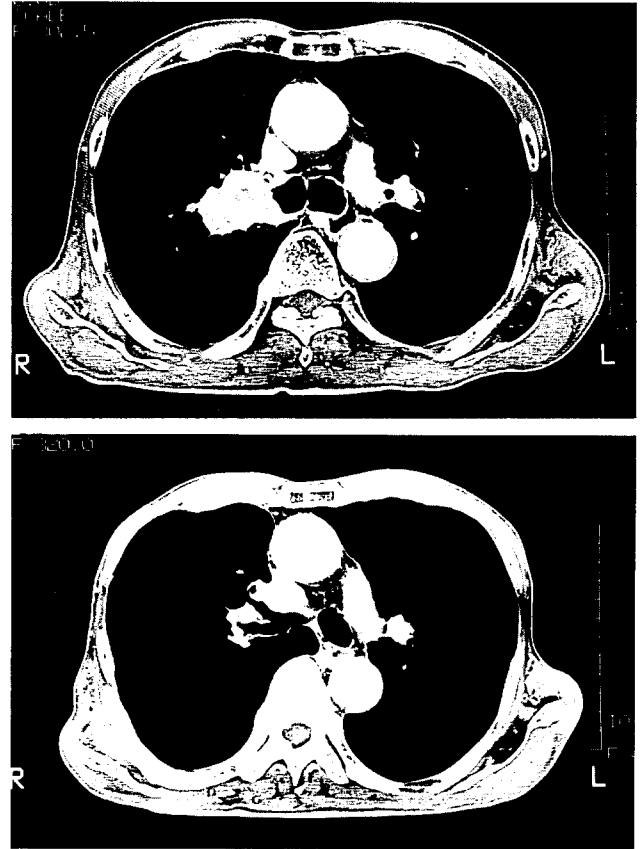
No.	Sex/Age	TNM	Dx	FEV1	Op.
1.	M/59	T3N2M0	Squamous	1.85	RUSL*
2.	M/54	T3N0M0	Squamous	1.92	RUSL
3.	M/76	T2N0M0	Squamous	1.55	RMSL
4.	M/57	T2N0M0	Squamous	2.41	RUSL
5.	M/49	T3N2M0	Squamous	2.30	RUSL*
6.	M/72	T3N1M0	Squamous	1.88	RUSL*
7.	M/45	T3N1M0	Squamous	2.49	RUSL, RLL-SS
8.	F/65	T2N2M0	Squamous	1.31	RUSL, RML
9.	M/33	T3N1M0	A.C.C.	2.69	LSPN
10.	M/57	T3N2M0	Squamous	1.11	RSPN
11.	M/55	T3N2M0	Squamous	1.99	RSPN
12.	M/56	T3N2M0	Squamous	1.88	RSPN
13.	M/55	T2N1M0	Squamous	1.91	LLSL

FEV1 : Forced Expiratory Volume in 1 Second  
 RUSL : Right upper lobe sleeve lobectomy (\* Carinoplasty 3례 포함)  
 RMSL : Right middle lobe sleeve lobectomy  
 RLL-SS : Right lower lobe superior segmentectomy  
 RML : Right middle lobe lobectomy  
 LSPN : Left sleeve pneumonectomy  
 RSPN : Right sleeve pneumonectomy  
 LLSL : Left lower lobe sleeve lobectomy  
 A.C.C. : Adenoid cystic carcinoma

를 위한 Sleeve Lobectomy 98례에 대한 장기간 결과를 발표함으로써 주목을 받게되었다. 이 기관지 성형술은 전폐 절제술을 피하기 위해 또는 종양이 기관 분지부 주위 침범으로 기존 수술 기법으로 절제가 불가능한 경우 간헐적으로 시행되어 왔으나, 기관지 성형술에 의한 폐암 절제술 후 좋은 장기 결과가 증명되어 근래에는 점차 증가되고 있는 수술 수기로 본 경희대학교 의과대학 흉부 외과학교실에서는 1991년 1월 부터 1994년 7월까지 13명의 폐암 환자에서 기관지 성형술에 의한 전폐 및 폐엽 절제술을 시행하였기에 수술 적응 및 수술 방법과 결과에 대해 문헌 고찰과 함께 보고하는 바이다.

### 대상 및 방법

1991년 1월부터 1994년 7월까지 경희대학교 의과대학 흉부외과학교실에서 폐암으로 수술 받은 환자 92명 중 기관지 성형술을 실시한 13명의 환자를 대상으로 하였는데 남녀 비는 12:1로 남자가 많았고, 연령 분포는 33세 부터 76세 까지 평균  $56.6 \pm 11.5$ 세로 나타났다. 이 중 한명의 환자는 기관 하부 약 2cm 정도까지 편평 상피세포 폐암이 침윤되어 수술 전 화학 요법을 시행하였고 나머지의 환자에서



**그림 1.** 우측 폐 상엽 소매 절제술을 시행한 환자의 수술 전, 후의 흉부 컴퓨터 단층 촬영 소견.

는 수술 전 화학 및 방사선 치료는 하지 않았다 (Table 1).

환자의 병명 분류에 의하면 12명의 환자가 편평 상피세포 폐암이었으며, 한 명의 환자가 기관지 선양 낭포암 (adenoid cystic carcinoma)이었다. 수술 전 시행한 폐기능 검사상 FEV1은 1.11L에서 2.69L까지 (평균  $1.88 \pm 1.19$ L) 였는데, FEV1이 1.11L인 환자는 우측 전폐 소매 절제술 (right sleeve pneumonectomy)을 시행하였던 환자로 우측 폐 전체가 종괴에 의한 폐색으로 환기가 되지 않는 상태이었다.

술식은 우측폐 상엽 소매 절제술 (right upper sleeve lobectomy)이 7례로 가장 많았는데 (그림 1, 2), 이 중 한례에서는 하엽의 superior segment에 종괴의 직접 침윤이 있어 superior segmentectomy를 함께 시행하였으며 한례에서는 상엽과 함께 중엽을 소매 절제하였다. 우측 폐 상엽 소매 절제술을 시행한 환자 중 3명의 환자에서는 기관 우측 하부를 주기관지와 함께 절제한 후 carinoplasty를 병행하여 시술하였다. 또한 우측폐 중엽 소매 절제술 (right middle

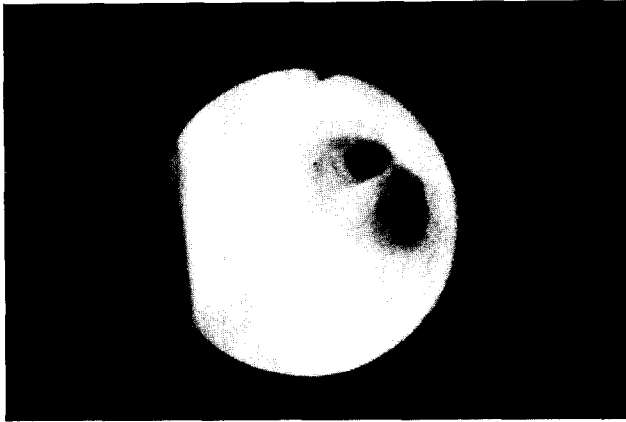


그림 2. 우측 폐 상엽 소매 절제술을 시행한 환자의 수술 후 기관지 내시경 소견. 문합 부위가 협착 등의 특이한 소견없이 잘 유지되고 있다.

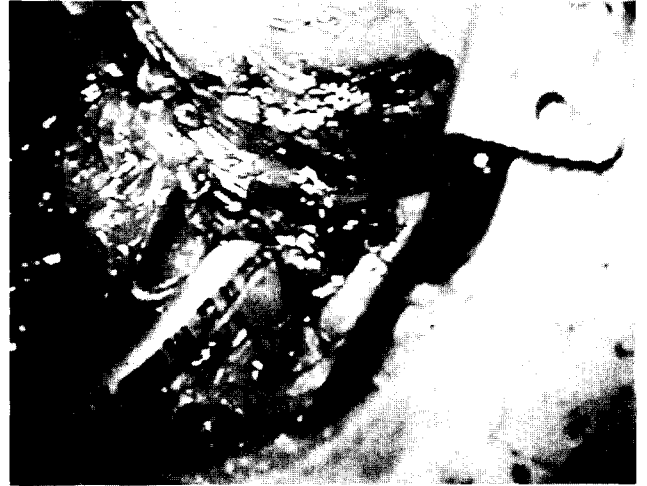

그림 4. 우측 전폐 소매 절제술을 시행한 환자의 수술 장면. 우측 전폐 소매 절제를 시행한 후, 상부의 원위부 기관과 하부의 좌측 주기관지가 보이고 있으며, 좌측 주기관지를 통해 기관 삽관 튜브를 삽입하여 마취를 유지하고 있다.

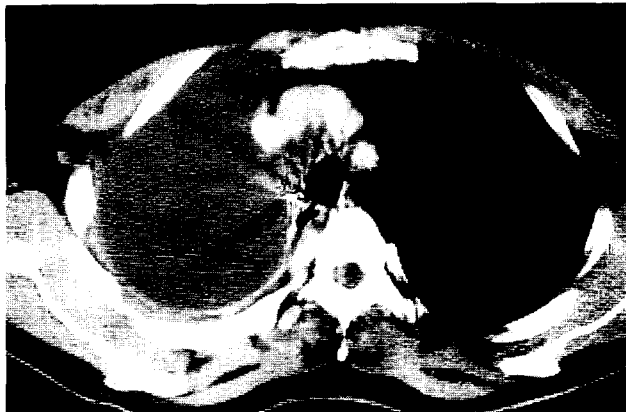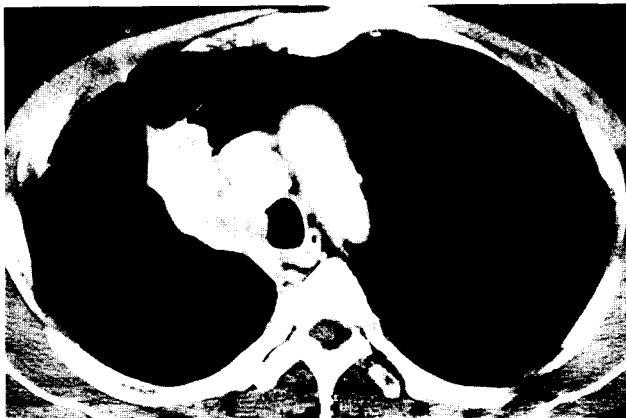


그림 3. 우측 전폐 소매 절제술을 시행한 환자의 수술 전, 후의 흉부 컴퓨터 단층 촬영 소견.

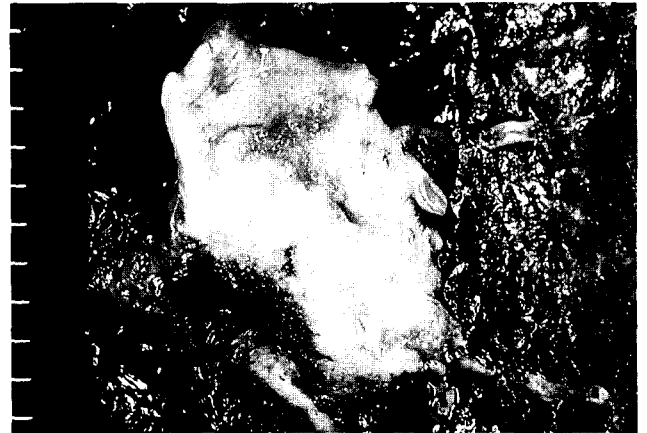

그림 5. 우측 전폐 소매 절제술을 시행한 환자의 육안적 병리 조직 소견. 우측 주기관지를 완전히 폐쇄하고 있는 종괴가 하부 기관까지 침범되어 있는 것을 볼 수 있다. 실제 문합시에는 상하부로 충분한 간격을 두고 절제후 문합한 바, 이 그림은 일차적으로 우측 전폐 절제술을 시행한 후의 소견임.

sleeve lobectomy)과 좌측폐 하엽 소매 절제술(left lower sleeve lobectomy)이 각각 1례이었으며 4례에 있어서는 전폐 소매 절제술(sleeve pneumonectomy)을 실시했는데, 이 중 3례가 우측 전폐 소매 절제술(right sleeve pneumonectomy)이었고(그림 3, 4, 5) 1례는 좌측 전폐 소매 절제술(left sleeve pneumonectomy)이었다(그림 6).

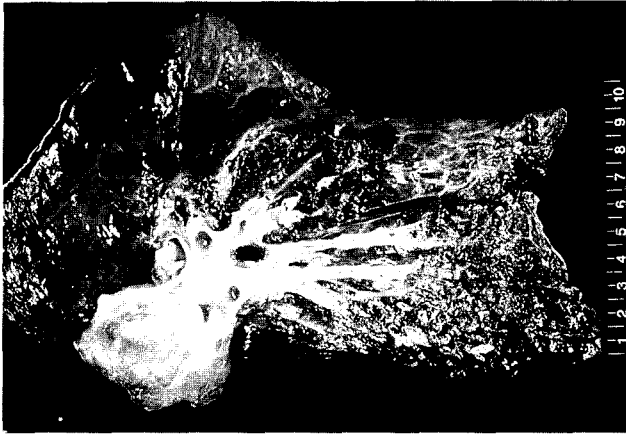


그림 6. 좌측 전폐 소매 절제술을 시행한 환자의 육안적 병리 조직 소견. 좌측 주기관지를 열개해 본 결과, 중앙으로 인한 완전 폐쇄의 소견을 확인할 수 있다.

좌측 주 기관지에 발생한 기관지 선양 낭포암에 대해 좌측 전폐 소매 절제술을 시행한 한 환자에 있어서는 일차적으로 좌측 개흉술 하에 좌측 전폐 절제술을 시술한 후, 기관 하부까지 종괴의 침윤이 있어 재차 우측 개흉술을 시도하여 충분히 절제한 후 기관 기관지 문합을 시행하였다.

각 환자들의 문합에 사용한 봉합사는 초반 5명에 있어서는 vicryl<sup>(R)</sup> 또는 prolene<sup>(R)</sup> 을 사용하여 단속 봉합 및 연속 봉합을 시행하였으나 후반 8명에 있어서는 PDS를 이용한 단속 봉합 방법으로 문합을 시행하였으며, 문합은 후방부부터 시작하여, 전폐 소매 절제술시에는 소독된 기관 삽관 튜브를 문합 원위부에 삽관하여 마취를 유지하면서 문합을 진행하였으며, 약 2/3의 문합이 완성되었을 때 원위부의 기관 삽관 튜브는 제거하고 기존의 기관 삽관 튜브를 밀어넣어 마취를 유지하였고, 폐엽 소매 절제술시에는 기존의 단측 폐 환기 상태에서 후방부부터 같은 방법으로 문합하였다. 문합시 문합 상하부의 내경의 크기에 차이가 있을 때는 겹쌓임(telescoping)을 방지하기 위해 상하 내경의 차이에 따른 비율로 상하부 각각의 봉합 간격을 달리하여 문합하였으며, 문합부의 봉합시 단측 폐환기 상태에서 단단 문합이 끝난 후 문합 부위 공기 유출의 유무를 알기 위해 폐엽 소매 절제술시에는 양측 폐 환기를 하여 흡입 압력을 40cm H<sub>2</sub>O 정도 까지 올려 공기 유출이 없는 것을 확인하였으며, 전폐 소매 절제술시에는 문합부 상부에 기관 삽관 튜브를 위치하게 하여 확인하였다. 이후 fibrin glue를 문합 부위에 뿌린 후 벽측 흉막 flap이나 pericardial fat flap으로 문합부위를 감싸 주어 bronchopleural fistula나 bronchovascular fistula를 방지하도록 하였다.

## 결 과

각 환자들은 수술 후, 적극적인 호흡 관리와 물리 요법으로 폐렴 및 무기폐에 의한 합병증 예방에 최선을 다하였으며, 기관 분비물이 많거나 단순 흉부 방사선 소견 상 무기폐나 폐렴이 발생하면 기관지 내시경을 이용하여 기관지 내 분비물을 제거하였으며 이때 기관지 문합 부위를 관찰하였다. 수술 직후 기관지경 검사가 필요하지 않았던 예에서도 수술 후 5~7일째 기관지경 검사를 시행하여 문합 부위를 관찰하였는데 문합부위의 kinking이나 torsion 등 이상 소견은 발견되지 않았다.

수술 후 한 명의 환자를 제외하고는 별 합병증 없이 퇴원하여 외래 통한 추후 관찰하고 있으며, 수술 후 사망한 한 명의 환자는 76세의 남자 환자로 우측 폐 중엽 소매 절제술을 시행한 후, 경과가 순조로와 별문제 없이 지내다가 수술 7일째 부터 폐렴 증상이 심해져서 중환자실로 전원되어 수술 15일째 기관 절개술을 시행하면서 적극적으로 치료하였으나 결국 술후 25일째 호흡 부전으로 사망하게 되었다.

생존한 환자들의 수술 후 입원 기간은 평균 16.3 ± 3.8일이었으며 6명의 환자는 수술 후 보조적 방사선 치료를 시행하였는데 이 중 한 명의 환자는 Radiation Pneumonitis 양상이 나타나 재 입원하여 스테로이드 요법 시행 후 증상이 호전되어 현재 외래 통한 추후 관찰 하고 있다.

생존한 12명의 환자는 외래 통한 추후 관찰 기간 동안 폐기능 검사를 실시하여 수술 전과 비교하였는데 수술 전에 비해 감소하기는 하였으나 수술 후 예상되는 predicted post-operative FEV1과 비교하여, 별 차이가 없었다 (post-operative FEV1, 1.55 ± 0.44L).

각 환자들의 외래 통한 추후 관찰 기간은 2개월 에서 32개월 (평균 9.5 ± 8.4 개월)로 향후 장기간 추적 관찰에 의한 결과를 확인하여야 하겠지만 현재까지는 이상 없이 잘 지내고 있다.

## 고 찰

기관지 성형술 혹은 소매 절제에 의한 폐암의 절제술은 환자의 폐기능 보전이라는 측면과 수술적 수기의 어려움 그리고 환자의 선택에 관점을 두어 보고되고 있는데, 1979년 Weisel<sup>(4)</sup>에 의하면, 종양의 완전 절제가 가능하나 폐기능이 불충분한 환자에 있어 소매 절제에 의한 수술적 치료는 수술 전후의 합병증 발생 빈도 및 장기간 생존율에 있어 전폐 절제술 시행 환자와 비교했을 때 차이가 없었다고

발표하여 이 수기의 타당성에 대한 인식을 새롭게 하였다. Lowe 등<sup>3)</sup>도 35년 동안 565명의 기관지 성형술 시행 환자 중 폐암 환자가 504명 이었으며, 이들의 장기간 생존율은 전폐 절제술에 비해 차이가 없다고 언급하였으며 이는 폐암 환자 전체 절제술의 5~8% 정도에 해당한다고 하였다.

또한 Bosch 등<sup>6)</sup>에 의하면 우측 주 기관지에 발생한 중앙 환자 50명에서 시행한 우측 폐상엽 소매 절제술의 치료 결과, 우측 전폐 절제술에 비해 좋은 방법으로 폐문부 임파선 전이가 없는 경우 5년 생존율이 64%라고 언급하였으며, 폐문부 임파선 전이가 있다고 하더라도 전폐 절제술이 불가능 할때 시도되어야 한다고 강조하였다.

한편 Firmin 등<sup>7)</sup>은 악성 중앙에 대한 폐절제술로서 소매 절제술을 시도하였을 때 임파선의 전이가 없을 때는 5년 생존율이 71%인 반면, 폐문부 임파선 전이가 있을 때는 17%의 생존율을 보인다고 밝혔다.

한편 전폐 소매 절제술(sleeve Pneumonectomy)의 수기는 1950년 Abbott가 최초로 기관 분지 절제를 시도한 후 1959년 Gibbon이 기관 분지를 포함하여 우측 전폐 절제술을 시행하여 발표하였고<sup>8, 9)</sup>, Jensik 등<sup>10)</sup>은 18년 동안 34명의 전폐 소매 절제술을 시행한 환자를 대상으로 수술 후 5년 생존율 및 10년 생존율을 13.3%와 8.8%로 보고하였다. 또한 수술 후 발생할 수 있는 중요한 합병증 중 기관지 흉막루 혹은 기관지 동맥루 및 폐렴으로 인하여 10명의 환자가 사망하여 29%의 사망율을 보고한바 있다.

또한 Tsuchiya 등<sup>11)</sup>에 의하면 15명의 전폐 소매 절제술 시행 환자에 대한 수술 수기, 합병증 및 사망율에 대한 보고에서, 수술 후 30일 이내의 조기 사망율 및 30일 이후의 입원 기간 중 사망율을 15%와 30%로 각각 보고하고 있으며, Grillo<sup>12)</sup>는 31명의 수술 환자 중 4명의 환자가 사망하여 13%의 사망율을, 그리고 Koroleva<sup>13)</sup>는 30%의 사망율을 보고하고 있다.

한편 소매 절제에 의한 기관지 성형술 후 발생할 수 있는 합병증을 예방하기 위해서는 Naruke 등<sup>14)</sup> 여러 저자들이 공통적으로 언급하였듯이 수술 중 봉합 수기가 아주 중요하며, 수술 후 필요에 따라 수시로 기관지 내시경에 의한 기관지 분비물의 흡입 제거와 문합 부위의 적합 여부 및 협착이 없음을 확인 하여야 하며, 적극적이고 지속적인 물리 요법 및 적절한 항생제의 사용이 필요하다. 저자들도 수술 후 합병증의 예방을 위해 필요에 따라 기관지 내시경에 의한 기관지 분비물의 제거를 시도하였다.

또한 단단 문합시 문합 부위의 보강 및 봉합사에 의한 기관지 동맥루 등의 합병증 예방을 위해 문합 부위를 주위 조직으로 보강해 주는데, Tsuchiya 등<sup>11)</sup>에 의하면 내유 동

맥 및 정맥에 의해 혈류를 공급 받는 pericardial fat flap으로 문합 부위를 보강함으로써 술 후 합병증을 예방 할 수 있었다고 하였으며, Grillo<sup>12)</sup>는 36명의 기관 분지부 절제 환자 중 35명의 환자에서 벽측 흉막 혹은 늑간 근육을 이용하여 pedicle flap으로 보강 하였다고 발표하였다. 또한 Rendina 등<sup>15)</sup>은 56명의 소매 절제에 의한 폐 절제 환자 및 3명의 폐 이식 환자에서 intercostal pedicle flap을 이용하여 기관지 단단 문합 부위를 보강하여 좋은 결과를 얻었다고 주장 하였다. 본 저자들도 벽측 흉막과 pericardial fat flap을 이용하여 문합 부위를 보강 하였다.

기관 기관지의 성형술시 단단 문합 방법은 상, 하부의 내경의 차이를 해결하기 위해 적절한 문합 방법을 여러 저자들이 제시하고 있는데, 상부 연골부를 췌기 절제하여 상하 내경을 일치 시킨 후 문합 하는 방법과 또는 연골 막부 경계 부위 두 곳의 일차적 문합 후 나머지 부분의 문합을 시행하는 방법 등, 여러가지 방법들을 제시하고 있다<sup>16, 17)</sup>.

본 저자들은 상하 내경의 차이에 의한 문합부 협착을 방지하기 위해서 상하 내경의 차이에 따른 비율로 상하부 각각의 봉합 간격을 달리 하여 문합 하였으며, 상부 문합부의 봉합시 점막층은 포함하지 않을 정도로 문합부에서 봉합침을 거의 평행하게 통과시켜 문합 하여 두 문합 부위의 겹쌓임(telescoping)을 방지하였다.

또한 기관 및 기관지의 문합시 사용하는 봉합사 및 봉합 방법에 대해서는 여러 저자들이 다양한 실험 등을 통한 연구 결과를 보고하고 있는데, 단속 봉합 방법에 의한 단일 흡수성 봉합사인 PDS (polydioxanone)의 사용을 추천하고 있으며, 본 저자들도 동물 실험을 통해 상기 봉합사의 우수성을 확인한 바 있어 후반기 8명의 환자에서는 PDS를 이용한 단속 봉합을 시행하였다<sup>18~20)</sup>.

## 결 론

경희대학교 의과대학 흉부외과학교실에서는 1991년 부터 1994년 7월까지 13명의 폐암 환자에서 기관지 성형술을 이용한 전폐 및 폐엽 절제술을 시행한 바, 가장 많이 시행한 술식은 우측폐 상엽 소매 절제술로 7례에 해당하였으며, 전폐 소매 절제술을 시행한 4명을 포함해서 7명의 환자에서는 carinoplasty를 병행하여 시술하였다.

우측폐 중엽 소매 절제술을 시행한 76세 남자 환자가 수술 후 25일째 폐렴에 의한 호흡부전으로 사망하였는데, 수술 후 시행한 기관지 내시경 검사상 문합부위의 적합함이 확인되었으나 결국 사망한 바, 수술 후 합병증 예방을 위한 보다 적극적인 호흡관리가 필요할 것으로 사료된다.

결론적으로 폐암 환자의 수술적 치료에 있어 기관지 성형술을 이용한 절제술이 보다 더 적극적으로 시도되어야 한다고 생각하며, 향후 대상 범위의 확대와 아울러, 장기간에 걸친 수술 성적 및 생존율에 대한 결과를 확인하여야 할 것으로 사료된다.

이상 경희대학교 의과대학 흉부외과학교실에서는 13명의 폐암환자를 수술함에 있어, 기관지 성형술을 이용한 전폐 및 폐엽 절제를 하여 상기와 같은 결과를 얻었기에 문헌고찰과 함께 보고하는 바이다.

### 참고 문헌

1. Price-Thomas C. *Conservative resection of the bronchial tree.* J R Coll Surg Edin 1956;1:169-71
2. Gebauer PW. *Reconstructive Syrgery of the Trachea and Bronchi: Late Results with Dermal Grafts.* J Thorac Surg 1951;22:568-84
3. Johnston JB, John PH. *The treatment of bronchial carcinoma by lobectomy and sleeve resection of the main bronchus.* Thorax 1959;14:48-54
4. Weisel RD, Cooper JD, Delarue NC, Theman TE, Todd TRJ, Pearson FG. *Sleeve lobectomy for carcinoma of the lung.* J Thorac Cardiovasc Surg 1979;78:839-49
5. Lowe JE, Bridgman AH, Sabiston DC. *The role of bronchoplastic procedures in the surgical management of benign and malignant pulmonary lesions.* J Thorac Cardiovasc Surg 1982;83:227-34
6. Van Dev Bosch JMM, Bergstein PGM, Laros CD, Gelissen HJ, Schaepkens van Riepmst ALEMS, Wagenaar SS. *Lobectomy with Sleeve Resection in the Treatment of Tumors of the Bronchus.* Chest 1981;80:154-7
7. Firmin RK, Azariades M, Lennox SC, Lincoln JCR, Paneth M. *Sleeve lobectomy and bronchoplasty for bronchial carcinoma.* Ann Thorac Surg 1983;35:442-9
8. Abott OA. *Experience with the surgical resection of the human carina, tracheal wall and contralateral bronchial wall in cases of right total pneumonectomy.* J Thorac Surg 1950;19:906-22
9. Gibbon JH. Discussion of Chamberlain JM, McNeil TM, Parnassa P, Edsall JR: *Bronchogenic carcinoma-an aggressive surgical attitude.* J Thorac Cardiovasc Surg 1959;38:727-30
10. Jensik RJ, Faber PF, Kittle CF, Miley RW, Thatcher WC. *Survival in patients undergoing tracheal sleeve pneumonectomy for bronchogenic carcinoma.* 1982;84:489-96
11. Tsuchiya R, Goya T, Naruke T, Suemasu K. *Resection of tracheal carina for lung cancer.* J Thorac Cardiovasc Surg 1990;99:779-87
12. Grillo HC. *Carinal reconstruction.* Ann Thorac Surg 1982;34:356-73
13. Koroleva PM. *Surgery of the trachea.* World J Surg 1980;4:583-93
14. Naruke T, Yoneyama T, Ogata T, Suemasu K. *Bronchoplastic procedures for lung cancer.* J Thorac Cardiovasc Surg 1977;73:927-35
15. Rendina EA, Venuta F, Ricci P, Fadda F, Bognolo DA, Ricci C, Rossi P. *Protection and revascularization of bronchial anastomoses by the intercostal pedicle flap.* J Thorac Cardiovasc Surg 1994;107:1251-4
16. Frist WH, Mathisen DJ, Hilgenberg AD, Grillo HC. *Bronchial sleeve resection with and without pulmonary resection.* J Thorac Cardiovasc Surg 1987;93:350-7
17. Shield TW. *General Thoracic Surgery.* 3rd ed. Philadelphia, Lea and Febiger, 1989
18. McKeown PP, Tsuboi H, Togo T, et al. *Growth of Tracheal Anastomoses: Advantages of Absorbable Interrupted Sutures.* Ann Thorac Surg 1991;51:636-41
19. 박주철, 김동원, 안성국. 기관 절단 후 단단 문합시 봉합사 및 봉합 방법에 따른 기관 협착 정도에 관한 실험적 연구. 대흉외지 1993;26:972-9
20. Lerwick E. *Studies on the efficacy and safety of polydioxonone monofilament absorbable suture.* Surg Gynecol Obstet 1980;150:235-6