

기관기관지 잔유물로 인한 선천성 식도 협착증 -수술치험 1례-

조은희*·최필조*·성시찬*·우종수*

=Abstract=

Congenital Esophageal Stenosis due to Tracheoloranchial Remnants

En Hi Cho, M.D.*, Pill Jo Chai, M.D.*, Si Chan Sung, M.D.*, Joung Soo Woo, M.D.*

Congenital esophageal stenosis due to tracheobronchial remnants is one of main forms of congenital esophageal stenosis.

A 19-month-old male was presented an appearance of underdevelopment and mild dehydration state due to persistent vomiting since 5 months after his birth. Esophagogram revealed an abrupt narrowing of lower esophagus with dilatation above it.

The operation method was resection of esophageal stenosis and end to end anastomosis through left seventh thoracotomy.

The postoperative course was uneventful.

(Korean J Thorac Cardiovasc Surg 1995;28:939-41)

Key words : 1. esophageal stenosis

증례

환자는 19개월된 남아로 구토 및 발육 부전을 주소로 본원에 입원하였다.

생후 5개월이후 소화되지 않은 음식을 토하는 증상을 보이기 시작하였으나 다른 증상이 동반되지 않아 그냥 지나다가 내원 4일전부터 구토증상이 빈번히 발생하기 시작하였으며 정밀 검사를 위해 본원에 입원하였다.

이학적 소견상 신장 74cm, 체중 9.9kg으로 발육상태가 불량하였으나 다른 특이 소견은 없었다. 청진소견상 호흡음은 정상이었고 심잡음도 들리지 않았다. 검사소견으로 혈액검사, 간검사, 소변검사 결과도 정상이었다.

흉부X-선 단순촬영상 정상소견을 보였으나 식도조영촬영상 위문부 직상부에 협착과 근위부 식도 확장을 보여 (Fig. 1) 무이완증으로 진단하여 수술을 시행하였다.

좌측 제7늑간을 통해 개흉하였으며 하부식도를 충분히 박리한후 근절개술을 시도하려고 하였으나 식도위연접부에 1cm 정도의 연골 환(chondral ring)에 의한 협착이 발견하여 이것을 제거한 후에 하부식도와 식도위연접부의 전층을 5~0 prolene으로 단순 단측문합을 시킨 후 식도카테타를 하부식도를 통해 위까지 위치시켰다. 우측흉곽내에 흉관을 삽입해 배액시키면서 흉벽을 층층 봉합하였다.

수술후 특별한 합병증을 발견할 수 없었으며 술후 3일부터 고농도경정맥영양 공급을 하였으며 수술후 8일째 식

* 동아대학교 의과대학 흉부외과학교실

* Department of Thorac and Cardiovascular Surgery, Colledge of Medicine, Dong-A University

논문접수일: 95년 3월 21일 논문통과일: 95년 5월 23일

통신저자: 조은희, (602-103) 부산 광역시 서구 동대신동 3가 1, Tel. (051) 247-6600, Fax. (051) 247-8753

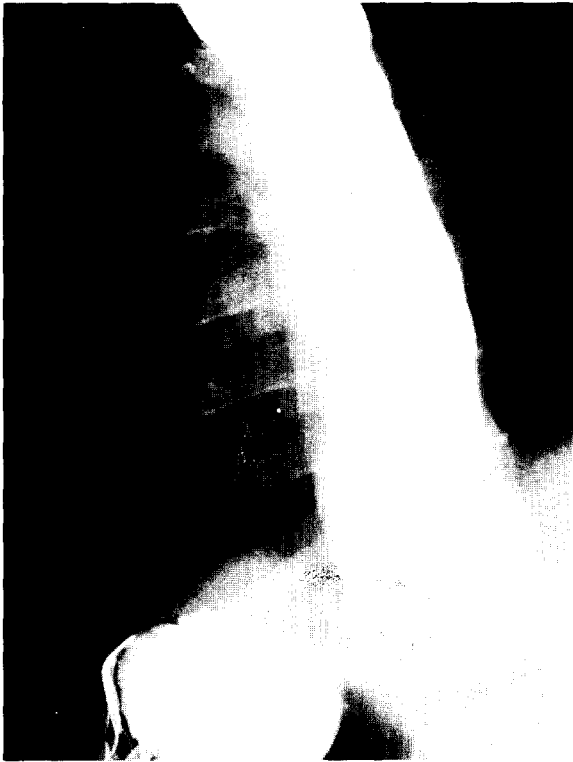


Fig. 1. Preoperative esophagography.

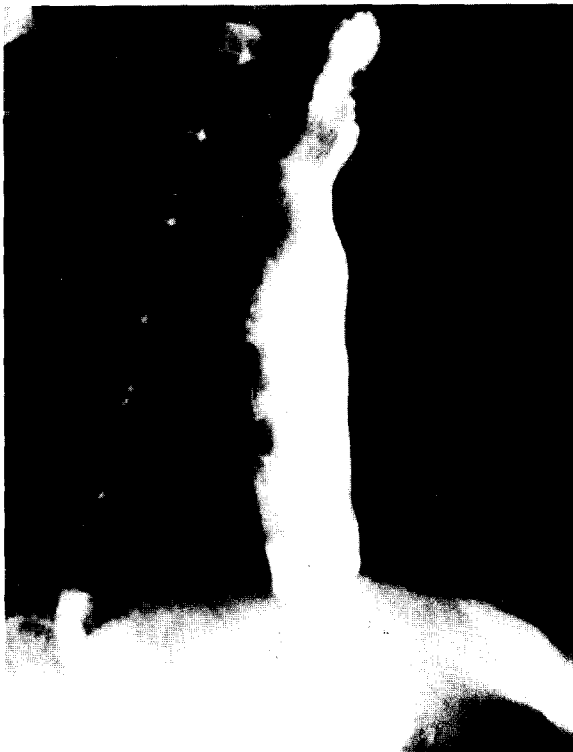


Fig. 2. Postoperative esophagography.

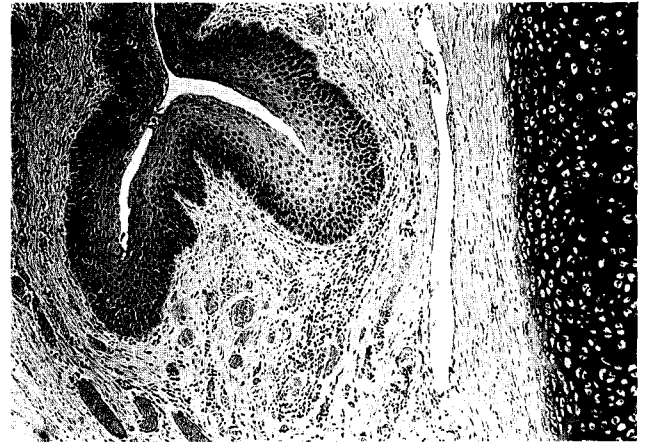


Fig. 3. The esophageal wall is lined by stratified squamous epithelium and is surrounded by submucosal gland, muscle and cartilage.

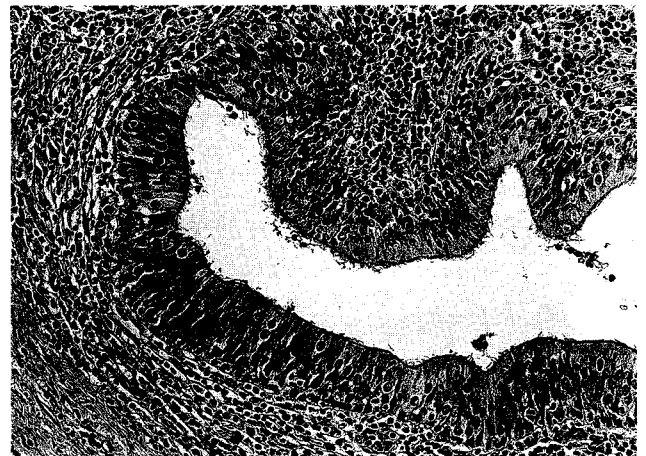


Fig. 4. High magnification of tubular structures of tracheobronchial remnants shows ciliated pseudostratified columnar epithelium.

도카테타를 제거하였고 술후 9일째 흉관을 제거하였다. 10일째 실시한 식도조영촬영상 조영제 누출은 없었고 식도 문합부위에도 협착은 거의 없었으므로(Fig. 2) 경구식을 실시하였고 술후 12일째 퇴원하였다.

병리조직학적 소견상 협착부의 식도내벽은 정상적인 식도점막과 같은 중층 편평 상피로 피복되어 있고, 내측에는 윤근층과 외측에는 종근층이 존재하였다. 그 바깥은 성숙한 연골조직, 호흡상피로 피복된 관상구조, 그리고 점액선 등 정상기관지에서 볼 수 있는 조직들이 불규칙하게 배열하면서 둘러싸여 있었다(Fig. 3, 4).

고 찰

Tracheobronchial remnants에 의한 선 성 식도협착은 극히 희유한 질환으로 하부식도에 발생하는 경우엔 무이완증이나 하부 식도환(ring) 등과 감별을 요한다. 이 질환은 1936년 Frey와 Duschel이 식도 무이완 등의 진단으로 사망한 19세 여자에서 부검을 시행하여 처음으로 보고하였다¹⁾.

영유아에 있어서 선 성 식도 협착증은 상당히 드물게 발생하며 출생 후 즉시 증상을 보이는 식도 폐쇄증과는 달리 이 질환은 영아에서 늦게 나타나기도 한다. 구도와 역류를 보이는 영유아 혹은 성인에서 기질적 변화의 원인을 찾을 때 식도염의 소견이 없으면 기관기관지 잔유물에 의한 선 성 식도 협착증도 한 원인으로 고려할 필요가 있으며 조기에 진단되면 성장장애를 방지 할 수 있다.

영유아의 선 성 식도 협착증은 3가지의 주된 형태로 나타나는데, 첫째 선 성 식도막 형성, 둘째 선 성 특발성 근 비후, 셋째 기관기관지 잔유물로 인한 선 성 식도 협착증이 있다²⁾. 이 중에서 기관기관지 잔유물로 인한 선 성 식도 협착증의 빈도는 비교적 낮으며 영유아에서는 드물다. 일본에서는 보고되는 예가 많은데 Ohkawa 등의 보고에 의하면 159예의 선 성 식도 협착증중 기관기관지 잔유물로 인한 식도협착증은 38예를 차지하며, 나머지는 섬유근성 협착증이 54예, 무이완증이 45예로 나타났다³⁾. 일련의 보고들에 의하면 기관기관지 잔유물에 의한 식도 협착이 영유아에서는 선 성 하부 식도 협착증의 가장 흔한 원인 중의 하나로 생각하고 있다.

이 질환의 발생은 남녀 차이가 없고 주 증상은 역류와 구도이다. 진단되는 연령은 영아부터 57세 성인까지 나이가 다양하나 과거력상 식도 폐쇄 증상이 영아나 소아기부터 지속되고 있음을 찾아 낼 수 있다. 그외 흡인성 폐염으로 인한 호흡기 감염이 빈번하게 생길 수도 있다. 식도 조영 촬영이 가장 유용한 진단법으로 특징 소견은 이완이 안 되는 짧은 협착 부분이 식도 원위부에 대개 분문부로부터 3cm이내에 나타나고 그 근위부는 확장이 되어있다. 때로는 식도 무이완증과 구분하기가 어려운 경우도 있다.

본질환의 진단은 저자들의 경우 수술소견을 보기전까지 본질환에 대한 지식을 갖지 못하였듯이 상당한 식도외과에 대한 경험이 없는 경우 무이완증으로 오진하기 쉽다고

하겠다.

확진은 대개 조직검사에 의해 이루어지는데, 조직소견은 대부분의 예에서 정상기관지 선과 유사한 선 구조물과 중층 섬모 상피로 배열된 관을 보이고 있다. 연골조직이 완전한 ring으로 혹은 반원형 조각들로서 식도벽을 싸면서 존재하는데 이것이 식도 협착을 일으키는 주된 성분이다.

이 질환의 발생기전은 태생 4주 동안에 전장(foregut) 배성호흡기도(embryonic respiratory tract)와 원시식도(primitive esophagus)가 기관식도 추벽의 접합으로서 완전히 분리되는 과정에서의 이상으로 인해 기관기관지 잔유물이 비정상적으로 식도벽에 잔존하므로서 발생하는 것으로 알려져 있다⁴⁾.

이 질환이 있을 때 다른 기형이 가끔 동반되는데 Nishina 등에 의하면 81명중 14명(17.3%)에서 기형을 동반하였고 했는데 이 빈도는 약 70%에서 기형이 동반되는 식도 폐쇄증보다는 낮으며, 잘 동반되는 기형의 종류로는 소화기계통 특히 식도 폐쇄증과 항문전정루 같은 항문직장 기형이 빈번하며, 그외에 심맥관계, 중추신경계 기형 및 염색체 이상 등이 있다⁵⁾.

치료방법으로 식도확장술은 성공적이지 못하고 오히려 위험 할 수 있으며 협착부의 부분 절제술이 가장 좋다⁶⁾.

저자들은 최근 기관기관지 잔유물로 인한 선천성 식도 협착증 1례를 경험 하였기에 문헌고찰과 함께 그 소견을 보고하는 바이다.

참 고 문 헌

1. Frey EK, Duschel L. *The Cardiospasm*. *Ergebnn Chil Orthop* 1938;29:637-716
2. Groote AD, Launni RN, Polman HA. *A case of congenital esophageal stenosis*. *Hum Pathol* 1985;16:1170-1
3. Ohkawa H, Takahashi H, Hoshino Y, Sato H. *Lower esophageal stenosis in association with tracheobronchial remnants*. *J Pediatr Surg* 1975;10:553-7
4. Sneed WF, LaGarde DC, Kogutt MS, Arensman RM. *Esophageal stenosis due to cartilagenous tracheobronchial remnants*. *J Pediatr Surg* 1979;14:786-8
5. Nishina T, Tsuchida Y, Saito S. *Congenital esophageal stenosis due to tracheobronchial remnants and its associated anomalies*. *J Pediatr Surg* 1981;18:190-3
6. Deiraniya AK. *Congenital esophageal stenosis due to tracheobronchial remnants*. *Thorax* 1974;29:720-5