

# 신경섬유종증을 동반한 신경성 육종과 흉강내 뇌척수막류의 치험 1례

최 순 호\* · 이 삼 윤\* · 김 형 곤\* · 장 태 안\*\*

=Abstract=

## Surgical Treatment of “Dumb-bell” Neurosarcoma and Intrathoracic Meningocele Associated with Von Recklinghausen’s Disease

-A case report-

Soon Ho Choi, M.D.\*, Sam Youn Lee, M.D.\*, Hyung Kon Kim, M.D.\*, Tae An Chang, M.D.\*\*

Neurosarcoma is relatively rare, but is seen frequently in association with stigmata of neurofibromatosis i.e., Cafe au lait pigmentation and cutaneous neurofibromatosis. Both advanced age and association with neurofibromatosis increase the likelihood of malignant degeneration to neurosarcoma. It also may be dumb bell-shaped with intraspinal extension. Thoracic meningocele is rare and represents a protrusion of the dural sac through an abnormally large or malformed intervertebral foramen. The patient is usually asymptomatic, with evidence of paravertebral mass on the chest rentgenogram.

In one operation we removed a “Dumb-bell” neurosarcoma and intrathoracic meningocele in a 52 year old woman using a cervical laminectomy with a trap-door incision. She was discharged at 17 days after the operation with a sequelae of excision of nerve roots C8 and T1. Postoperative radiation therapy was performed during the follow-up period.

(Korean J Thorac Cardiovasc Surg 1995; 28: 946-50)

**Key words :** 1. Neurosarcoma  
2. Meningocele

### 증 례

54세 여자환자로 신장은 154cm, 체중은 48kg으로 약간 마른편이었고 약 4년전 부터 좌측팔의 쇠약감과 통증이 있어 그동안 물리치료만 해오다 입원 8개월 전부터 좌측 팔의 쇠약감과 통증이 심해지고 경부와 배부로 통증이 파

급되어 치료를 위해 입원하였다. 이학적 검사상 전신에 cafe au lait 피부색소증과 피부신경섬유종을 보였고 좌측 팔의 감각은 정상이었으나 운동능력은 쇠약감을 호소하고 좌 4, 5번 수지의 위축을 볼 수 있었다. 활력증후 및 혈액 검사 소견상 특이 사항은 없었다. 좌측팔의 근전도상 좌측 골신경의 장애(C8, T1)를 의심케하는 소견을 보였다. 수술

\* 원광대학교 흉부외과학교실

\* Department of Thoracic and Cardiovascular Surgery, Won Kwang University School of Medicine.

\*\* 원광대학교 신경외과학교실

\*\* Department of Neurosurgery, WonKwang University School of Medicine.

논문접수일: 95년 5월 16일 논문통과일: 95년 6월 20일

통신저자: 최순호, (570-180) 전북 익산시 신용동 344-2, Tel. (0653) 50-1281, Fax. (0653) 857-0252

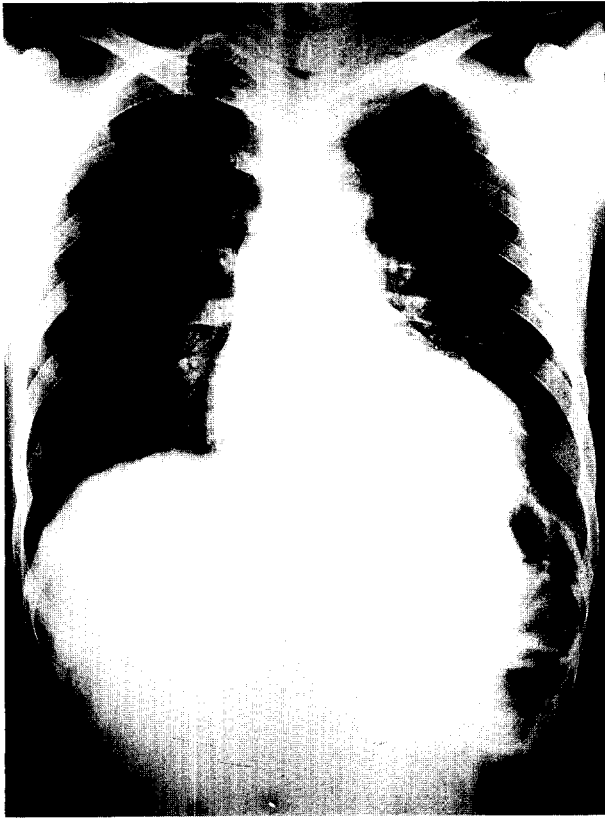


Fig. 1. Preoperative Chest P-A

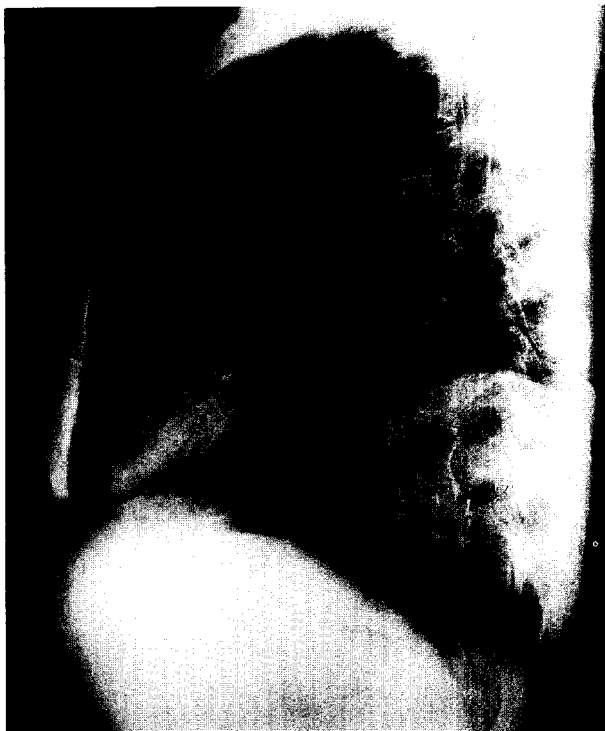

Fig. 2. Preoperative Left lateral film

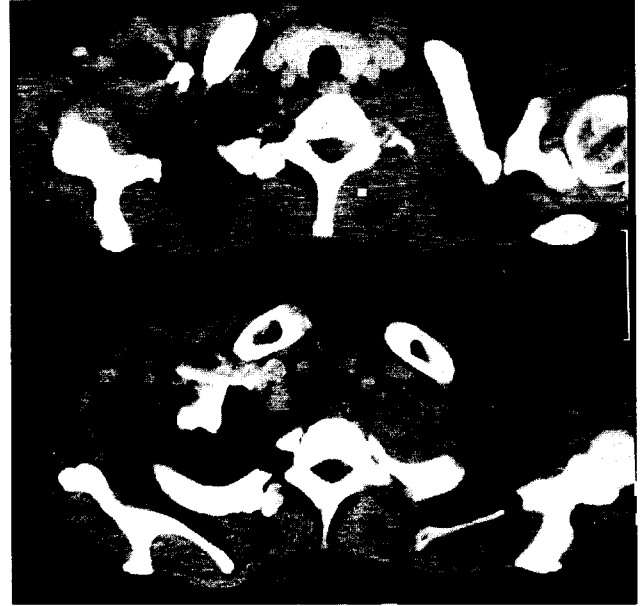

Fig. 3. Preoperative Chest C-T

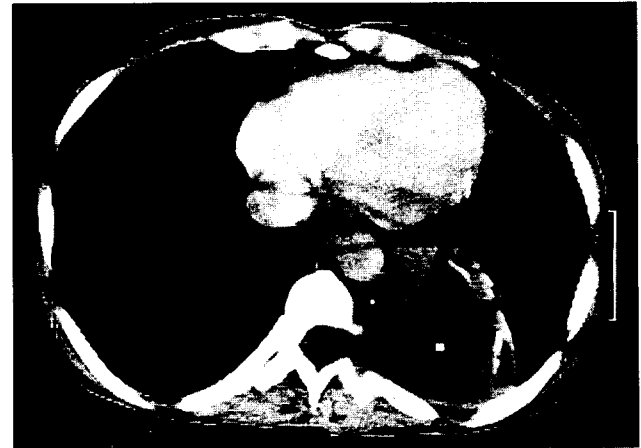

Fig. 4. Preoperative Chest C-T

전 단순흉부 방사선검사 및 흉부단층촬영 검사결과 좌경부 전측부 및 좌흉곽 출구부에 걸쳐 있는 경계가 뚜렷한 등근모양의  $5 \times 4 \times 6\text{cm}$  정도의 연조직 음영과 8번 경추골과 1번 흉추골부위에서 척추강까지 종양이 파급되어 있는 "Dumb-bell" 양상을 보였고, 또다른  $8 \times 7 \times 6\text{cm}$ 의 경계가 뚜렷하고 일부 석회화를 보이는 dumb-bell양상의 낭성 종양이 8~10번의 흉추추간공의 현저한 확장과 함께 척추강과 연결되어 있는 것을 보였다(Fig. 1, 2, 3, 4). 종양의 척추강내 파급정도를 확인 하기 위하여 수술전 시행한 경

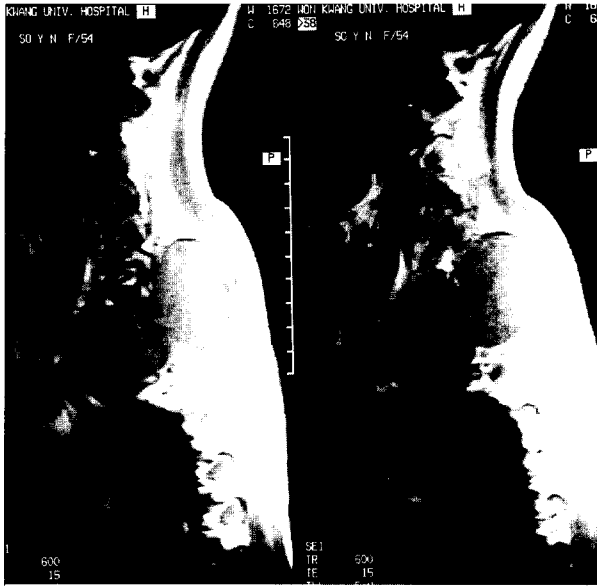


Fig. 5. Preoperative C-spine MRI

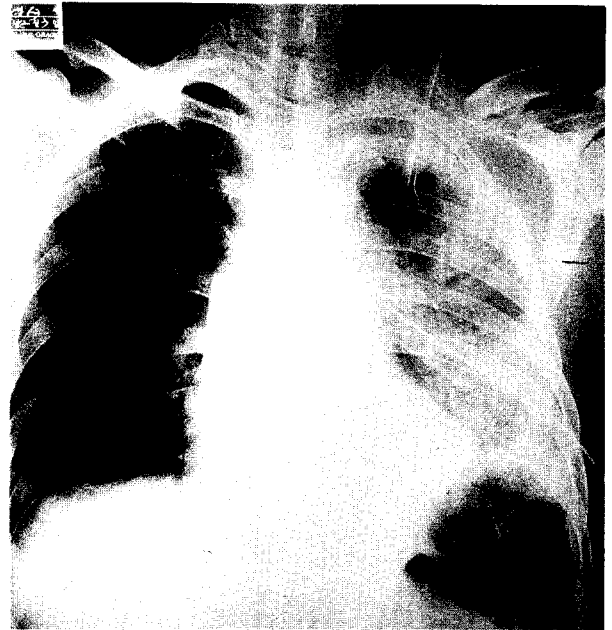


Fig. 7. Postoperative Chest P-A

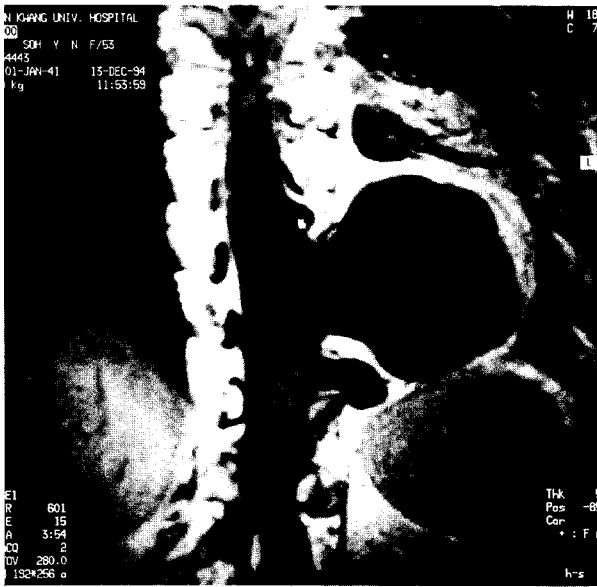

Fig. 6. Preoperative T-spine MRI

추 핵자기공명검사 결과 4×5×6cm 크기의 경계가 뚜렷한 연조직 종양이 7번 경추와 1번 흉추체부의 측면에 있으면서 확장된 추간공을 통하여 척수강내로 연결되어 있으며 하방은 폐첨부까지 파급되어 있었고 좌상박신경총의 하부와의 연결되어 있었다(Fig. 5). 또한 흉추 핵자기 공명 검사상 뇌척수액과 같은 신호강도를 갖고있는 커다란 8×

7×6cm의 척추주위 낭성종양이 확장된 추간공을 통해서 연결되어 있는 것을 확인하고 신경섬유종증을 동반한 이형형 신경성종양과 흉강내 뇌척수막류로 진단하였다(Fig. 6).

수술은 전신마취하에서 복외로 한 후 신경외과에서 6번 경추에서 2번 흉추까지 정중피부절개후 7번 경추골의 전추궁절제술과 1번 흉추골의 부분추궁절제술을 하여 종양이 침윤된 8번 경추와 1번 흉추의 신경근과 더불어 척추강내 종양을 절제하였고, 다음에는 7~11 흉추까지 정중피부절개후 8번 흉추의 전추궁절제술후 광범위한 뇌척수막류의 경부를 절찰할 수 없어서 뇌척수막만을 보강하였다. 다음에는 반측위로 자세를 바꾼 다음에 뚜껑문 절개(trap door incision)를 한후 좌흉강첨부와 좌경부에 걸쳐있는 종양을 절제하였다. 술후 촬영한 흉부사진에서는 경부종양은 제거되었고 뇌척수액의 누출소견도 없었다. 조직검사상 신경성육종으로 나왔고 환자의 통증은 현저히 감소하여 술후 17일째 별문제 없이 퇴원을 할 수 있었고, 추적기간 동안 방사선치료를 받고 있으며 외래를 통하여 관찰중이다(Fig. 7).

## 고 찰

신경성종양은 보통 후종격동에 위치하고 늑간신경, 교감신경절, 부신경절세포에서 기시하며 약간 여자에서 많

이 발생하고 성인에서 높은 빈도를 보이며 성인에서는 양성, 소아에서는 악성을 보이는 경우가 많다. 일반적으로 이 종양은 증세가 없으며 우연히 단순흉부사진에서 발견되는 경우가 많고 증세가 있는 경우 보통 늑간신경, 주위의 골, 흉벽의 압박 및 침윤에 기인한 흉부 및 배부 통증과 같은 기계적요인에 기인하고 기관지 압박에 의한 기침이나 호흡곤란, 상박신경총과 경부교감신경의 침윤에 의한 Pancoast's syndrome, Honer's syndrome을 보일 수 있다. 본례에서는 상박신경총의 침윤에 의해서 좌측 척골신경 지배영역의 근위축 및 쇠약감을 확인하고 근전도 검사상 좌측 척골 신경병증을 확인할 수 있었고 심한 통증을 호소하였다. Akwari 등<sup>1)</sup>은 신경성종양의 약 10%가 척수강쪽으로 확장되어서 추간공을 통과하는 종양의 협부에 의해 연결되어 있는데 이들중 40%에서는 처음 발견되었을 때 무증상을 보인다고 하였다. 1952년 Dodge 등<sup>2)</sup>에 의해서 처음으로 Dumb-bell tumor라 명명되었다. 신경성 종양은 성인에서 악성질환의 빈도는 10%미만이고 Gale 등<sup>3)</sup>은 신경초종양 23명중 1명에서 악성을 보인다고 하였고 이들 종양의 대부분은 척추주위 고랑에서 발견되고 종양의 1/3~1/2이 상흉부에서 발생한다. 3~6%의 소수에서는 척수압박의 증상이 있고 발열이나 나약감 같은 전신증상은 악성종양을 동반하는 경우가 많은데 본례의 환자도 전신증상을 보이는 악성종양이었다. 진단은 증상이 없는 환자에서 단순흉부사진으로 진단이 가능하나 컴퓨터단층촬영술, 핵자기공명영상기의 도움으로 진단이 용이 해졌고 특히 Davidson 등<sup>4)</sup> 척추의 단층촬영으로 추경의 용해나 추간공의 확장이 확인되면 척수조영술로 종양의 척수 침범 여부를 확인하여야 한다고 하였다. Sakai<sup>5)</sup>는 T1 & T2 weighted image로서 신경섬유종, 신경초종, 신경절모세포종의 3가지 흔한 세포형의 특징적인 특성을 나타낼 수 있다고 주장하였다. 흉부내 신경종양은 거의 대부분이 양성이나 악성일 위험성이 있고 종양의 크기가 계속 증가하며 악성으로 변화될 가능성이 있는 경우, 종양이 척수강내로 침입하여 영구적으로 신경을 파괴 할 경우가 있는 경우에는 개흉술로 제거해 주어야 한다. 치료는 척수강내 침윤이 술전에 인지된 경우는 증상의 유무에 관계없이 Grillo 등<sup>6)</sup>이 제시한 one-stage combined approach를 하여 흉강과 척수강내의 종양을 동시에 절제하는 것이 좋다고 하였는데 저자는 추간공을 따라서 확장되어 있는 종양 때문에 척수 손상, 추간공부위의 출혈 등에 의한 합병증을 예방하기 위해서 먼저 신경외과팀에서 척수강내의 종양을 절제후 폐침부의 종양절제를 위해서 뚜껑문절개를 해서 동시에 흉강내 뇌척수막류를 해결하였다. Shield<sup>7)</sup>는 흉강내의 종양

을 처리하기 전에 신경외과의사가 추궁절제술후 척수강내의 종양을 처리하는 것이 좋다고 하였다. 또한 Higashiyama 등<sup>8)</sup>은 흉강종양과 미리 처리를 한 척수강내의 종양을 비디오흉강경술에 의해서 제거하는 것을 제시하였다. 악성신경초 종양은 수술적 절제와 술후 방사선요법을 요하고 절제후의 이환율은 동반된 신경다발에 대한 필요한 절제 및 손상에 관계된다. 척수에 대한 합병증은 희귀하나 잔존한 흉강내의 부위로의 출혈에 의해 일어날 수 있고 수술의 위험은 종양의 크기가 크고 악성일때 증가한다. 악성종양의 예후는 좋지않고 대개 수술에 이어 일년 이내에 사망하는데 본례의 환자도 증상은 많이 호전 됐으나 추적 관찰 중이다. 흉강내 뇌척수막류는 원인은 불명이나 비정상적으로 커진 추간공을 통하여 돌출된 경막을 말하고 병변은 늑막외부에 위치하는 희귀질환으로 문헌상에 49례가 보고되었다. 흉강내 뇌척수막류는 흔히 척추의 이상 즉 골다공증, 척추후측만곡, 척추측만증 외에 가끔 배부 함몰을 동반하고 일반적으로 환자는 증상이 없으며 있다면 공간의 점유에 의한 압력때문에 발생한다. 흉강내 뇌척수막류와 가장 흔히 동반하는 이상은 신경섬유종증과 척추후측만곡이다. 일반적으로 환자의 평균나이는 40.6세이고 남녀 비율은 비슷하나 병변은 우측에서 3배나 많고 대개직경이 10cm미만이다. 단순방사선 사진상 척추나 흉곽의 선천적 이상을 동반함과 더불어 척추주위 종양의 양상을 보일때 의심을 해야하며 만약 병변이 뇌척수막류로 판명 되었을 때 지속적으로 커져서 이웃에 있는 뼈를 침식하는 경우와 같이 증세를 야기하지 않는 한 치료는 필요 없다. 치료는 수막류의 경부를 결찰함으로써 성공적으로 절제할 수 있다고 한다. 저자의 경우는 증세는 없었으나 dumbbell tumor의 절제시 제거를 하려 하였으나 경부의 폭이 커서 단지 주름을 잡아서 좁히는 수술만을 하였다.

본 원광대학교 흉부외과학교실에서는 신경증상이 심한 아령모양의 신경성육종과 우연히 발견된 흉강내 뇌척수막류를 치험하였기에 참고문헌과 함께 보고하는 바이다.

## 참 고 문 헌

1. Akawari OE, Payne WS, Onofrio BN, et al. *Dumbbell neurogenic tumor of the mediastinum*. Mayo Clin Proc 1978; 53: 353
2. Dodge HW Jr, Love JG. *Dumbbell (hourglass) neuroblastomas affecting the spinal cord*. Surg Gynecol Obstet 1952; 94: 161
3. Gale AW, Jelihovsky T, Grant AF, Lekcie BD, Nicks R. *Neurogenic tumors of the mediastinum*. Ann Thorac Surg 1974; 17: 434-43
4. Davidson KG, Walbaum PR, McCormack JM. *Intrathoracic tumors*. Thorax 1978; 33: 359-62

5. Sakai F. *Intrathoracic neurogenic tumors: MR-pathologic correlation.* Am J Roentgenol. 1992;159:2709
6. Grillo HC, Ojeman RE, Grigo KM, et al. *Combined approach to "dumbbell" intrathoracic and intraspinal neurogenic tumors.* Ann Thorac Surg 1983;36:402
7. Shields TW. *Benign and malignant neurogenic tumors of the mediastinum in adults.* In: Shields TW (ed). *Mediastinal Surgery.* Philadelphia: Lea & Febiger. 1991
8. Higashima M. *Thoracoscopic surgery for chest wall, pleural and mediastinal tumors.* J Jpn Assoc Chest Surg 1993;7:416