

양측 특발성유미흉에 대한 OK 432주입 흉막유착술

김맹호*·이성호*·이헌재*·김광택*·이인성*·김형묵*

=Abstract=

A Case of Idiopathic Bilateral Chylothorax Treated by Chemical Pleurodesis with OK 432

Maeng Ho Kim, M.D.*, Sung Ho Lee, M.D.*, Hun Jae Lee, M.D.*,
Kwang Taik Kim, M.D.*, In Sung Lee, M.D.*, Hyoung Mook Kim, M.D.*

A male 17-year-old boy was transferred from a private hospital for persistent bilateral pleural effusion. The effusion was confirmed as bilateral chylothorax by chest CT and lymphangiography. Persistent accumulation of the chylothorax was uncontrollable more 1000cc daily ever after pleuroperitoneal shunt operation and thoracoscopic thoracic duct ligation at Rt. side. Chemical pleurodesis with OK 432 into pleural cavity through thoracostomy tube was attempted as 1.5 KE-3 KE diluted in 50ml of normal saline for 3 consecutive days resulted dramatic reduction of the drainage amount. Chemical pleurodesis with OK 432 appeared to be very helpful for management idiopathic bilateral chylothorax.

(Korean J Thorac Cardiovasc Surg 1995;28:951-3)

Key words : 1. chylothorax
2. Pleurodesis
3. Drug therapy

증 례

환자는 17세 남학생으로 운동 중 발생한 흉통, 호흡곤란이 1주간 지속되어 94년 7월 28일 모 대학병원에 입원하였다. 평소 건강하게 지내오던 환자로서 과거력 상 특이 병력은 없었고, 내원 당시 신체 소견상 양측 폐하부에 호흡음이 감소되어 있었던 소견 이외에 다른 특이 소견은 없었다.

단순 흉부 촬영상, 양측 흉막강 삼출이 확인되어서 흉강 천자를 시행하였다. 흉강 천자로 2000cc 이상의 우유 빛 삼출액이 흡인되었고 삼출액 검사에서 triglyceride의 값이

1020mg/dl으로 유미흉이 진단되었다.

우측 흉강 삼출이 좀더 심하여 폐쇄성 흉관 삽입술을 시행하고, 금식 및 고영양 수액요법으로 유미흉이 감소되기를 기대하였으나 치료를 시작한 후 14일째까지 삼출량이 감소되지 않아서 우측 흉복막강 단락 수술(pleuroperitoneal shunt operation)을 시행하였다.

수술은 좌측와위 자세에서 흉강 드레인이 실시된 천자공을 통해 기구를 삽입하였고, 지름 8mm의 Goretex를 이용하여 우측 횡경막의 외측부위를 천자하여 흉복막강루 단락을 만들어 삼출액을 복강 내로 배액되도록 하였다.

* 고려대학교 의과대학 부속 안암병원 흉부외과

* Department of Thoracic and Cardiovascular Surgery, Korea university College of Medicine

논문접수일: 95년 5월 31일 논문통과일: 95년 6월 29일

통신저자: 김광택, (136-705) 서울시 성북구 안암동 5가 126-1, Tel. (02) 920-5369, Fax. (02) 928-8793

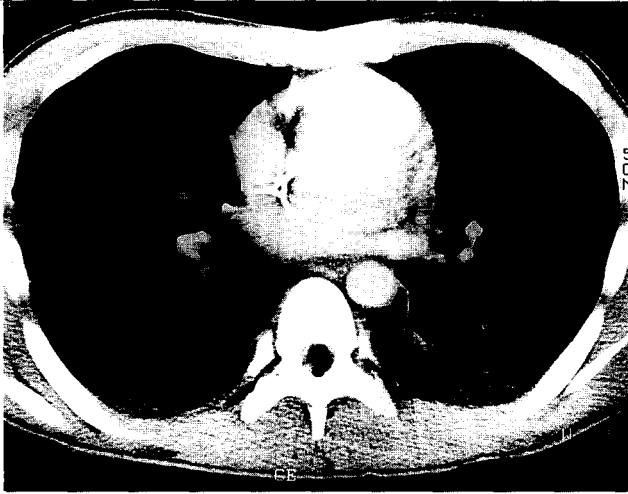


그림 1. 술전 환자의 흉부단층촬영 사진. 양측 흉강내에 흉수가 보인다.

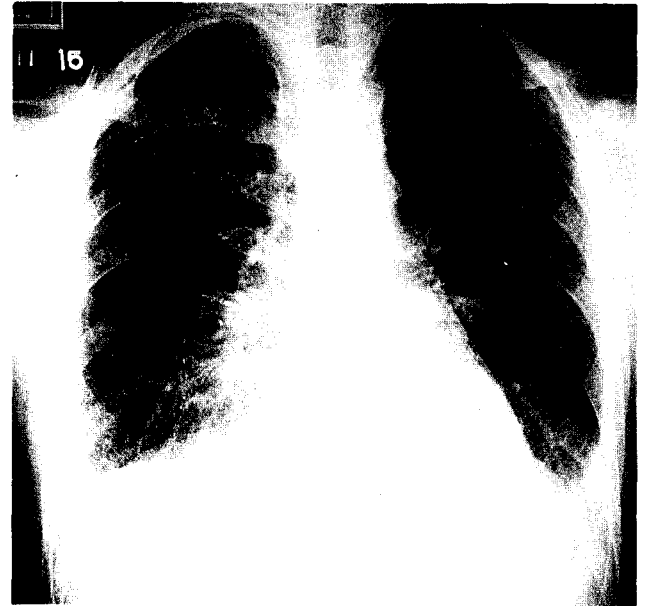


그림 2. OK 432를 이용한 흉막유착술 후 단순 흉부촬영 사진.

수술 직후 우측 삼출량은 줄어들어 하루 50cc 정도로 호전되었으나, 수술 5일째 부터 우측 흉강 삼출량이 하루 1000cc 이상으로 증가되고 좌측의 삼출량도 증가되는 소견을 보여 본원으로 전원되었다.

전원 당시 환자의 혈액 검사와 소변검사 및 간기능검사에서는 특이한 소견은 볼 수 없었다. 또한 림프성 종양 및 악성 종양을 배제하기 위하여 실시한 전산화 단층촬영 검사에서는 양측 흉막강 삼출 이외에 종양 또는 염증소견 같은 특이한 소견은 발견되지 않았다. 림프관 조영술에서는 양측 흉막강에서 확실한 누출병소는 발견할 수 없었으며 광범위한 유상액(chyle) 삼출을 볼 수 있어서 특발성 유미흉으로 진단되었다.

94년 8월 18일 본원에 입원된 후 일주간 금식 및 고영양 수액요법을 실시하며 관찰하였으나, 하루 1000cc 이상의 삼출량이 계속되어 내원 7일째 흉강경을 이용한 흉관결찰술을 시행하였다.

수술은 좌측와위 자세에서 6번째 우측 늑간의 전방 겨드랑부위를 천자하여 흉강경을 삽입하고, 대흉근의 외측 6번째 늑간을 통하여 기구를 넣어 횡경막 직상부위에서 흉관이 통과하는 것으로 짐작되는 부위를 클립으로 여러번 결찰한 후, 거즈로 폐흉막과 늑막을 미란시켜 흉막 유착이 되게하였다. 수술 소견상 흉막 유착은 없었고, 특별한 종양이나 염증소견은 없었으며, 우측 흉강에서 다발성으로 광범위한 유상액 삼출을 볼 수 있었다. 수술 직후 우측 흉강 삼출량은 하루 100cc 미만으로 줄어들었으나, 술 후 2 일째부터 단순 흉부 촬영상 좌측 흉강 삼출량이 증가하여

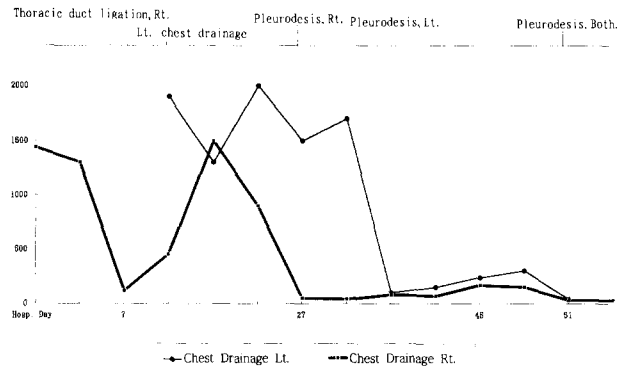


표. 1. OK 432를 이용한 흉막유착술 시행 후 흉막삼출량의 변화

좌측 흉강에 폐쇄성 흉강 드레인을 시작했고, 술 후 3일째 부터는 우측의 흉강 삼출량도 하루 300cc 이상으로 늘어 다시 환자는 금식시키고 정맥 주사를 통하여 영양공급을 실시하였다.

18일간 금식 및 고영양요법과 같은 보존적요법을 시행하였으나, 양측 흉강 삼출량은 줄어들지 않아서 약품을 이용한 흉막유착술을 시도하기로 하였다. 먼저 우측 드레인을 통하여 3일간 매일 1.5KE OK432를 50ml의 생리식염수에 희석해서 흉강 내로 투여하여 흉막유착을 시행하였다. 마지막 투여 후 우측의 삼출량이 하루 30~50ml로 줄었으며, 그 다음 동시에 양측 드레인을 통해 흉강 내로 각각 5KE(1KE=0.1mg dried cocci) OK432를 3일간 주입하여

흉막유착을 시도하였다. 흉막유착술 시행 후 좌측의 흉막 삼출량도 급격히 줄어 하루 50~200ml 정도로 유지되었다.

화학성 흉막유착술을 시행하는 동안, 환자는 흉막유착술을 시행한 직후부터 38.5도 이상의 고열과 전신적인 피로 및 심한 국소 통증을 호소하였으며, 이는 비스테로이드성 항염증제제를 투여하여 조절하였다. 흉막 유착술 시행 중 좌측의 흉강 내에 소방형성 소견 (loculated effusion)을 보여서 좌측에 2번째 또다른 드레인을 삽입하였다.

그 후 금식을 해제하고, 저 지방식을 통하여 영양을 공급하자, 흉막 삼출량 다시 하루에 100~300cc 이상 증가하여 양측 드레인을 통하여 2.0KE OK432를 흉강내 각각 주입하여 5일간 반복하여 흉막유착을 다시 시도하였다. 두번째 OK432를 이용한 흉막유착을 유도한 다음부터 양측드레인 모두 하루 30cc미만의 삼출량이 줄어서 개방배액으로 경과를 관찰하다가 외래에서 드레인을 제거하였다.

고 찰

비외상성 유미흉의 원인으로는 림프선종이 가장 흔하고, 두번째 원인으로 특발성인 경우이다. 특발성 유미흉은 림프선 조영술과 전산화 단층 촬영 등의 상세한 검사를 통해 반드시 림프선종 및 종양을 배제 시켜야만 명명할 수 있다. 또한, 특발성 유미흉은 전체 유미흉의 원인중 14%로 보고되어 있으나¹⁾, 특발성인 경우에도 양측성 유미흉으로 오는 경우는 드문 것으로 보고되고 있다.

특발성 유미흉의 일반적 치료는 저지방식 또는 금식 및 고영양 수액요법 등과 같은 보존적치료를 2주간 시행한 후, 흉막 삼출량에 따라 수술 및 방사선 치료를 시행한다¹⁾ 수술적 요법으로는 흉복막강단락수술 (pleuroperitoneal shunt)과, 흉관결찰술 (thoracic duct ligation)이 효과가 있다^{2, 3)} 수술적 요법은 외상성 유미흉의 경우는 성공율이 높고, 비외상성 유미흉에서는 외상성의 경우보다 성공율이 떨어지는 것으로 보고되어 있으나, 보존적치료가 실패한 유미흉의 치료에 높은 성공율을 보이고 있다³⁾. 상기 증례의 경우 보존적요법으로도 흉막삼출량이 줄지 않고 흉복막강단락수술 및 흉관 결찰술까지 시행하였으나, 다량의 흉막삼출이 계속되어 화학성 흉막유착술을 시행하게 되었다. 화학성 흉막유착술은 일반적으로 talc, tetracyclin, doxycyclin, bleomycin, quinacrine, OK 432를 사용한다⁴⁾.

Tetracyclin 및 doxycyclin을 흉막 유착에 사용할 경우 심한 통증과 성공율이 50% 정도로 낮고, quinacrine의 경우 성공율은 80%에 이르나 높은 부작용이 발현되며 시중에서 구하기 힘든 단점이 있다. Talc의 경우는 95% 정도의 높은 성공율을 보이고 있으나, 투여량이 많아지면 급성호

흡부전을 일으키는 것으로 되어있다. Bleomycin은 60% 정도의 성공율을 보이나, 흉막을 통하여 흡수되어 전신적인 부작용을 일으켜 잘사용하지 않는다⁴⁾. OK 432는 Streptococcus pyogens의 SU strain을 페니실린과 가열로 처리한 후 동결건조한 것으로, 악성종양의 면역치료제의 하나로 사용되는 약품이다⁵⁾. OK 432는 우수한 biological response modifier로서 흉강내 주입하면 흉강내에서 흉막염을 일으켜 흉막유착을 일으키는 것으로 되어있고, 흉막유착술에 사용할 경우 높은 성공율을 보이고 있다⁶⁾. OK 432의 부작용은 발열, 구토, 구역감, 두통, 흉통 등의 경미한 부작용이 있으며, 이는 비스테로이드성 항염증제제를 투여하여 조절할 수 있다. 그리고, 약품처리시 사용한 페니실린에 의한 과민반응이 있을 수 있어⁶⁾ 피부반응 검사 후 실시하며, 화학성 흉막유착술에 사용하는 다른 약품보다 심한 부작용의 발현이 적다⁷⁾.

OK 432로 흉막유착술을 시행하는 경우, 10KE 이상 많은 양을 사용하는 것으로 되어있다⁸⁾. 본 증례에서는 화학적 흉막유착술을 OK 432 1.0KE-2.0KE의 소량을 6~10일간 50ml의 생리식염수에 희석하고 각각 흉강내 주입하여 시도하고, 유착술 시도후 흉막삼출량이 하루 30~50cc로 감소하여 흉강내 삽입된 드레인을 제거할 수 있었다.

상기 증례와 같이 보존적 치료요법이나, 수술적 치료요법으로도 흉막삼출의 양이 줄지 않는 유미흉의 경우, 화학적 흉막유착술을 고려할 때 OK 432을 이용하여 좋은 결과를 얻을 수 있어, 이에 보고하는 바이다.

참 고 문 헌

1. Vincent GV, Thomas AR. *Management of Chylothorax*. Chest 1992; 102: 586-91
2. Mason PF, Thorpe JA. *Chylothorax. A new surgical strategy*. Chest 1993; 103: 1929
3. Boyd CM, Keith SN. *Conservative Versus Surgical Management of Chylothorax*. Am J Surg 1992; NOV: 532-5
4. Dov Weissberg, Ben-Zeev. *Talc pleurodesis*. J Thorac Cardiovasc Surg 1993; Oct: 689-95
5. Talmadge JE, Lenz BF. *Immunotherapeutic properties of Picibanil (OK 432)*. Tokyo Professional Postgraduate Service K. K. 1986; 23-9
6. Nagao K. *Studies on treatment of pleural carcinomatosis with special reference to effect OK 432*. Chiba Med J 1982; 58: 345-53
7. Kimura I, Ohnishi T. *Immunotherapy in human lung cancer using the streptococcal agent OK 432*. Cancer 1976; 2201-3
8. Matsumoto H, Mitani N. *A case of postoperative chylothorax successfully treated by chemical pleurodesis with OK 432*. Jpn J Thoracic Surg. 1993; 46: 987-9