

Neoplastic Pericardial Tamponade 의 치험 1 례

이 석 기* · 임 진 수* · 조 남 수**

=Abstract=

Neoplastic Pericardial Tamponade -1 Case Report-

Seog Ki Lee, M.D.*, Jin Soo Im, M.D.*, Nam Soo Cho, M.D.**

Although neoplastic involvement of the pericardium is frequently present postmortem, cardiac manifestations before death are uncommon, and cardiac tamponade as the initial presentation of cancer is rare.

We are presenting a metastatic pericardial tumor with cardiac tamponade of unknown primary neoplasm. The patient was brought to hospital in a state of unconscious. The chest x-ray film showed cardiomegaly with a globular heart shape and right pleural effusion. We underwent an anterior thoracotomy and pericardial window was created. The histopathologic finding of pericardium, pleural and pericardial effusion show a metastatic adenocarcinoma. The patient subsequently received adjuvant radiotherapy and chemotherapy, but he expired on the postoperative 132 day.

(Korean J Thoracic Cardiovas Surg 1995; 28: 1049-53)

Key words : 1. Neoplasm, metastasis
2. Pericardial effusion

증 례

56세된 남자 환자로 내원 2개월 전부터 점차로 심해지는 호흡곤란 및 빈호흡으로 타병원에서 폐렴으로 치료를 해 오다가, 내원 약 한시간 전부터 현기증 및 의식 소실이 있어서 응급실을 통하여 입원하였는데, 체중 감소는 없었으며, 기왕력 및 과거력상 특이한 사항은 없었다.

이학적 소견상 내원시 급성 병색을 보였고 환자의 혈압은 90/60mmHg, 맥박 120회/min, 체온은 36.8℃, 호흡수는 30회/min였다. 흡기시에 수축기압이 약 15mmHg 정도로

감소되는 기맥과 교호맥이 있으면서, 경정맥이 팽창되어 있었으며, 흉부 청진상 전폐야에 수포음과 우측 하폐야에 감소된 호흡음이 있었고, 심잡음 및 심낭 마찰음은 들리지 않았으나, 감소된 심음이 있었다. 타진상 약간 증가된 탁음이 양측 하엽 부위에서 있었으며, 탁음계는 약간 증가되었고 최대 박동점은 촉진되지 않았다. 복부 촉진상 간 및 비장의 종대나 압통은 없었으나, 하지에 약간의 부종이 있었다. 만져지는 림파절은 없었다.

일반 임상병리학적 소견상 말초혈액검사에서 혈색소 14.0g/dl, 적혈구 용적률 40.4%, 백혈구 23,300/mm³, 혈소

* 조선대학교 의과대학 흉부외과학교실

* Department of Thoracic and Cardiovascular Surgery, College of Medicine, Chosun University, Kwangju, Korea

** 조선대학교 의과대학 응급의과학교실

** Department of Emergency Medicine, College of Medicine, Chosun University, Kwangju, Korea

논문접수일: 95년 6월 9일 심사통과일: 95년 8월 18일

통신저자: 이석기, (501-140) 광주광역시 동구 서석동 588, Tel. (062) 220-3160, Fax. (062) 228-1444

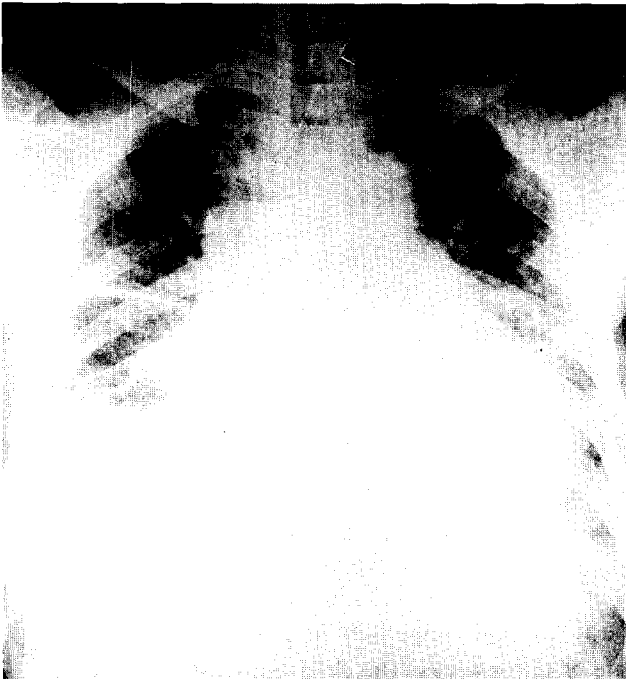

그림 1. 수술전 단순 흉부 X-선 사진. 심비대, 우측 늑막 삼출액, 폐렴 및 폐부종의 소견을 보이고 있다.

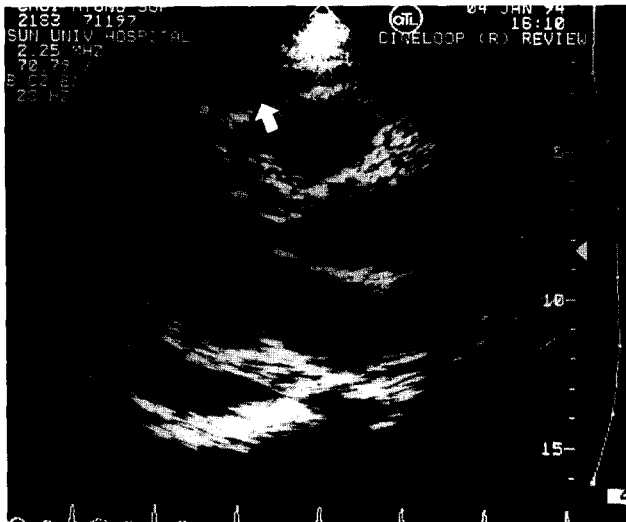

그림 2. 수술전 경흉부 심초음파 사진 (parasternal long axis view). 중등도 심낭 삼출액과 우심실 압박 소견을 보이고 있다.

판 $329,000/\text{mm}^3$ 이었고, 적혈구 혈장 속도는 20mm/hr 이었다. 혈청 생화학검사상 이상 소견은 없었으며, CEA 5.0 IU였다.

심전도 소견상 동성 빈맥 소견만이 있었으며, 저전압,

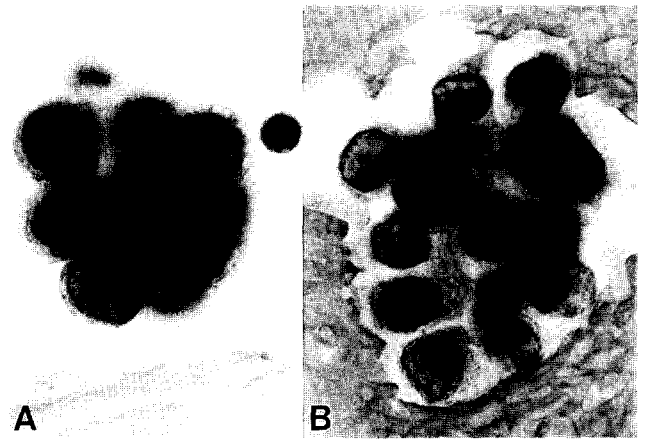


그림 3. 우측 늑막 삼출액 (A)과 심낭 삼출액 (B)의 세포병리조직학적 소견. 유두상 배열을 하는 종양 세포가 입체적으로 겹쳐 보이면서 불규칙한 핵막과 핵소체의 소견을 보이고 있다.

부정맥, 심블록 및 ST segment 상승은 없었다.

단순 흉부 사진상 심흉비는 0.8로 심음영이 커져 있는 심비대의 소견이 있었으며, 우측 늑골횡격막각의 감소 및 우측 엽간 삼출액의 소견이 있는 우측 흉막 삼출액이 있었고, 폐부종 및 좌하엽의 균질 교형질화 음영의 침윤 소견인 폐렴이 있었다(그림 1).

경흉부 심초음파 소견상 중등도의 심낭 삼출액이 있으면서 확장기 초기에 우심실 압박소견이 있었다(그림 2).

심한 호흡 곤란 및 우측 늑막삼출액이 있어서, 우측 9번째 늑간과 후액와선에 폐쇄성 흉강삽관 배액술을 시행하여, 500ml 장애성의 흉막 삼출액을 배액하였으며, 이 흉막 삼출액의 세포학적 검사상에서 유두상 배열을 하는 소수의 종양세포가 관찰되면서, 배경에는 중피세포와 림프구가 있어서, 전이성 선암종의 소견이었다(그림 3A).

심해지는 호흡 곤란이 있어서 전방 개흉술을 통해서 심낭을 노출 후에 확장된 심낭을 확인한 후 혈액성 심낭 삼출액을 약 1,200ml 정도 흡입하고, 심낭을 절개하여 심근 및 심낭 등을 확인하였으나, 결절 및 특이한 사항은 없었다. 우심실 부위에 2개의 직경 약 1.5cm 정도의 심낭창을 만들어서 좌측 늑막강으로 통하도록 한 후에 흉관을 삽관하고 발관 후에 중환자실로 옮겼다.

술후에 별다른 합병증은 없었으며, 호흡 곤란도 호전이 있어서, 술후 14일째 흉관을 제거할 수 있었다.

수술 중에 흡입한 심낭 삼출액의 세포학적 검사상에서도 흉막 삼출액에서 관찰되는 동일한 성질의 종양세포가 보였으며, 이들 세포들은 불규칙하면서 두꺼워진 핵막과

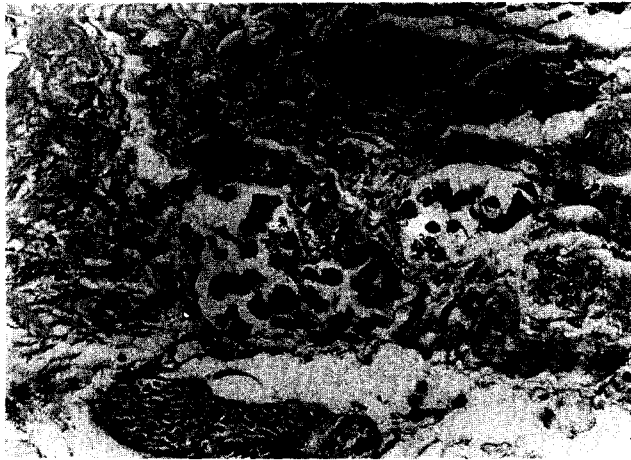


그림 4. 심낭의 병리조직학적 소견. 림프관이라 인지되는 혈관을 거의 매우는 종양 세포가 관찰되어지고 있다.

간혹 핵소체를 가지며, 거친 염색질의 소견을 보였다(그림 3B). 술후 병리조직학적 소견상 심낭의 여러군데에서 림프관이라 인지되는 혈관을 거의 매우는 종양 세포가 관찰되었으며, 이들 세포는 면역조직화학적 검사상 cytokeratin과 epithelial membrane antigen에 양성 소견이어서 전이성 선암종에 해당하였다(그림 4).

술후 4일 동안 1,600rads 방사선요법을 종격동에 시행하였으며, 한차례의 화학요법 -doxorubicin hydrochloride (adriamycin)과 mitomycin C-를 시행 후에 퇴원하였다.

술후 20일째에 시행한 흉부 컴퓨터단층촬영상 심낭창 형성으로 인한 심막 결손이 있었으나, 림파절 비대는 없어서, 술 후 30일째 퇴원하였다.

퇴원 약 1개월 후에 다시 점점 심해지는 양상의 호흡 곤란과 발작 후 혼수 상태로 응급실에 내원하였다. 단순 흉부 촬영상에 좌측에 흉막 삼출액의 소견이 있어서, 폐쇄성 흉강삼관 배액술을 시행하여, 흉막 삼출액이 약 2000ml가량 배액이 되었다. 뇌 컴퓨터단층촬영상 뇌에 전이된 소견이 있어서(그림 5), 3100rads의 방사선 요법을 6회에 걸쳐서 시행하여 약간의 정신 상태의 호전이 있었다.

화학 요법 및 종양에 대한 검사를 권유하였으나, 환자 및 보호자가 거절하여 대증적 요법을 시행하던 중에 술후 132일째에 호흡 부전으로 사망하였으며, 보호자의 거부로 부검은 시행하지 못하였다.

고 찰

심낭 종양의 대부분은 악성이며, 심낭의 종양 침습과 동

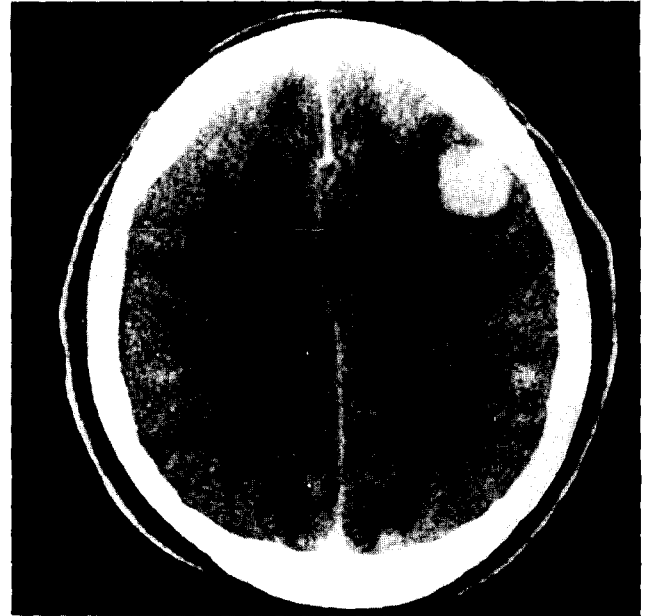


그림 5. 술후 63일째에 시행한 뇌 컴퓨터단층촬영 사진

반된 삼출액양은 다량이며 급속히 축적되어서 심압전의 위험이 크므로, 종양성 심압전은 응급으로 치료가 필요한 질환이다.

심낭 종양은 심낭에서 기원하는 원발성 종양보다는 약 16배 정도로 전이성 종양이 더 많고, 성별비는 차이가 없으며¹⁾, 종양 사망 환자의 5~10%의 빈도가 있다²⁾. 원발성 종양은 폐암 및 유방암이 가장 많이 차지하고, 그외에도 신경계를 제외한 장기와 조직에서 발생하는 종양이 거의 다 관련될 수 있다¹⁾. 종양의 심낭으로 전이는 원발성 종양의 말기 합병증으로 나타나고, 무증상이 많기 때문에 사후에 진단되는 경우가 많다. 그러나, 본 저자들의 경우에는 심압전이 전이성 심낭 종양의 증상으로 나타났던 경우였다.

심장으로 종양 세포가 전이하는 데는 네가지 경로가 있다³⁻⁵⁾. 심장의 림파계를 통한 역행성 전이, 상대 정맥 혹은 기정맥을 걸쳐서 관상혈관을 통한 종양 세포가 직접 심내막에 전이되는 혈액성 전이, 하대 정맥 혹은 폐정맥을 통한 직접적인 전이 및 위 경로가 합병되는 경우가 있다(표 1). 심장 중 전이가 잘 되는 곳은 심낭, 심근, 심내막의 순이다⁵⁾. 종양의 심장으로의 전파 경로 중 가장 흔한 것은 림파계를 통한 역행성 전이이다(그림 6)³⁾. Kilne⁶⁾에 의해서 기술된 심장과 심낭의 림파계의 순환은 다음과 같다. 심장에는 심근내의 통로를 통한 심외막에서 심내막하로 배액되는 광범위한 심내막내 림파총이 형성되어 있고, 유출 림프관은

표 1. 전이성 심종양의 전이 경로 분류

Lymphatic type
Mediastinal lymphatic type
Superior vena cava route
Aortapulmonary artery route
Pulmonary artery route
Left atrium-subcarinal lymph nodes route
Hilar lymphatic type
Hematogenous type
Direct invasive type
Combination of two or three of the above

심내막하 림파절총에서 시작하여 점점 더 커지는 림파 집합조를 형성하여 처음에는 관상혈관으로 합쳐지나, 대동맥근 근처의 관상동맥 혈관에서 나누어져서 직접 무명 동맥과 상대 정맥 사이의 심장 림파절로 배액되거나, 전기관 림파절을 거친 후에 심장 림파절로 배액되고, 이 심장 결절은 종격동 림파절로 배액된다. 또한 심외막하 림파절총은 대동맥 주위의 외막의 표면 림파절과 서로 교통이 되어 있고, 이 림파절은 흉관 또는 직접 주위기관 림파절로 배액된 후 주위대동맥 림파절로 배액된다. 기능적으로 중요한 림파절은 심낭보다는 심외막에 많이 있고, 벽측 심낭은 비교적 덜 중요하나, 림파절은 심낭에 풍부한 지방층이 있는 심저부에 풍부하고 섬유 부위의 심침에는 적다. 역행성 심외막 침범은 국소적인 종격동 전이에서도 발생할 수 있다. 심장으로의 전이성 종양은 종격동 림파절과 심장 림파절을 통한 역행성 형태의 연속적인 확산에 의해서 전이된 것이 대부분이어서 심장 전이의 가장 중요한 경로로서 역행성 림파절 전이가 차지하고 있다.

심낭 삼출액은 주로 심장 림프절에서 몇개의 큰 림프절을 통하여 심외막하 림파절총으로 배액이 된 후에 종격동 결절로 배액된다. 두번째는 덜 중요한 경로로 대동맥 외막의 림파절으로 혹은 벽측 심낭과 관련된다. 그런데, 심장과 심낭으로부터 림파액계는 대동맥근 근처의 손상되기 쉬운 협부를 가지고 있는데, 이 곳은 크기와 넓이는 잘 구분되지 않지만, 심장 림파액의 배액을 차단할 수 있을 만큼 좁다.

종양 환자에서의 심낭 삼출액은 악성 종양이 심낭을 침범하였거나 방사선 조사 등의 부작용으로 생길 수 있으며, 심낭의 전이성 종양은 종양 세포를 함유하는 혈성 삼출액을 동반하는 경우가 많다²⁾. 즉, 종양 세포가 심낭을 침범하므로 심외막과 종격동 흡수 기전의 이상에 의해서 혹은 심낭을 자극하여 과도한 삼출액이 형성됨으로 삼출액 형성

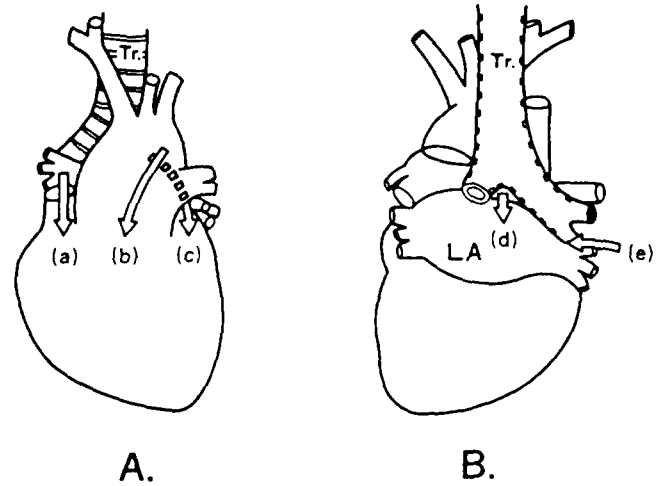


그림 6. 심장으로 역행성 림파성 전이 분류

- A. 전면: (a) superior vena cava route;
 (b) aortapulmonary artery route;
 (c) pulmonary artery route-mediastinal lymphatic type;
 B. 후면: (a) left atrium-subcarinal lymph nodes route (mediastinal lymphatic type);
 (b) hilus pulmonary vein route (hilar lymphatic type);
 Tr: trachea LA: left atrium

과 흡수 기전의 이상이 초래된다⁶⁾. 다양한 속도로 심낭내에 축적되는 삼출액은 심실 충만압을 방해하여 심장의 정맥혈의 충만을 감소시키고, 좌측 심실 박출량을 감소시켜서 궁극적으로 심박출량에 장애를 초래한다. 심낭 삼출액의 초기 증상은 폐부종을 동반되지 않은 체정맥 울혈로 초래되는 경우가 있으며, 증상은 삼출액의 축적되는 속도에 달려있다⁷⁾.

전이성 심낭 종양을 임상 증상만으로는 진단하기 어렵는데, 그 이유는 심낭 전이가 있는 환자의 29%에서만 증상이 있으며¹⁾, 나머지 대부분은 무증상이거나 원발성 질환의 증상에 가려서 발견하기가 어렵다. 그러나, 초진시의 임상 증상은 대부분에서 심한 호흡곤란이 있었으며, 전신부종, 간 비대, 경정맥 팽창 및 기침, 흉통 등의 증상이 있을 수 있으며, 미만성 심낭 침습에 의한 협착, 심근 침습으로 인한 울혈성 심부전, 부정맥, 심낭염에 의한 심낭 삼출액 및 심압전이 나타날 수 있다²⁾.

Pulsus paradoxus는 삼출액으로 충만된 비교적 신축성이 없는 심낭에 의해서 심실 충만을 제한하기 때문에 생긴다¹⁾.

진단은 단순 흉부 X-선 사진상에서 구형의 "Water bottle" 심음영이 커지는 심비대, 종격동 확장, 폐문 림파절의

비대 혹은 폐문 종양이 약 50%의 환자에서 나타난다¹⁾. 경흉부 심초음파가 가장 효과적이며, 그외에도 심혈관 도자법 및 조영술, 심전도, 방사선 동위원소를 이용한 심혈관 조영술 등도 시행할 수 있다⁴⁾. 이중 심전도는 2/3 환자에서만 ST-T파의 변화와 저전압이 나타난다⁵⁾. 그 밖에도 심낭 천자 혹은 심낭 배액술을 통한 심낭 삼출액의 세포학적 검사로 종양 세포가 65%~85%에서 발견되며, 심낭 조직 검사로 확진을 할 수 있다⁶⁾.

증상이 있는 악성 삼출액의 환자에서는 심낭 천자를 해서 즉각적인 증상을 완화하는 한편, 재발 방지를 위해서 노력해야 한다⁸⁾.

치료는 수술적 요법과 비수술적 요법으로 나눌 수 있다.

수술적 요법의 적응증은 다음과 같다. 재발된 경우, 그 밖의 처치에도 반응이 없는 경우, 세포학적으로 진단이 되지 않은 경우, 흉곽내 질환이 공존하는 경우, 심낭 삼출액만 치료된다면 생존 기간을 연장시킬 만한 국소적인 종양 환자에서 다른 치료에 반응이 없는 경우와 심낭 천자 후에 짧은 기간 내에 재발되는 경우이다. 그러나, 수술을 결정하기는 매우 어렵지만 환자의 전신 상태와 화학요법에 반응 등 여러 가지 상황을 보고 판단하여야 한다⁷⁾.

수술은 검상하 심낭절개를 통한 심낭창을 형성하는 방법⁸⁾, 좌측 5번째 늑간으로 전방흉부절개로 심막을 노출시켜 심낭창을 늑막강내로 통하게 하여 폐쇄성 흉관을 통해 배액하는 방법⁷⁾ 및 개흉을 통한 심낭박피술이 있다⁸⁾. 검상하 심낭 절개술은 국소마취 하에서 검상흉골연결부에서 검상하부까지 정중으로 약 8~10cm 정도의 절개를 가하여 심낭을 노출시킬 수 있어 전신상태가 나쁜 환자에서도 그냥 쉽게 시행할 수 있고, 심낭 천자보다 훨씬 더 위험성이 적다⁸⁾. 전방 개흉술을 통한 심낭창 형성은 검상하 심낭절개보다 더 넓은 수술 시야를 확보할 수 있어 심낭의 유착을 쉽게 박리할 수 있으나, 전신 마취 하에 시행하여야 한다는 단점이 있다⁷⁾. 심초음파의 감시하에 풍선 도관을 이용한 심낭창을 형성하기도 하고, 흉강경 및 내시경을 통한

심낭창을 형성한다⁸⁾. 그외에도 심낭강과 복강을 연결하는 단락을 형성하여 악성 심낭 삼출액을 치료하기도 한다. 심낭내 여러가지 경화제나 화학요법제를 주입하여 심외막 표면에 염증 반응을 유도하여 심막강을 폐쇄시키는 섬유화로 재발을 방지하고자 하였다. 또, 심낭내에 동위원소를 이용하기도 한다⁸⁾.

비수술적 요법은 반복적인 심낭 천자, 화학 요법과 국소 방사선 조사 등이 있다. 방사선 요법은 화학요법과 병행할 수도 있는데, 심장에 방사선 손상이 없는 2,000~3,000 rads정도를 조사할 수 있다.

조선대학교 의과대학 흉부외과학 교실에서 심압전 수술 후 132일째 사망한 원발성 종양을 알 수 없는 전이성 심낭 종양 1례를 치험하였기에 문헌 고찰과 함께 보고하는 바이다.

참고 문헌

1. Gilbert I, Henning RJ. *Adenocarcinoma of the lung presenting with pericardial tamponade: Report of a case and review of the literature.* Heart & Lung 1985;14:83-7
2. Fraser RS, Vilorio JB, Wang NS. *Cardiac Tamponade as a presentation of Extracardiac Malignancy.* Cancer 1980;45:1697-704
3. Tamura A, Matsubara O, Yoshimura N, Kasuga T, Akagawa S, Aoki N. *Cardiac Metastasis of Lung Cancer: A Study of Metastatic Pathway and Clinical Manifestations.* Cancer 1992;70:437-42
4. 박희철, 이홍균. 심낭종양(14례). 대흉외지 1982;15:118-23
5. Mukai K, Shinkai T, Tominaga K, Shimosato Y. *The Incidence of Secondary Tumors of the Heart and Pericardium: A 10-Year Study.* Jpn J Clin Oncol 1988;18:195-201
6. Kline IK. *Cardiac lymphatic involvement by metastatic tumor.* Cancer 1972;29:799-808
7. Gregory JR, McMurtery MJ, Mountain CF. *A surgical approach to the treatment of pericardial effusion in cancer patients.* Am J Clin Oncol 1985;8:319-23
8. Vaitkus PT, Herrmann HC, LeWinter MM. *Treatment of Malignant Pericardial Effusion.* JAMA 1994;272:59-64