

경막외강내 두측으로 10 cm 삽입한 카테터의 X-선상 소견

세란병원 신경통증클리닉 및 광주 기독교병원 신경통증클리닉*
연세대학교 원주의과대학 신경통증클리닉**

정 소 영 · 이 호 근 · 채 진 호
이철승* · 이 철* · 김 찬 · 김순열**

=Abstract=

The Radiological Findings of the Catheters Inserted 10 cm Cephaladly in Epidural Space

So Young Chung M.D., Hyo Keun Lee M.D., Jin Ho Chae M.D., Chul Seung Lee M.D.*
Chul Lee M.D.*, Chan Kim M.D. and Soon Yul Kim, M.D.**

Neuro-Pain Clinic, Seran General Hospital, Seoul, Korea

*Neuro-Pain Clinic, Kwangju Christian Hospital, Kwangju, Korea**

*Neuro-Pain Clinic, Yonsei University Wonju College of Medicine, Wonju, Korea***

We have inserted epidural catheter for single or continuous injection of a drug for epidural analgesia. It is important to localize the tip of epidural catheter in appropriate site to acquire the most effective analgesia. In epidural block, we observed course and location of the tip of epidural catheter.

Subject: 70 patients were divided into group I(non-injection of saline group during catheter insertion) and group II(injection group during catheter insertion). Group I included cervical(n=20), thoracic(n=10), and lumbar(n=20) epidural group. Group II, cervical(n=10), and lumbar(n=10) epidural group.

Method: 19G FlexTip Plus™ Epidural Catheter(Arrow®) was inserted 10cm cephaladly in epidural space with(group II) or without(group I) saline flushing. We observed course and location of the tip of epidural catheter by C-arm image intensifier during injection of contrast media(Omnipaque®).

Result: In group I, the number of tips of epidural catheters located within 2 cm from inserted site were: cervical 14/20(70%), thoracic 2/10(20%), lumbar 16/20(80%). In thoracic epidural blocks, tips of epidural catheters were more cephaladly located than with cervical and lumbar epidural blocks. With cervical epidural blocks, the number of tips of epidural catheters located within 2 cm from insertion site were less in group II than group I(20% vs. 70%). But no significant differences were noted between group I and group II with lumbar epidural block(90% vs. 80%). The number of tips of epidural catheters located around a predicted site were: cervical 2/20(10%), thoracic 4/10(40%), lumbar 0/20(0%) in group I, and cervical 2/10(20%), lumbar 1/10(10%) in group II.

Conclusion: It was impossible to predict the exact location of tips of epidural catheters

by measuring the inserted length without epidurogram. With many cases, tips of epidural catheters were located around the insertion site in lumbar epidural blocks, and in some cases around the predicted site in thoracic epidural blocks. The results suggests that epidural block should be done at a point near the required band of analgesia.

Key Words: Location of epidural catheter, Epidurogram

서 론

신경통증클리닉에서 통증을 치료하기 위하여 가장 흔하게 이용되는 기술은 경막의 차단으로, 지속적인 약물주입을 위하여 카테터를 거치하게 된다. 이러한 경우에 소량의 약물로 가장 효과적인 통증제거를 얻기 위해서는 카테터 끝을 원하는 부위에 위치시키는 것이 중요하다. 경막의 카테터의 삽입을 용이한 부위에서 시도하여 카테터를 목표부위에 도달시키려고 하거나 잘 빠지지 않도록 깊게 삽입하는 경우가 흔히 있다. 그러나 카테터가 추간공으로 빠져나가거나, 경막외강 내에서 꼬일 수 있으므로 3~4 cm 이상 삽입하지 말것을 권장하고 있다¹⁾.

Sanches 등²⁾은 요부 경막의 카테터를 피부로부터 12.5 cm 혹은 20 cm 두측으로 삽입하였을때 약 45%에서 두측으로 삽입되었고, 6.7%에서는 카테터가 경막외강을 벗어났음을 보고하였다. 또한 Bridenbaugh 등³⁾은 카테터를 삽입한 환자들 중에서 미추 경막의 카테터는 94%, 지주막하강내 카테터는 70%에서 카테터 끝이 예측했던 부위에 도달하였음을 보고하였다.

따라서 저자들은 경부, 흉부 및 요부 경막의 차단시 경막의 카테터를 경막외강에서 10cm 두측으로 삽입한 후 조영제를 주입하여 경막의 카테터의 주행 및 그 끝의 위치를 살펴보고자 한다.

대상환자 및 방법

1) 대상환자

경막의 카테터 삽입은 지속적 경막의 차단에 금기증이 없는 70명의 환자를 대상으로 하였다(표 1).

2) 방법

경부 및 흉부 경막의 차단시에는 좌위를, 요부 경막

의 차단시에는 측와위를 취하였다. 경막의 카테터 삽입 부위를 무균소독한 후, 17G Tuohy바늘을 이용하여 저항소실법으로 경막외강을 확인한 후 19G Flex-Tip Plus™ Epidural Catheter(Arrow®)를 두측으로 10 cm 삽입하였다. 이때 생리식염수 주입여부에 따라 제 1군(생리식염수 비주입군)과 제 2군(생리식염수 주입군)으로 분류하였다. 경막의 카테터를 통해 조영제(Omnipaque®) 2.5 ml와 생리식염수 2.5 ml 혼합액을 주입하면서, C자형 영상증강장치로 카테터의 주행 및 그 끝의 위치를 확인하였다. 경막의 카테터의 주행은 X-선상 조영제 확산을 보고 곧바로 올라갔는지(straight), 삽입분절에 꼬여 있는지(coiled), loop를 형성하고 있는지로 구분하였다. 경막의 카테터가 두측으로 올라간 높이는 삽입부위로부터 올라간 추체 분절에 평균 추체 1분절 높이(경부; 1.8 cm, 흉부; 2.3 cm, 요부; 3.6 cm)⁴⁾를 곱하여 산출하였다. 통계처리는 제 1군에서 경부, 흉부, 요부 삽입군 사이의 평균 비교는 ANOVA, 제 1군과 제 2군의 비교는 unpaired t-test, Chi-square 및 Fischer's exact test를 이용하였다.

표 1. 대상환자의 질환별 분포

질 환	환자수(%)
경부 추간판 탈출증	26(37.1)
대상포진후 신경통	8(11.4)
작열통	1(1.4)
늑골골절	3(4.3)
흉추 압박골절	2(2.9)
요통	24(34.3)
반사성 교감신경 위축증	4(5.7)
요추 압박골절	1(1.4)
폐쇄성 즉상경화증	1(1.4)
합 계	70(100.0)

결 과

1) 환자의 특성

경부, 흉부, 요부에서 제 1군과 제 2군사이의 연령, 키, 몸무게, 성별의 유의한 차이는 없었다(표 2). 피부로부터 경막외강까지의 평균 깊이는 경부는 5.7 cm, 요부는 4.9 cm, 흉부는 5.9 cm이었다.

2) 경막외 카테터 끝의 위치

경막외강내로 10 cm 삽입한 카테터의 끝이 삽입부 위 2 cm 이내에 위치한 경우는 제 1군에서 경부 14 예(70%), 흉부 2예(20%), 요부 16예(80%)로, 경부 및 요부 경막외 카테터가 흉부 경막외 카테터보다 의의있게 많았다. 경부에서 카테터의 끝이 삽입부 위 2 cm 이내에 위치한 경우는 제 1군에서 14예(70%),

표 2. 환자의 특성

차단 부위	경 부		흉 부		요 부	
	비주입 (n=20)	주입 (n=10)	비주입 (n=10)	비주입 (n=20)	주입 (n=10)	
연령 (세)	53.1±14.3	55.0±11.5	63.5±9.9	46.9±15.4	60.2±14.8	
남:여	10:10	6:4	5:5	10:10	6:4	
키 (cm)	163.0±10.5	159.9±7.1	165.8±11.9	162.7±10.1	161.8±8.3	
몸무게(kg)	62.2±9.3	60.3±4.6	58.5±11.6	60.3±10.3	59.7±13.2	

연령, 키, 몸무게는 평균±표준편차

표 3. 경막외 카테터가 두측으로 올라간 높이

차단 부위 높이(cm)/식염수	경 부		흉 부		요 부	
	비주입	주입	비주입	비주입	주입	
0~1.9	14	2	2	16	9	
2~3.9	2	2	2			
4~5.9	2	2	2	4		
6~7.9		2				
8~10.0	2	2	4		1	
합 계	20	10	10	20	10	

표 4. X-선상 경막외강내 카테터의 소견

차단 부위 X-선상소견/식염수	경 부		흉 부		요 부	
	비주입	주입	비주입	비주입	주입	
Coiled	10	2		14	8	
Loop	5	3	4	5	1	
Straight+Coiled	1	1				
Straight+Loop		1	1	1		
Straight	4	3	5		1	
합 계	20	10	10	20	10	

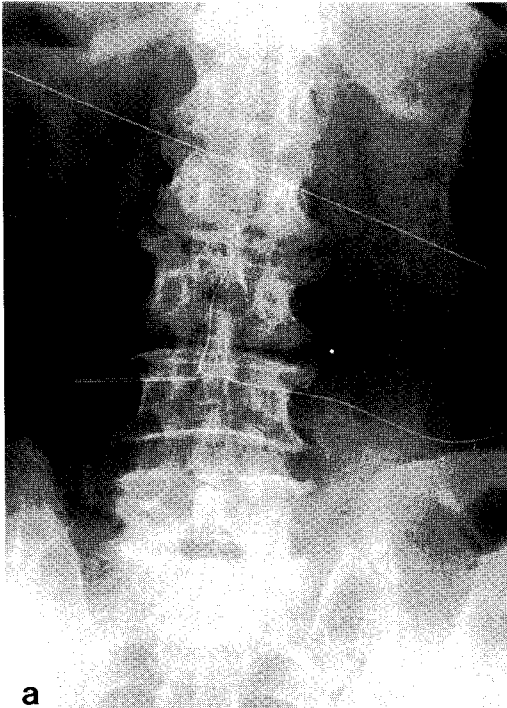


그림 1a. 요추 제 3-4간에서 삽입한 카테터가 loop를 형성하고 있다.

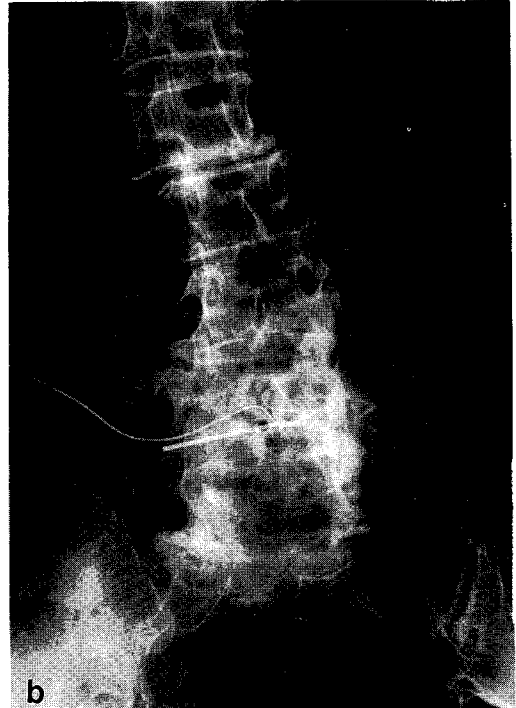


그림 1b. 경막외 카테터가 좌측 추간공을 빠져나가 대요근구에 조영제가 보인다.

제 2군에서 2예(20%)로 식염수 주입군에서 의의있게 두측으로 올라갔다. 그러나 요부에서는 제 1군에서 16예(80%), 제 2군에서 9예(90%)로 차이가 없었다. 카테터가 경막외강내에서 8 cm 이상 올라간 경우를 예측된 위치에 근접했다고 판정하였으며, 이에 해당하는 경우는 경부 4예(13%), 흉부 4예(40%), 요부 1예(3%)였다(표 3).

3) 경막외강내 카테터의 주행

경부, 흉부 및 요부에서 각각 삽입된 카테터가 삽입된 추체분절내에 꼬여 있던 경우는 20예(67%), 4예(40%), 28예(93%)였으며, 빠르게 올라갔던 예가 7예(23%), 6예(60%), 1예(3%)였다(표 4). 요부 1예에서는 경막외 카테터가 추간공을 통해 빠져나가 대요근구에 조영제가 나타나는 것을 관찰할 수 있었다(그림 1).

고 찰

경막외강은 위로는 대공(foramen magnum)에서 뇌막측 경막(meningeal dura)이 골내막측 경막(endosteal dura)에 합쳐지면서 끝나며, 아래로는 천미골막(sacrococcygeal membrane)까지이다. 앞쪽으로는 후종인대가 있으며, 뒷쪽으로는 황인대, 옆쪽으로는 각(pedicle)과 추간공이 위치한다. 경막외강의 내용물은 풍부한 정맥총을 형성하고 있어 이를 Batson의 정맥총이라 하며, 그밖에 지방, 혈관, 임파관, 척수 신경근 및 이를 둘러싸는 경막 등도 있다. 경막외강 후면에는 경막과 황인대 사이 정중앙에 섬유성 연결(plica mediana dorsalis)이 있어서 경막을 중앙에서 황인대에 연결하고 있으며, 이는 경막외강을 좌우로 나누고 경막외강의 중앙을 좁게 한다⁵⁾.

1967년 Sanchez등²⁾은 요부 경막외 차단시 경막외 카테터를 피부로부터 12.5 cm 혹은 20 cm 두측으로

삽입하였을 때 카테터 끝이 두측에 위치한 경우가 각각 47.4% 및 48.5%, 동일분절에 위치한 경우가 각각 42.1% 및 42.4%, 미측에 위치한 경우가 각각 10.5% 및 9.5%였다고 보고하였다. 또한 1968년 Bridenbaugh등³⁾은 요부 경막외강에 5 cm 혹은 10 cm 삽입된 카테터가 삽입분절에 위치한 경우가 각각 62% 및 96%였으며, 14% 및 0%만이 예측된 위치까지 카테터가 올라가 있었다고 보고하였다. 본 연구에 의하면 식염수 비주입군에서 요부 경막의 차단시 카테터 끝이 삽입된 분절에 꼬여 있었던 경우가 80%였고 예측된 부위에 도달했던 경우는 1예도 없었다. 이는 Bridenbaugh등의 결과와 유사하다. 경부 경막의 차단시에도 카테터 끝이 70%에서는 삽입분절에 꼬여 있었고, 10%만이 예측부위에 위치하였다. 그러나, 흉부 경막의 차단시는 20%만이 삽입분절에 꼬여 있었으며, 40%가 예측된 부위에 위치하고 있었다. 따라서 경막의 카테터의 끝이 예측된 위치에 있었던 경우는 흉부에서 가장 많았고, 경부 및 요부 경막의 카테터는 대부분이 삽입분절에 위치하였다. 경부에서 경막의 카테터의 끝이 삽입분절에 위치한 경우는 식염수 주입군에서 비주입군 보다 의의있게 감소하였으나(70% vs. 20%), 요부에서는 의의있는 차이가 없었다(80% vs. 90%). 또한 경부와 요부 모두에서 식염수 주입여부에 관계없이 카테터가 예측부위에 도달한 경우는 매우 적었다. X-선상 경막외강내 카테터가 삽입분절에 꼬여 있던 경우는 경부, 흉부, 요부 각각에서 50%, 0%, 70%였으며, 곧바로 올라간 경우는 각각 20%, 50%, 0%였다. 이상의 결과로 볼 때, 경막외강에 거치된 카테터 끝의 위치는 경막의 조영술을 시행하지 않는 한 삽입된 길이만을 가지고 예측하기는 어렵다. 요부 경막의 차단시 대부분의 카테터 끝이 삽입분절내에 위치하였으므로 카테터 끝을 보다 두측에 위치시키고자 하는 목적으로 카테터를 길게 삽입하는 것은 의미가 없다. 흉부 경막의 차단시에는 20%만이 삽입분절내에 위치하였고 40%가 예측된 부위에 위치하여 카테터가 예측 부위에 근접한 경우가 비교적 많았다. 향후 흉부 경막의 카테터 삽입시 식염수를 주입한 경우 예측된 부위에 더 잘 도달할 수 있는지에 관한 연구가 이루어져야겠다.

두측으로의 경막의 카테터 진행은 Tuohy바늘의 진행방향, 경막외강의 크기, 카테터의 재질 등에 의해 영

향을 받을 것으로 추정된다. 방정중법(paramedian approach)에 의한 경막의 차단시 정중법 보다 바늘이 두측을 향하므로 경막외강내에서 카테터의 두측진행이 용이하다고 한다⁴⁾. 극상돌기가 거의 수평인 경우, 요부 경막의 차단시 보다 극상돌기가 수직에 가까운 흉부 경막의 차단시 카테터의 두측진행이 용이했을 것으로 생각된다. 정중선에서 황인대로 부터 경막까지의 거리는 경부 1.0~1.5 mm, 상흉부 2.5~3.0 mm, 하흉부 4.0~5.0 mm, 요부 5.0~6.0 mm로 경막외강내 공간은 요부에서 가장 넓고 경부에서 가장 좁다. 극상돌기의 경사가 거의 비슷한 경부와 요부 경막의 차단 중에는 요부 경막외강의 용적이 더 크므로 카테터가 삽입부위에 더 많이 꼬여서 두측으로의 진행이 어려웠을 것으로 추정해 볼 수 있다. 경막의 카테터를 통하여 식염수를 주입하여 카테터의 굴곡성(flexibility)을 감소시켜서 삽입한 경우에 요부에서는 효과가 없었으나 경부에서는 두측으로의 진행이 증가된 것도 같은 이유에서 설명될 수 있을 것으로 보인다. 카테터의 재질이 단단할수록 두측으로의 진행이 용이하지만, 카테터 삽입에 의한 신경근 자극, 경막천자 등의 합병증 발생을 증가시킨다⁵⁾. 경막외강내에서 카테터의 진행이 용이하면서 합병증을 감소시킬 수 있는 재질의 연구가 필요할 것으로 사료된다. 또한 본 연구에서 이용된 19G FlexTip Plus™ Epidural Catheter (Arrow®)도 radio-opaque하다고 하나 방사선 투과력이 골조직과 비슷하기 때문에 실제 경막외강에 위치한 카테터는 조영제를 이용하지 않고서는 식별이 어려웠다. 따라서 쉽게 식별이 가능한 카테터가 개발되어야 할 것으로 생각된다.

결 론

지속적 경부, 흉부 및 요부 경막의 차단시 두측으로 10 cm 삽입된 카테터의 끝이

1) 삽입부위에 위치한 경우는 식염수 비주입군에서 경부 14예(70%), 흉부 2예(20%), 요부 16예(80%)로 흉부에서 삽입된 경막의 카테터는 의의있게 두측으로 올라갔으며, 경부에서는 식염수 주입군에서 식염수 비주입군보다 의의있게 감소하였으나(70% vs. 20%) 요부에서는 의의있는 차이가 없었다(80% vs. 90%).

2) 예측된 위치에 근접한 경우는 식염수 비주입군에

서 경부 2예(10%), 흉부 4예(40%), 요부 0예(0%)였으며, 식염수 주입군에서는 경부 2예(20%), 요부 1예(10%)로 유의있는 차이가 없었다.

경막외강에 거치된 카테터 끝의 위치는 삽입된 길이만을 가지고 정확한 위치를 예측하기는 어려웠다. 따라서 목표한 위치의 근접한 부위에서 카테터를 삽입하는 것이 바람직 할 것으로 사료된다.

참 고 문 헌

- 1) Cousins MJ, Bridenbaugh PO. *Neural blockade. 2nd ed., Philadelphia, JB Lippincott, 1988; 319-20.*
- 2) Bridenbaugh LD, Moore DC, Bagdi P, Bridenbaugh PO. *The position of plastic tubing in continuous-block techniques: an X-ray study of 552 patients. Anesthesiology 1968; 29: 1047-9.*
- 3) Sanchez R, Acuna L, Rocha F. *An analysis of the radiological visualization of the catheters placed in epidural space. Br J Anaesth 1967; 39: 485-9.*
- 4) Clemente CD. *Gray's anatomy. 29th ed., Philadelphia: Lea & Febiger. 1985; 127-8.*
- 5) Collins VJ. *Principles of anesthesiology. 3rd ed., Philadelphia: Lea & Febiger. 1993; 1571-97.*
- 6) Wildsmith JAW, Armitage EN. *Principles and practice of regional anesthesia. 1st ed., New York, Churchill Livingstone, 1978; 88-9.*