

## 과반사성 방광 환자에서 페놀에 의한 천골신경 차단

충남대학교 의과대학 마취과학교실, 가톨릭의과대학 대전성모병원 마취과\*

이 원 형 · 신 호 철 · 윤 건 중\*

= Abstract =

### Sacral Block with Phenol in Hyperreflexic Bladder Patient

Won Hyung Lee, M.D., Hyo Cheul Shin, M.D. and Kun Joong Yoon, M.D.\*

Department of Anesthesiology, College of Medicine, Chungnam National University,  
Tae Jeon, Korea

Department of Anesthesiology Daejeon St. Mary's Hospital,  
Catholic University Medical college

Percutaneous/intrathecal chemical neurolysis of sacral nerve with 12% phenol was performed on 13 cases of hyperreflexic bladder to augment bladder capacity and to reduce bladder pressure. Urodynamic evaluations were done before and after chemical neurolysis. Mean bladder capacity increased significantly after chemical neurolysis (from 171.4 ml to 375 ml). No significant changes in bowel or injection sites were noted. The result suggests that the chemolysis of sacral nerve was available modality for hyperreflexic bladder patients, who did not respond to anticholinergic medication, before decide the more aggressive alternatives such as augmentation cystoplasty or urinary diversion.

**Key Words:** Hyperreflexic bladder, Phenol, Sacral nerve block

### 서 론

과반사성 방광은 천수 상방의 손상이나 병변 발생시에 발생하는 신경장해성 방광으로 척수손상시 초기에는 spinal shock이 초래되어 무반사성 방광상태가 되나 시간이 지남에 따라 점차 회복되어 과반사성 방광 상태가 유발된다. 과반사성 방광은 정상 상태의 방광과 괄약근 사이의 정상적인 상호 보완적인 작용이 없고 방광과 괄약근 모두 과도한 수축작용을 초래하게 되어 방광내압이 40 cm H<sub>2</sub>O 이상 과도하게 상승되어 상부요로로 역류현상이 초래되고 궁극적으로는 신장기능 이상을 초래하게 된다. 그러므로 과반사성 방광 치료의 목적은 방광내압을 40 cm H<sub>2</sub>O 이하로 유지하여

신장기능 손상을 예방함과 동시에 방광 용적을 증대시켜 빈뇨 및 야뇨 등의 배뇨증상을 호전시키는데 있다. 과반사성 방광을 치료하는 방법으로는 약물요법으로써 방광을 수축시키는 부교감 신경계를 차단할 목적으로 항콜린제제가 사용되지만 장기간의 약물복용에 의한 부작용이 초래될 수 있다. 수술적 요법으로는 방광의 용적을 증가시키는 증대 방광성형술이 이용되고 있지만 신경장해를 입은 환자의 전신적인 상태와 환자의 신기능, 그리고 수술적 어려움 등을 고려할 때 수술적 요법도 여러 단점을 가지고 있다. Miyata<sup>1)</sup>은 척추손상으로 초래된 요실금 환자에서 지주막하 phenol을 투여하여 증상이 호전됨을 관찰하였으며 urge syndrome의 진단 등에 천골신경 차단법의 유용성이 보고되고 있다. 이에 저자 등은 환자의 전신적인 문제

점 등에 제약받지 않고 전신적인 약물 부작용 등의 합병증에 관계없는 치료방법으로 제 3 번 혹은 제 3번과 4번 천골신경을 차단하거나 지주막하 폐놀 차단的方法을 시도하여 과반사성 방광 환자 증상 호전과 40 cm H<sub>2</sub>O이하로 방광내압이 감소되는 결과를 거두었기에 이에 문헌적 고찰과 함께 보고한다.

## 대상 및 방법

### 1) 대상

1992년 10월 부터 1995년 2월까지 과반사성 방광 환자 중 항콜린성 약물에 반응하지 않았던 13 명의 환자를 대상으로 하였다. 질환별로는 천골 상방 척수손상 환자 6례, 불안정 방광(unstable bladder) 3예, 뇌혈관 질환 1예, 원발성 측삭 경화증(primary lateral sclerosis) 1예, 수막척수류(meningomyelocele) 1예, 횡단성 척수염(transverse myelitis) 1예 등이었다(Table 1). 성별로 남자 7예, 여자 6예 이었고, 연령별로는 15세에서 75세 까지였으며 유병기간은 1년에서 28년까지 였다(Table 1).

### 2) 방법

(1) 폐놀의 제조: 무균성 clean bench내에서 순수 폐놀을 glycerol에 희석하여 12%로 만들었으며 사용

전 까지 빛을 차단하고 -70°C의 냉동상태로 보관하여 산화를 방지하였으며 glycerol과 합성후 최대 1개월이내에 환자에 사용하였다.

(2) 천골 신경차단: 천골 신경차단은 경천골 신경차

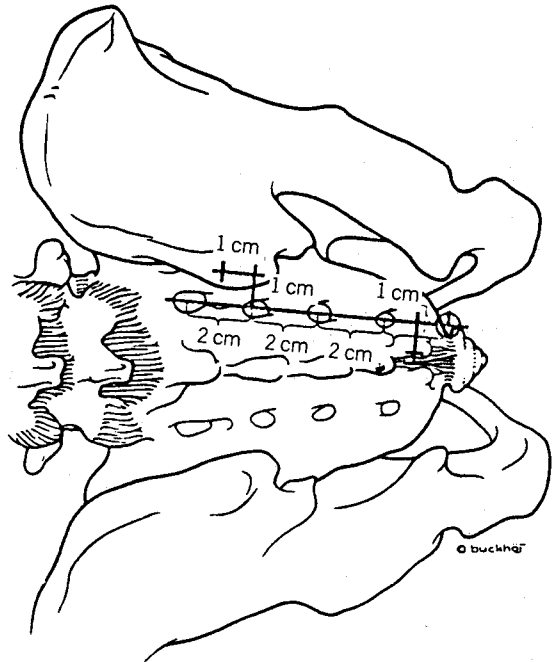


Fig. 1. Landmark of sacral foramen.

Table 1. Characteristics of Patients

Patient	Diagnosis	Duration(yrs)	Method
46/F	C*1-2 dislocation	3	S**3
28/F	C6-7 compression fracture	14	S2/S3
32/M	C5-6 compression fracture	3	S3
46/M	C6-7 compression fracture	3	S3 & S2
75/F	unstable bladder(HIVD?)	8	S3
63/M	unstable bladder(unknown)	3	S3
67/F	unstable bladder(cervical ca)	28	S3
39/M	primary lateral sclerosis	6	S3
15/M	meningomyelocele	15	S2 & S3 & S4
57/F	CVA	5	S3
33/F	Transverse myelitis	1	S3 & intrathecal
31/M	L1 compression fracture	3	S3 & intrathecal
42/M	L1 compression fracture	5	intrathecal

\*; cervical spine, \*\*; third sacral nerve, CVA; cerebrovascular accident

단과 척수강내 천골신경차단 방법을 이용하였다.

① 경천골 신경차단;

(가) landmarks; 배계를 둔부의 아래쪽에 위치한 복와위에서 후상 장골극(posterior superior iliac spine)을 촉지한 후 내측, 상측 1cm로 이동한 지점(제 1 천골공)에서 미골(sacral hiatus의 sacral cornua)까지 선을 그은 후 2 cm씩 하방으로 내려오는 지점을 각각 2번, 3번 천골공으로 간주한후 표시하고 전산화 단층촬영시 위치확인을 위하여 방사선 비투과성 물질을 양쪽 제 3천골공 예측지점에 부착하였다(Fig. 1).

(나) 차단 수기; 전산화 단층 촬영을 이용하여 제 3천골공의 위치를 확인한 후 피부에 2% lidocaine으로 국소마취를 실시하고 3.5 inch, 21 gauge Chiba 바늘을 제 3 천골신경공 위치에서 수직으로 삽입하였다. 바늘끝에 천골의 접촉이 촉지되면 바늘끝이 내하방 45도의 기울기를 갖도록 하여 천골공을 찾아 1.5 cm 정도 앞으로 전진 시켰다. 다시 전산화 단층촬영을 실시하여 바늘끝이 전천골공 전면에 위치하도록 고정된 후 각각의 천골공에 2% lidocaine 1 ml를 주입하였다. 경천골 신경 차단후 30분, 60분에 방광내압측정(cystometry: 주입속도 40~50 ml/sec)을 시행하여 방광용적이 lidocaine 주입전보다 250 ml 이상 증가하고 최대 방광용적에서의 방광내압이 40 cm H<sub>2</sub>O

이하를 보이는 경우에 폐놀주입의 대상으로 간주 하였다.

(다) 폐놀 주입; 경천골 신경차단을 실시한 12예의 환자에서 7예는 양쪽 제 3 천골 신경차단만을 실시하였으며 2예에서는 양쪽 제 2, 3 천골신경차단을 실시하고 1예에서는 제 2, 3, 4 천골신경 차단을, 2예에서는 제 3천골신경 차단을 실시한 후 다시 척수강내 천골신경 차단을 실시하였다. 사용한 폐놀의 농도는 12%의 폐놀을 주입하였으며 주입한 폐놀 량은 각 천골공에 각각 1 ml의 폐놀을 주입하였으나 제 2, 3, 4 천골신경을 차단한 증례에서는 0.5 ml의 폐놀을 각각 주입하였다.

② 척수강내 천골신경 차단;

(가) 시험적 천골신경 차단; 폐놀에 의한 천골신경 차단 1 주일 전에 tetracaine 5 mg을 이용한 척수마취를 실시하여 방광용적과 방광내압의 변화를 관찰하여 250 ml이상의 방광용적의 증가와 40 cm H<sub>2</sub>O이하의 방광내압 감소를 보이는 환자를 선별하였다.

(나) 척수강내 천골신경차단; 시험적 천골신경차단으로 선별한 1예의 환자와 제 3 경천골 신경차단으로 만족할 만한 효과를 보이지 않는 2예의 환자를 대상으로 하였다. 환자를 좌위로 위치시킨 상태에서 23 gauge 척수바늘을 이용하여 제 5 요추-제 1 천추간의 지주막하강을 천자하고 뇌척수액이 역류되는 것을

Table 2. Effect Evaluation of Phenol

Patient	Pre(Vol/Pr)	Post(Vol/Pr)	Voiding	Others
1	230 ml/100 cmH <sub>2</sub> O	450 ml/13 cmH <sub>2</sub> O	self*	sacral numbness
2	bilateral reflux	not performed	CIC**	
3	160/100	300/38	CIC	sphincterotomy
4	90/100	500/35	CIC	
5	120/100	350(150)/50(100)	CIC	
6	250/55	250/56	self	paresthesia
7	120/100	350/35	self	
8	75/94	150/50	self	sacral numbness
9	220/100	450/21	CIC	
10	160/100	450/20	CIC	
11	450/35	600/29	CIC	
12	100/50	350/40	CIC	sacral numbness
13	200/40	300/30	CIC	

\*; self voiding, \*\*; clean intermittent catheterization

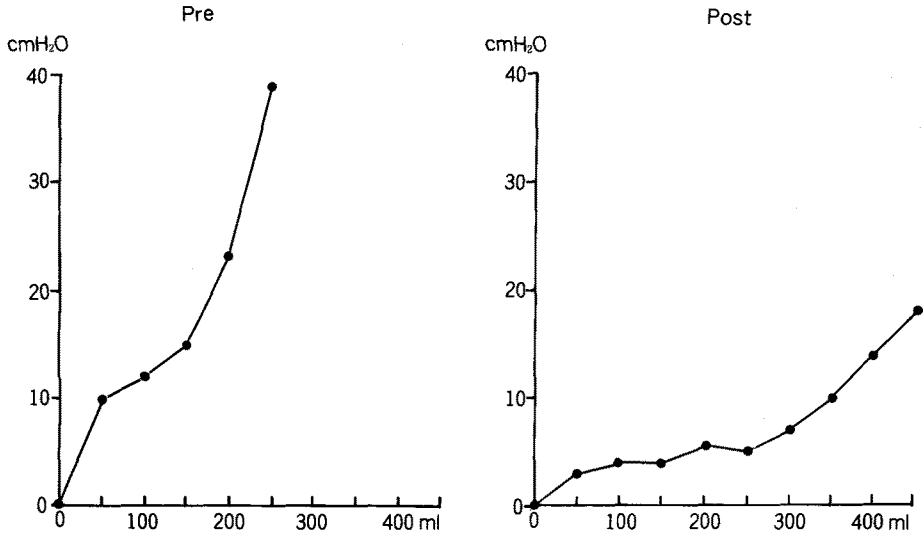


Fig. 2. Changes of bladder capacity and pressure after sacral nerve block. Pre; before sacral nerve block, Post; after sacral nerve block.

확인한 후 12% 페놀 0.3 ml을 주입하고 0.5 ml의 생리식염수로 척수바늘내의 페놀을 wash out시켰다. 환자는 수술실에서 좌위 상태로 1시간을 안정한 후 병실로 옮겨 1일 동안 안정을 취하였다.

### 결 과

13례의 환자중 9례에서 빈뇨, 요실금, 급뇨 등의 증상이 소실되었으며 방광용적도 300 ml 이상, 방광내압 40 cm H<sub>2</sub>O 이하로 유지되었다(Table 2, Fig. 2). 총 13례 중 4례에서는 자가배뇨가 가능하였으며(잔뇨 100 ml 이하 유지) 9례에서는 자가배뇨가 불가능하여 주기적 자가도뇨법을 시행하였다. 요실금은 치료전에 전례에서 관찰되었으나 치료후 4례에서(불안정 방광 3례, 경추손상 1례) 감소하였고 9례에서는 소실되었다. 요도내압은 전례에서 치료전후 특별한 변화를 보이지 않았으며 빈뇨 및 야뇨 등의 배뇨증상은 전례에서 만족할 만큼 개선되었다. 방광역류가 지속된 7번 경추손상 1례는 Grade IV의 양측성 방광요관 역류 및 재발성 급성 신우염이 있었던 28세 여자 환자로 신경차단 후 자가배뇨를 시행하였다. 합병증 및 부작용으로는 경천골 신경차단시 페놀 주입 부위에 빠른 정도의 통증을 호소하였으나 주입후 10분 후에 소실

되었다. 경천골 신경차단과 척수강내 신경차단 모두에서 둔부에 감각이 있었던 환자 전례에서 둔부 감각소실이 관찰되었으나 항문 괄약근력의 변화는 없었다. 페놀 주입 약 2주후에 3례에서 일측성 내측 대퇴부에 작열감을 호소하였으며 약 2~3개월간 지속하다 사라졌다.

### 고 찰

방광근은 흉부 제 12번-요부 제 2번 사이의 아드레날린성 교감신경에 의하여 억제되며 천골신경 제 2번-3번의 무스카리닉 부교감신경에 의하여 흥분되어 수축된다. 방광에서뇨의 저장은 교감신경계를 통한 내부 괄약근의 수축과 부교감신경의 억제에 의하며 반면 배뇨는뇨의 저장시의 정반대 작용에 의한다. 천수 상방의 손상이나 병변 발생시에 초래되는 과반사성 방광은 정상 상태의 방광과 괄약근 사이의 정상적인 상호보완적인 작용이 없고 방광과 괄약근 모두 과도한 수축작용을 초래하게 되어 방광내압이 40 cm H<sub>2</sub>O 이상 과도하게 상승되어 요로감염 및 상부요로에 합병증을 유발하여 적절한 치료를 하지 않을 경우에 신장기능 이상 및 상부요로의 손상을 초래하게 된다<sup>2)</sup>. 그러므로 과반사성 방광 치료의 목적은 방광내압을 40 cm H<sub>2</sub>O

이하로 유지하여 방광내압의 상승을 억제하고 상부요로 및 신장기능을 보존하면서 효과적인 뇨배출을 유도하여 생활의 질을 향상 시키는데 그 목적이 있다. 과반사성 방광을 치료하는 방법으로는 약물요법으로써 방광을 수축시키는 부교감 신경계를 차단할 목적으로 항콜린제제가 사용되지만 약물에 반응하지 않는 환자가 있거나 약물복용으로 인한 부작용과 장기간 복용에 따른 순응도의 감소 등이 초래될 수 있다. 이러한 환자에게는 증대 방광 성형술의 수술적 요법과 방광수축을 유발하는 신경의 차단<sup>3,4)</sup>, 고주파에 의한 신경 파괴술<sup>5)</sup> 페놀이나 알코올을 통한 화학적 신경 박리술<sup>6)</sup>과 배부 음경신경의 전기자극을 통한 반사성 방광수축 억제 등의 치료요법이 있다.

Murray 등<sup>7)</sup>은 골반총 (pelvic plexus)에 내시경을 통하여 페놀을 주입하는 방법으로 과반사성 방광을 치료하는 방법을 보고하였으며 Miyata 등<sup>11)</sup>은 척수손상으로 초래된 요실금과 과반사성 방광환자에서 10% 페놀 0.3~0.6 ml을 주입하여 방광요관역류(vesicoureteral reflux)를 치료하였으나 병력이 오랜시간 경과된 환자에서는 만족할 만한 방광 탄성(bladder compliance)을 유발하지 못하여 이것은 방광벽의 organization에 의한다고 보고하였다. 반면 Yamachi 등<sup>8)</sup>은 제 7 경추손상에 의하여 초래된 사지마비를 동반한 신경장해성 방광 환자에서 경막의 알콜 주입으로 천골신경을 차단하여 다한증(hyperhidrosis)을 치료하였다. 본 연구에서 시행한 총 13예의 과반사성 방광환자에서 경천골 신경차단과 지주막하 천골신경차단을 실시하여 평균 방광용적이 171.3 ml에서 375 ml로 매우 유의하게 방광용적이 증대되고 방광내압도 9 예에서 40 cm H<sub>2</sub>O이하로 감소되었으며 과반사성 방광에 동반된 요실금 및 빈뇨, 급뇨 등의 증상이 호전되었다. 그러므로 이러한 페놀을 이용한 경피적 혹은 척수강내 천골신경 차단은 시술이 비교적 비침습적이면서 환자에게 시술에 따르는 신체적 부담을 주지않는 점과 특히 방광용적의 증가와 함께 효과적인 자율신경부조의 증상이 빈발하는 환자에서는 방광용적의 증가와 함께 효과적인 자율신경부조 증상의 치료가 되어 과반사성 방광 환자의 치료에 유용하게 사용될 수 있다고 사료된다.

페놀주입에 따른 사고로는 주입할 당시 주사기와 주사침의 이탈로 시술자에게 페놀이 오염된 보고가 있

며, 합병증으로 주입된 페놀이 경막 내외로 잘못 유입될 경우 심각한 신경마비의 후유증, 남자환자에서의 발기부전 등이 있다. 저자의 경험으로는 페놀주입 당시 주입부위에 빠른 통증을 느꼈으나 약 10분 후 사라졌으며, 페놀주입 48시간 경과 후에는 둔부의 감각 소실이 관찰되었으나, 항문 괄약근력 약화 등의 신경학적 이상소견은 관찰되지 않았다. Phenol을 지주막하 주입시에 올 수 있는 합병증으로는 운동장애, 방광장애, 배변장애, 유착성 경수막염, 횡단성 척수염 및 마미 증후군 등<sup>9)</sup>이 있고 오희근등<sup>10)</sup>은 전척수동맥증후군과 척수횡단 증상을 올 수 있다고 하여 주사부위, 주사침의 단면방향, 혈관과의 위치 관계, 주입속도, 체위 및 주입용량 등을 신중히 고려해야 할 것으로 사료된다. 현재 신경차단을 위해 많이 이용되는 phenol-glycerol의 농도는 사용자에 따라 다르나 대개 5%~10%을 이용하고 이중에 6~8%가 가장 일반적으로 선택되어지는 농도<sup>11)</sup>인데 저자는 12% phenol-glycerol 0.3 ml을 이용하여 우수한 효과를 얻었으며 운동손상이 큰 문제가 안된다면 농도가 높을수록 신경과괴의 정도가 높다는 것을 인지할때 12% phenol이 신경차단을 위하여 유용하게 사용될 수 있을 것으로 사료된다. 그러므로 과반사성 방광환자에서 방광압력을 낮추기 위한 치료로 12% 페놀을 이용한 천골신경 차단술은 단독 혹은 약물요법과 병행하면 증대 방광 성형술 등의 침습적 치료를 적용하기에 앞서 시행할만한 좋은 치료방법이라고 생각된다.

## 결 론

저자는 과반사성 방광 환자 13례에서 페놀을 이용한 경천골신경차단 및 척수강내 천골신경 차단술을 실시하여 그 효과를 관찰하였다.

시술전에 요실금이 있던 환자에서 요실금의 양이 전례에서 감소하였고, 간헐적 자가도뇨 또는 자가배뇨가 가능하였다. 신경차단 전후의 평균 방광용적은 171.3 ml에서 375 ml로 괄목할 만한 증가를 볼 수 있었고, 방광내압도 4례를 제외하고는 40 cm H<sub>2</sub>O를 유지하게 되었다.

상기의 결과를 고려할 때 페놀을 이용한 천골신경 차단술은 항콜린성 제제에 효과가 나타나지 않는 과반사성 방광 환자에서 증대 방광 성형술이나 요료전환술

등의 관혈적 치료를 시행하기 전에 해볼 수 있는 효과적인 방법으로 사료된다.

### 참 고 문 헌

- 1) Miyata M, Mizunaga M, Kaneko S, Morikawa M, Yachiku S, Watabe Y. *Urologic management of spinal cord injury by subarachnoid phenol block. Nippon Hinyokika Gakkai Zasshi* 1990; 81: 841-6.
- 2) Gasparini ME, Schmidt RA, Tanagho Ea. *Selective sacral rhizotomy in the management of the reflex neuropathic bladder: A report on 17 patients with long-term followup. J Urol* 1992; 148: 1207-10.
- 3) Mundy AR. *The surgical treatment of detrusor instability. Neurorol Urodyn* 1985; 4: 357-63.
- 4) Awad SA, Flood HD, Acker KL, Clark AJ. *Selective sacral cryoneurolysis in the treatment of the patients with detrusor instability/hyperreflexia and hypersensitive bladder. Neurorol Urodyn* 1987; 6: 307-15.
- 5) Mulcahy JJ, Young AB. *Percutaneous radiofrequency sacral rhizotomy in the treatment of the hyperreflexic bladder. J Urol* 1978; 120: 557-8.
- 6) 강평희, 김대열, 이원형, 최세진. 직장암 환자의 지주막하 15% Phenol in Glycerine 주입에 의한 암성통증 차단. *대한마취과학회지* 1988; 21: 823-8.
- 7) Murray K, Mundy AR, Blackford HN, Stephenson TP. *Transvesical phenolisation of the pelvic plexuses: a simple technique for the treatment of refractory detrusor instability and hyperreflexia. Urol Int* 1986; 41: 202-6
- 8) Yamauchi Y, Kojoh H, Nagaro T, Miyazaki H, Kimura S, Arai T. *Treatment of hyperhidrosis with caudal epidural alcohol block in a patient with cervical cord injury. Masui* 1993; 42: 606-10.
- 9) Wylie & Churchill-Davidson: *Pain Clinic and Operative Nerve Blocks, A Practice of Anesthesia. 5th ed, 1984; 922*
- 10) 오홍근, 이윤우, 윤덕미: 암성통증에 대한 지주막하 10% phenol-glycerine 차단. *대한마취과학회지* 1985; 18 (4): 434
- 11) Raj PP, Denson DD: *Neurolytic Agents, Practical Management of Pain, Year Book Medical Publishers 1986, 561*