

척추마취후 발생한 마미증후군과 총비골신경마비

— 증례 보고 —

연세대학교 원주의과대학 마취과학교실

윤경봉 · 이영복 · 김순열 · 이정원

=Abstract=

Cauda Equina Syndrome and Common Peroneal Nerve Palsy after Spinal Anesthesia

— A case report —

Kyung Bong Yoon, M.D., Young Bok Lee, M.D., Soon Yul Kim, M.D. and Jung Won Lee, M.D.

*Department of Anesthesiology, Yonsei University
Wonju College of Medicine, Wonju, Korea*

Although spinal anesthesia has long been considered a safe technique, it is not without risk or side effect. Cauda equina syndrome is a rare but serious complication of spinal anesthesia.

We have experience a case of cauda equina syndrome after spinal anesthesia. A twenty year old healthy male patient complained of pain, numbness, tingling sensation and motor weakness on his right lower extremity 8 hours after subarachnoid blockade. On the following day, the patient was noted to have a right L1 to S2 radiculopathy.

Magnetic Resonance Imaging results were unremarkable. The patient sprained his ankle while trying to move down from the bed, so short leg splint was applied. Then he had additional right common peroneal nerve injury from the splint. His neurologic symptoms improved gradually thereafter, and three months postoperatively his electromyogram revealed improving stage from right common peroneal nerve palsy.

Key Words: Spinal anesthesia, Cauda equina syndrome, Common peroneal nerve palsy

척추마취는 전신마취를 시행할 수 없는 상황이나 수술부위, 수술시간등에 따라 안전하게 선택할 수 있는 마취방법으로 알려져 왔다. 그러나 척추마취와 관련된 합병증들로 저혈압, 요추천자후 두통, 요통, 오심과 구토 및 신경학적 후유증등이 발생할 수 있으며 대개의 합병증들은 일반적인 방법으로 쉽게 치료할 수 있는 반면 신경학적 후유증은 발생빈도는 매우 적다고 보고되고 있으나¹⁾ 합병증의 발생시 진단과 치료의 어려움과 함께 영구적인 신경손상의 가능성 때문에 마취의를

곤혹스럽게 할 수 있다.

본 교실에서는 척추마취후 편측 하지의 지각손상 및 근력감퇴와 일시적인 요폐를 보인 증례를 경험하여 이에 보고하는 바이다.

증례

20세 남자 환자로 출생시부터의 우측 정류고환을 주소로 본원 비뇨기과에 입원하였다. 환자는 과거력상

특이사항 없었으며 내원 당시 시행한 이학적 검사 및 흉부 X-선, 심전도, 검사실 소견은 정상이었으며 ASA status는 Class I이었다.

내원 3일째 수술 전처치로 glycopyrrolate 0.2 mg, midazolam 3 mg을 근주한 후 정류고환 절제술을 시행하기 위해 수술실로 옮겨졌으며 마취방법은 두통 등 흔한 합병증에 관하여 충분히 설명한 후 척추마취를 시행하기로 하였다. 환자의 체위를 좌측위로 하고 베타딘 용액을 이용하여 피부를 소독한 후 소독포를 덮었고 천자점을 확인한 후 2% lidocaine을 사용하여 국소침윤마취후 제 3, 제 4 요추 극돌기 사이에서 정중선접근법으로 요추천자를 2회에 걸쳐 시도하였으나 실패하여 방정중접근법으로 재시도 하였다. 요추천자시 환자는 우측 하지의 감각이상을 호소하였으나 잠시후 감각이상은 없어졌으며 혈액이 섞이지 않은 뇌척수액이 자유롭게 점적됨을 확인한 후 고비중 0.5% tetracaine 13 mg을 주입하였다. 약물 주입시 통증이나 감각이상은 나타나지 않았지만 약물이 거의 투입된 후 재흡인을 시도해 보았을 때 뇌척수액이 흡인되지 않았다. 환자는 앙와위로 취한후 제 8흉추 피부절 이하 부위의 감각저하가 확인되었으나 다른 부위에 비하여 우측 하지에서 더욱 심한 저린감과 감각이상을 호소하였으며 피부절개시 통증을 호소하여 thiopental sodium 300 mg, succinylcholine 75 mg을 정맥내 주사후 기관내 삽관을 시행하였으며 N₂O와 O₂, enflurane으로 마취를 유지하였고 근이완제로 vecuronium을 사용하였으며 1시간 25분간의 수술기간중 활력징후와 맥박산소계측치, 호기말 이산화탄소분압 등은 정상범위로 유지되었다.

수술후 발관 시행후 회복실로 옮겼을 때 환자는 '다리를 움직일 수 없고 감각이 없다'고 호소하였으나 척추마취 때문으로 생각되어 특별한 신경학적 검사를 시행치 않고 병실로 옮겼다.

척추마취 4시간 후 요폐로 인한 복부팽만이 관찰되어 도관배뇨를 시행하였으며 마취 8시간 후부터 환자는 우측 다리가 저리고 아프다고 호소하여 진통제를 투여 받았다.

수술후 1일째 우측 하지의 계속되는 통증과 저린감을 호소하여 신경과와 마취과로 의뢰되었다. 신경학적 검사상 우측 하지의 근력감퇴, 우측 제 1요추에서 제 2천추 피부절까지의 pin-prick test 및 vibration에

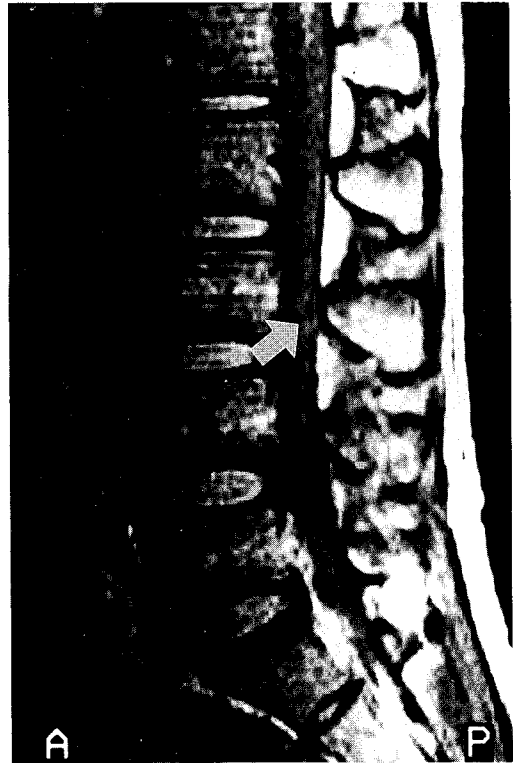


Fig. 1. 술후 1일째에 촬영한 자기공명영상 사진상 제 3,4요추부위에서 의심스러운 signal의 변화를 보이고 있으나 혈종 등은 발견되지 않았다.

대한 지각감소와 족반사, 슬개건반사의 감소가 관찰되어 보다 정확한 진단을 위해 요천추 자기공명영상촬영을 시행하였다. 그 결과 proton image에서 제 3, 제 4요추의 후방 부위에서 signal의 변화가 관찰되었으나 경막의 혈종이나 기질적병변 등은 보이지 않았다 (Fig. 1). 신경근의 염증을 억제하기 위하여 dexamethasone 5 mg을 1회 경막외로 주사하였으며 1일 20 mg씩 정주하기 시작하였다.

수술후 2일째 환자는 스스로 배뇨가 가능해졌으며 증상은 조금씩 호전되는 양상을 보였으나 환자가 침대에서 내려오다 우측 족관절 염좌를 입어 단하지부목을 착용시켰으며 그후 우측 하지의 운동기능과 지각기능은 시간경과에 따라 조금씩 호전되어 dexamethasone을 서서히 끊었으며 우측 종아리의 부종과 우측 발목의 통증이 계속되어 부목을 댄 채 수술후 6일째 퇴원하였다.

퇴원 12일후 환자는 다시 우측 족 하수와 총비골신

경 분포부위의 지각장애를 주소로 본원 신경과로 입원하였으며 입원중 시행한 전기진단검사상 우측 총비골 신경의 운동전위가 검출되지 않았으며 후경골신경 (posterior tibial nerve)의 운동전위의 크기와 비복 신경(sural nerve)의 감각전위의 크기가 감소되어 있는 양상을 보여 우측 총비골신경에 주된 병변이 있음을 나타내었으며 축삭단열(axonotmesis)보다는 신경 무동작(neurapraxia)에 가까운 소견을 보였다. 그 후 물리요법과 스테로이드 치료로 증상의 호전을 보여 입원 25일째 퇴원하였으며 계속 통원치료 하였다. 수술 3개월 후 시행한 전기진단 검사상 우측 총비골신경부위의 운동전위가 약간 증가하여 호전되는 양상을 보였지만 6개월이 지난 후에도 환자의 우측족하수의 증상은 완전 호전을 보이지 않았다.

고 찰

척추마취후 나타날 수 있는 신경학적 후유증으로는 무균성 수막염, 마미증후군, 유착성 거미막염등이 있으나 일회용 척추마취기구의 사용과 현재 사용되고 있는 국소마취제의 안전성 및 적은 용량과 용적의 사용등으로 그 발생빈도는 낮으며 가능한 원인들로 척수허혈, 요추천자로 인한 외상, 국소마취제 용액의 화학적 혹은 세균성 오염과 신경독성반응 등이 제시되고 있다²⁾.

외상으로 인한 신경계의 손상은 흔하지 않으며 주로 요추천자의 반복적인 시도와 관계가 있다고 보고되고 있으며 이러한 합병증을 줄이는 방법으로 환자의 자세를 바로 유지시키고 천자점의 위치를 정확히 선정 한 후 가능하면 한번의 시도로 천자를 성공시키고 여의치 않을 경우에는 여러번의 시도 보다는 다른 마취의가 시도하여 계속 실패할 경우 전신마취로 바꾸거나 수술을 지연 시킬 것을 권유하고 있다³⁾.

세균, 세정제 혹은 다른 화학물질에 의한 국소마취제 용액의 오염이 신경학적 후유증의 원인으로 보고되어 왔으나 일회용 기구의 사용으로 세균성 수막염과 같은 합병증은 급격히 줄어들었다⁴⁾.

경막외마취를 시행하는 과정에서 많은 용적의 고비중 용액이 지주막하강내로 잘못 주입될 경우에는 삼투압 효과에 의하여 신경근의 전도성에 영향을 줄 수 있고 또한 산성 용액이 신경근 혹은 수막을 자극하거나 혈관경축을 유발할 수 있다고 하며⁵⁾ 모든 국소마취제

에서 발생빈도의 큰차이 없이 신경학적 후유증이 발생하는 것으로 보고되고 있다^{6,7)}.

국소마취제의 신경독성에 관한 동물실험에서 쥐의 좌골신경의 신경초내막과 신경외막 사이에 2-chloroprocaine과 tetracaine을 주사한 결과 유의한 신경내막의 부종이 발생하였으며 전자현미경에서 Schwann세포의 손상과 축삭의 이영양증 뿐만 아니라 비정상 비만세포와 신경내막의 섬유아세포의 증식이 관찰되었으며 이는 임상에서 사용되는 국소마취제의 농도로 신경로의 주입(extrafascicular administration)이 발생한 경우에 신경주위의 투과성을 변화시켜 신경의 손상을 일으킬 수 있음을 의미한다⁸⁾.

척추마취후 신경계 합병증의 평가에 있어 근전도검사는 유용하며 환자가 신경학적 이상소견을 호소할 경우에 척수 신경근의 손상은 최소한 3주이상 경과한 후에야 근전도검사상 이상소견이 나타날 수 있으므로 이러한 특성을 이용하면 증상의 발현이 척추마취와 직접적으로 관계가 있는지 혹은 다른 원인으로 인한 것인지를 감별하는데 도움을 준다. Albert등⁹⁾에 의하면 증상의 발현시 근전도검사를 시행하여 만약 이상소견이 관찰되면 척추마취와는 직접적인 관계가 없음을 알 수 있다고 하였으며 각각의 양상의 특징으로 신경손상 부위의 평가에도 큰 도움을 준다고 하였다.

마미증후군은 다양한 정도의 요실금과 배변실금, 회음부의 지각소실과 하지의 근력감퇴가 특징적으로 나타나며 원인들로는 직접적 혹은 간접적인 외상, 감염, 허혈과 신경독반응 등이 있으며 그외에 지속적 척추마취 후에도 보고된 바 있다¹⁰⁾. 또한 Blomberg¹¹⁾에 의하면 26예의 부검대상에서 지주막하강을 이용하여 요부 지주막하강을 살펴본 바(spinaloscopy) 3예에서 막(membranous structure)이 관찰되어 후 지주막하강이 2개의 공간으로 나뉘었음을 관찰하였으며 16예에서는 섬유성 구조에 의해 신경근거리 또는 신경근과 지주막이 부착되어 있음을 관찰하였는데 이들 중 3예에서는 신경근의 운동성이 현저히 제한되어 있음을 관찰하였다. 이러한 해부학적 변이가 있을 경우 천자침에 의한 신경 손상의 가능성이 높아지고 지주막하강으로 약물을 투여할 시 뇌척수액내에서 확산되지 못하고 국소적으로만 머물러 있어 부분적인 마취와 함께 약물자체에 의한 신경 손상이 초래될 수 있음을 시사한 바 있다. 요추천자시 천자침으로 인해 척수에 가해

진 직접적인 외상은 좀처럼 오랜 기간 지속되는 신경성 후유증을 보이지 않으며 이러한 경우에는 보통 요추천자시 감각이상을 보이고 지속적인 요통 혹은 하지통과 계속되는 감각이상, 발이나 하지의 무감각증이 나타날 수 있으며 대개의 경우에 편측성으로 나타난다. 직접적 외상의 일종인 신경내 약물주사의 경우에는 천자시 감각이상과 함께 국소마취제 주사중 지속적이고 심한 통증이 동반된다.

본 증례에서 나타난 마미증후군의 원인을 살펴보면 임상적인 소견과 자기공명영상 촬영 결과 기질적인 병변, 염증, 경막외 혈종의 가능성은 배제할 수 있을 것으로 생각된다. 요추천자시에 우측하지의 감각이상이 나타났던 점과 약물이 거의 투입된 후 재흡인을 시도하였을 때 뇌척수액이 흡인되지 않았으며 약물 투입 후 우측 하지에서 심한 저린감과 감각이상이 나타났던 것으로 볼 때 천자침에 의하여 직접 손상을 입었을 가능성, 약물이 뇌척수액에서 확산되지 못하여 약물 자체에 의한 신경손상을 입었을 가능성 등을 생각해 볼 수 있다. 또한 자기공명영상촬영 결과만 가지고는 일시적인 지주막하내의 출혈에 의한 손상가능성도 배제할 수 없을 것으로 사료된다.

따라서 본 증례에서 발생한 신경성 후유증의 원인으로서는 마미증후군과 함께 입원 기간중 족관절 염좌로 인해 환자에게 제공된 단하지부목이 총비골신경을 눌러 발생한 말초신경손상이 동반되어 나타난 것으로 사료된다.

척추마취는 비교적 용이한 수기로 인식되고 있으나 신경학적 후유증이 나타날 시에는 심각한 결과 즉 영구적인 신경마비 까지도 초래될 수 있으므로 이러한 후유증이 발생하지 않도록 주의깊게 시행하여야 한다. 또한 정서적으로 불안정한 환자나 이미 기질적인 병변을 갖고 있는 환자들에서는 척추마취로 인하여 신경학적 후유증이 발생하거나 이미 갖고 있는 증상을 악화시킨다는 생각을 갖기 쉬우므로 시행을 다시 한번 고려해 보아야 할 것이다.

한편 신경학적 후유증이 발생하였을 때에는 정확한 원인을 찾는것도 중요하지만 본 증례에서와 같이 환자의 체위나 보조물착용 등으로 인하여 새로운 신경손상을 입지 않도록 세심한 주의가 필요할 것으로 사료된다.

참 고 문 헌

- 1) Vandam LD, Dripps RD: *A long-term follow-up of 10,098 spinal anesthetics II. Incidence and analysis of minor sensory neurological defects.* *Surgery* 1955; 38: 463-9.
- 2) Lambert DH: *Complications of spinal anesthesia.* *Int Anesthesiol Clin* 1989; 27: 51-5.
- 3) Vandam LD, Dripps RD: *Long-term follow-up of patients who received 10,098 spinal anesthetics IV. Neurological disease incident to traumatic lumbar puncture during spinal anesthesia.* *JAMA* 1960; 172: 1483-7.
- 4) Kane RE: *Neurologic deficits following epidural or spinal anesthesia.* *Anesth and Analg* 1981; 60: 150-61.
- 5) Ravindran RS, Bond VK, Tasch MD, Gupta CD, Luerssen TG: *Prolonged neural blockade following regional analgesia with 2-Chloroprocaine.* *Anesth and Analg* 1980; 59: 447-51.
- 6) Moore DC, Spierdijk J, van Kleef JD, Coleman RL, Love GF: *Chloroprocaine neurotoxicity: Four additional cases.* *Anesth and Analg* 1982; 61: 155-9.
- 7) Rosen MA, Baysinger CL, Shnider SM, Dailey PA, Norton M, Curtis JD, et al: *Evaluation of neurotoxicity after subarachnoid injection of large volumes of local anesthetic solutions.* *Anesth and Analg* 1983; 62: 802-8.
- 8) Myers RR, Kalichman MW, Reisner LS, Powell HC: *Neurotoxicity of local anesthetics: Altered perineurial permeability, edema, and nerve fiber injury.* *Anesthesiology* 1986; 64: 29-35.
- 9) Marinacci AA, Courville CB: *Electromyogram in evaluation of neurological complications of spinal anesthesia.* *JAMA* 1958; 168: 1337-45.
- 10) Rigler ML, Drasner K, Krejcie TC, Yelich SJ, Scholnick FT, DeFentes J, et al: *Cauda equina syndrome after continuous spinal anesthesia.* *Anesth and Analg* 1991; 72: 275-81.
- 11) Blomberg RG: *Fibrous structures in the subarachnoid space: A study with spinaloscopy in autopsy subjects.* *Anesth and Analg* 1995; 80: 875-9.