

그림 3.

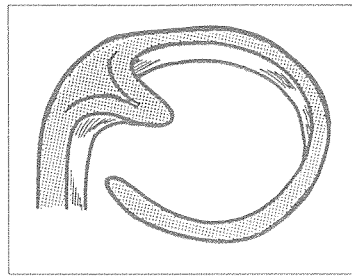


그림 4.

- 4) Back action 클래스프(그림 4)
 ① Cast
 ② Circumferential
 ③ Binding
 ④ Occlusally approaching 클래스프이다.

1. 종래의 스웨덴 개념
 Mental Foramen 사이에 4-6개의 임플란트를 심었다.


- 2) Mental Foramen 전반의 Bico-tical Bone을 이용하여 매식한 Fixture는 Mental Foramen 후방의 짧은 Fixture와 함께 고정 연결한 경우에 fixture survival rate가 매우 높다.
 3) Distal cantilever가 수십년간 쓰여온 점에 미루어 볼때 Mesial Cantilever가 성공률이 높다고 예상된다.

Q : 하악 전부무치악 환자의 임플란트 보철수복에 대한 치료계획에 있어 full bridge를 하지아니하고 전방부를 끊어서 나누어 bridge를 할 때의 이점은 무엇인가?(대한치과의협회지 통권 314호 p 495 참조)

4. 이점
 따라서 long bridge를 2부분으로 분리시켜 보철시술을 하게되면

2. 문제점
 1) long bridge의 casting이 일반기공소에서 쉽지 않다.
 2) 6번 대구치교합회복이 어려워 저작효율이 떨어진다(특히, 김치 ; 한국인).
 3) 최전방 픽스처의 보철물조임나사(Gold-Screw)의 파절이 종종 일어난다.
 4) 최후방 픽스처의 marginal bone loss가 평균(매년 0.05-0.2mm) 이상 일수있는 우려가 있다.

- 1) bridge의 casting이 일반기공소에서 쉽다
 2) 최소의 수(6-8개)의 Fixture를 가지고 전부무치악을 수복할 수 있다.
 3) 구치부최후방 fixture의 marginal bone loss에대한 우려를 감소시킬 수 있다.
 4) 전치부에 mesial cantilever pontic처리를 하게 되므로 실미적으로 아름답다.
 5) 구치부 저작이 가능하다.



조성암

경북대학교 치과대학 보철학 교실

3. 토의점
 1) 하악 구치부 Fixture의 survival rate가 증가하고 있고