

응고인자 투여와 surgical splint를 이용한 혈우병 환자의 발치 치험례

경북대학교 치과대학 소아치과학교실

이재문 · 남순현 · 김영진

Abstract

TOOTH EXTRACTION USING REPLACEMENT THERAPY AND SURGICAL SPLINT IN HEMOPHILIAC PATIENT

Jae-Mun Lee, D. D. S., Soon-Hyeon Nam, D. D. S., Ph. D.,
Young-Jin Kim, D. D. S., Ph. D.

Department of Pedodontics, School of Dentistry, Kyungpook National University

Hemophilia is a hereditary condition in which one of the normal blood clotting factors is absent. This sex-linked, recessive disease, transmitted by the female and expressed in some of her male offspring, is characterized by significantly delayed coagulation times and by the tendency to hemorrhage. On the dental treatment especially, surgical procedure, appropriate methods of hemorrhage control are required. These methods are replacement therapy, antifibrinolytic agents, and local hemostatic methods. In this case, we successfully extract residual roots of hemophiliac patient without excessive post operative bleeding using replacement therapy and surgical splint.

I. 서 론

혈우병은 선천적으로 혈액응고 인자가 부족하여 일어나는 선천성 혈액응고장애 질환으로^{1,2,3,4)} 그 종류에는 결핍된 응고 인자 종류에 따라 혈우병A(VIII인자 결핍, 고전적 혈우병), 혈우병B(IX인자 결핍, Christmas 병), 혈우병C

(XI인자 결핍) 등이 있다. 이 중 혈우병A와 혈우병B 두 가지가 선천성 혈액응고 장애질환중 95% 이상을 차지한다.²⁾ 이들은 성염색체열성으로 유전하기 때문에 남아에서만 볼 수 있다. 그러나 전체의 20-30%는 가족력이 없이 개체의 돌연변이에 의해서 나타난다.³⁾ 발생빈도는 미국에서는 출생남아 10000명당 1명 꼴로 발생

하며^{4,5,6,7,8)} 혈우병A가 B보다 약 5-8배(우리 나라에서는 6배) 정도 발생빈도가 높게 나타난다.^{3,4)}

분류는 보통 응고인자의 농도에 따라 분류되는데 정상인의 혈액내 응고인자 농도를 100%로 하였을 때 1% 이하를 중증, 1-5%를 중등도, 그리고 5-25%를 경증이라 한다.^{5,6,8,9)}

그 다음으로 혈우병C의 경우는 전체 응고인자 결핍증의 2-3%를 차지하는데 이것은 상염색체 열성으로 유전하며 우리 나라에서는 아직 확진된 증례가 없다.⁹⁾

진단은 임상검사와 이전의 기왕력 등을 철저히 조사하여 출혈질환이 의심되면 검사실에 혈액검사를 의뢰하는데 혈우병 A와 B의 경우 혈소판수, 출혈시간, prothrombin시간 등은 정상이지만 응고시간 및 partial thromboplastin시간은 연장되어 나타난다.^{3,8)} 그러나 확진은 환자 혈액내 응고인자의 정량검사에 의한다.

임상증상으로는 가장 흔한 것이 관절강내 출혈로 무릎, 팔꿈치, 발목, 고관절, 어깨관절 등에 많이 나타나며 그 다음으로는 근육내 출혈, 연조직 출혈, 비출혈, 두개내 출혈, 혈뇨 등이 나타난다.^{2,7)}

구강내 출혈은 Sonis와 Mussleman(1982)¹⁰⁾에 따르면 중증과 중등도의 혈우병의 경우 운동량이 증가하는 생 후 6-12개월에 가장 많이 발견되며 전체 혈우병 환자의 약 14% 정도가 이 구강내 출혈로 인하여 혈우병을 진단하게 되었다고 한다. 그 중에서 순소대 출혈이 78%로 가장 많이 나타나고 그 다음이 혀와 협점막의 저작으로 인한 출혈이 있고 자발적인 치은 출혈이나 저작 등의 자극에 의한 잔존치근부의 출혈 등도 나타날 수 있다.¹⁰⁾ 드물지만 구강저의 출혈은 상기도를 폐쇄할 수 있어 매우 위험한 증상이라 할 수 있다.

이와 같이 혈우병 환자의 경우 출혈경향이 문제가 되므로 치과치료시 특히 발치 등의 관혈적 치료 시에는 응고인자 보충요법, 항섬유용해제 사용, 국소적 지혈 방법 등을 이용하여 술 후 출혈을 방지하여야 한다.

일반적인 경우 혈우병환자의 발치시에 이 세 가지 방법들을 병용하여 사용하는데 경우에

따라서는 여러 가지 환자의 상태를 고려하여 한가지 또는 두 가지 방법을 사용할 수 있다.

이에 저자는 본 원에 내원한 혈우병B 환자의 발치시 응고인자 보충요법과 더불어 Gelfoam sponge, Periopack, protective splint 등의 국소적 지혈요법을 사용하여 성공적인 결과를 거두었기에 이에 보고하는 바이다.

II. 증례보고

1. 환자명 : 이 ○ ○
2. 초진시 나이 : 5세
3. 주소 : 치아 우식증
4. 병력 : 생후 13개월에 혈우병B로 진단 받음
5. 가족력 : 외삼촌이 출혈질환으로 사망
6. 임상검사 및 방사선 소견
 - 1) #55, 54, 53, 52, 51, 61, 62, 64, 65, 75, 74, 84, 85의 치아우식증
 - 2) #52, 51, 61의 치근 노출
7. 검사실 소견
 - 1) 응고인자 IX의 혈장농도 : 정상인의 15%
 - 2) 출혈시간 : 2분
 - 3) 혈소판 수 : 26만
 - 4) prothrombin 시간 : 13.8초
 - 5) partial thromboplastin 시간 : 41초
8. 치료 및 경과
치근노출이 된 52, 51, 61번 치아를 발거하기로 하였다. 먼저 상악 인상을 채득한 후 Bio-star®를 이용하여 압박지혈을 위한 protective splint를 제작하였다. 본 환자의 응고인자 IX의 혈장내 농도는 15%이었기 때문에 응고인자 9번 복합물인 Facnyne®을 250u IV 하여 응고인자 IX의 농도를 30% 이상으로 올려주었다. 자립점부위의 점막에 도포마취를 시행한 후 협측과 구개측에 침윤마취를 하였다. 가급적 조직의 손상을 줄이기 위해 30gauge의 가는 주사침을 사용하였다. 마취가 완전히 된 것을 확인 후 탐침으로 치관주위절제술을 시행하고 발치검사를 이용하여 잔존치근을 발거 하였다.
생리 식염수로 세척한 후에 Gelfoam gauze로 발치와를 피복 하였다. 국소요법을 위해 준비한 splint내에 Periopack을 넣어 구강 내에 장착

하였다. 다음날 재내원시에 더 이상의 출혈소견이 관찰되지 않아서 응고인자 보충요법을 다시 실시하지는 않았다.

발치 1주 후 splint내의 Periopack을 제거하고 저작 등의 자극에 의한 이차 출혈을 막기 위하여 Periopack없이 splint만 1주 더 장착하였으며 2주 후 정상적으로 치유된 소견을 보였다.

III. 총괄 및 고찰

혈우병 환자의 치과치료 특히 관혈적 치료 시에는 출혈경향이 문제가 된다. 초기에는 모든 혈우병 환자의 관혈적 처치 시에는 입원시켜 내과의와 협조 하에 술전과 술후에 fresh-frozen plasma를 투여하여 치료하였다. 그러나 적절한 혈장내 응고인자 농도를 유지하기 위하여 반복적으로 plasma를 투여하여 혈액량의 과도한 증가와 심각한 수혈반응의 위험성 등이 문제가 되어 왔다. 1967년 cryoprecipitate와 factor concentrate가 개발되면서 혈우병환자의 치과치료는 한 단계 발전을 하게 되었다.^{2,11)} 이로써 입원기간을 줄일 수 있으며 또한 차츰 입원시키지 않고 외래에서도 치료가 가능하게 되었다.

Björin 등(1965)¹²⁾은 혈우병A 환자의 발치시 발치 바로 전에 응고 인자 VIII을 정상인의 20% 이상이 되게 보충해 주고 발치 후 7일 간 매일 투여하여 응고인자 농도를 15-20%로 유지해 주었으며 Nilsson 등(1971)¹³⁾은 혈우병B 환자의 발치시 발치 중에는 응고 인자를 20-40%로 유지하였고 발치 후 6일 동안 15%를 유지하여 성공적으로 치료하였다고 보고하였다. 또 Webster 등(1971)¹⁴⁾은 보충요법과 더불어 항섬유용해제를 같이 사용하였는데 1개 치아의 발치 시에는 응고 인자를 발치 전 1회만 투여하고 여러개 치아의 발치 시에는 반복적으로 투여하였으며 Van Creveld(1971)¹⁵⁾와 Björin 등(1973)¹¹⁾은 응고인자 보충요법을 발치전 한 번 시행한 후 항섬유용해제인 AMCA를 같이 사용하여 술 후 출혈없이 성공적으로 시행하였다고 보고하였다.

그러나 응고인자 보충요법의 반복적인 시행 시에는 여러 가지 문제들이 발생할 수 있다.

첫째로 factor concentrate는 여러 명의 제공자의 혈장에서 얻어지므로 간염이나 AIDS 등의 감염질환에 이환 되어 있을 가능성이 많다. 그러므로 환자와 술자의 감염방지를 위해 반드시 마스크, 보안경, 장갑 등을 착용한 후 진료를 해야 한다.

둘째로 factor concentrate에 대한 antibody나 inhibitor가 생성될 가능성이 있다. 혈우병A에서 inhibitor나 antibody가 생성될 가능성은 5-15% 정도이다.

이러한 여러 가지 문제점이 발생할 수 있는 반복적인 응고인자 투여의 필요성은 항섬유용해제의 사용, 국소적 지혈요법 등의 활용으로 줄여줄 수 있다.

혈우병 환자는 혈병을 용해하는 기능이 정상인에 비해 항진되어 있다. 그래서 응고 인자 보충요법 후 발치를 할 경우에 혈병이 형성되지만 항진된 섬유용해 기능 때문에 며칠뒤 이차출혈이 생기는 경우가 있다. 이것을 방지하기 위해 항섬유용해제가 사용되는데 이것이 plasminogen이 fibrin과 결합하는 것을 방해하여 plasmin에 의한 fibrin의 파괴를 막아 주게 된다.^{16,17)} 이렇게 함으로써 반복적인 응고인자 투여의 필요성을 줄여주게 된다. 그 종류에는 Epsilon-Aminocaproic acid와 tranexamic acid 등이 있다.¹⁸⁾

Forbes(1972)¹⁹⁾는 혈우병A와 B 환자의 발치시 발치 후 tranexamic acid를 1 gm씩 하루 세번 5일간 투여하였으며 Björin 등(1973)¹¹⁾은 tranexamic acid를 kg당 25mg씩 6시간마다 5-7일간 투여할 것을 추천하였다. 또 Stajic(1985)²¹⁾은 항섬유용해제를 국소적 그리고 전신적으로 병용하여 성공적인 결과를 얻었다고 보고하였다.

그리고 혈우병 환자의 발치시 국소적 지혈 방법도 사용되는데 그 방법들로는 thrombin 분말과 용액, 봉합, Gelfoam sponge, Periopack과 protective splint 등이 있다.

위 세 가지 방법들은 환자의 상태, 즉 응고인자의 부족정도, 발치 할 치아수, 발치시의 조직손상 정도, 감염여부 등을 고려하여 적절히 병용하여 사용하여야 한다.

본 증례의 환자의 경우 응고인자 IX의 농도는 15%로 경증에 속하였으며 감염증상이나 발치시 조직손상은 경미하였다.

본 증례에서는 이러한 환자의 상태와 과량의 응고인자 IX의 투여로 인한 혈전증에 대한 Aledort(1983)의 보고와 응고인자 IX와 항섬유용해제를 같이 사용하였을 때 혈전증이 생길 수 있다는 Evans(1973)의 보고를 고려하여 발치전 1회의 응고인자의 보충요법과 국소적 지혈 방법만으로 이차출혈 없이 성공적으로 치료할 수 있었다.

IV. 결 론

저자는 경북대학교 소아치과에 내원한 혈우병B 환자의 발치시 응고인자 보충요법과 Gel-foam sponge, Periopack, protective splint 등을 이용하여 술 후 출혈없이 성공적으로 치료하여 좋은 결과를 얻었기에 이에 보고하는 바이다.

참고문헌

- Lewis, B. : Dental care for the hemophiliac., JADA, 87 : 1411-1415, 1973.
- Mulkey, T. F. : Outpatient treatment of hemophiliacs for dental extractions., J. Oral Surg., 34 : 428-434, 1976.
- 홍창의 : 소아과학 완전개정판, 대한교과서 주식회사, 1987, pp.925-930.
- 김영진 : 출혈성 혈액질환 아동의 치과치료., 대한치과의사협회지, 30(3) : 219-224, 1992.
- O'Neil, D. W. and Lowe, J. W. : Dentistry and the hemophiliac: A review of current literature, part I., Compend. Contin. Educ. Dent., 10(2) : 86-89, 1989.
- Duraham, T. M., Hodges, E. D., Harper, J., Green, J. G., and Tennant, F. : Management of traumatic oral-facial injury in the hemophiliac patient with inhibitor: case report., 15(4) : 281-287, 1993.
- 伴場せつえ, 池田 正一 : 血友病の患者が来院したとき, Dental Diamond 増刊號, 1984, pp.112-119.
- Katz, J. O. and Terezhalmly, G. T. : Dental management of the patient with hemophilia., Oral Surg., 66(1) : 139-144, 1988.
- 長尾 大, 増田 正樹 : 血液, 造血管系 病患, 患者の 歯科治療, 1981, pp.129-150.
- Sonis, A. L. and Musselman, R. J. : Oral bleeding in classic hemophilia., Oral Surg., 53(4) : 363-366, 1982.
- Björilin, G. and Nilsson, I. M. : Tooth extractions in hemophiliacs after administration of a single dose of factor VIII or factor IX concentrate supplemented with AMCA., Oral Surg., 36(4) : 482-489, 1973.
- Björilin, G. and Nilsson, I. M. : Oral surgery in patients with coagulopathies. II, Odontol. Revy., 16 : 99-102, 1963.
- Nilsson, I. M., Ahlberg, A., and Björilin, G. : Clinical experience with a Swedish factor IX concentrate., Acta Med. Scand., 190 : 257-261, 1971.
- Webster, W. P., McMillan, C. W., Lucas, O. N., and Roberts, H. R. : Dental management of bleeder patient, seventh congress of the World Federation of Hemophilia, Teheran, Iran, May, 1971.
- van Creveld, S. and Buchner, R. : Dental extractions in haemophilia A and B, seventh congress of the World Federation of Hemophilia, Teheran, Iran, May, 1971.
- Vinckier, F. and Vermynen, J. : Dental extractions in hemophilia: Reflections on 10 years' experience., Oral Surg., 59(1) : 6-9, 1985.
- Walsh, P. N. : The therapeutic role of epsilon aminocaproic acid(EACA) for dental extractions in hemophiliacs., Ann. NY Acad. Sci. 240 : 267-276, 1975.
- Corrigan, J. J. : Oral bleeding in hemophilia: Treatment with epsilon aminocaproic

- acid and replacement therapy., *J. Pediatr.*, 30(1) : 124-128, 1972.
19. Forbes, C. D., Barr, R. D., Reid, G., Thomson, C., Prentice, C. R. M., McNicol, G. P., and Douglas, A. S. : Tranexamic acid in control of haemorrhage after dental extraction in haemophilia and Christmas disease., *Br. Med. J.*, 2 : 311-315, 1972.
 20. Evans, B. E. : The use of epsilon aminocaproic acid as an adjunct to replacement therapy in hemophiliacs undergoing tooth extraction(part I), *NYJD*, 51(3) : 83-90, 1981. (part II), *NYJD*, 51(4) : 117-127, 1981.
 21. Stajcic, Z. : The combined local/systemic use of antifibrinolytics in hemophiliacs undergoing dental extractions., *Int. J. Oral surg.*, 14 : 339-345, 1985.
 22. Herrin, R. A. and Boyd, J. F. : Desmopressin acetate prophylaxis in a patient with hemophilia A: report of case., *JADA*, 117(5) : 593-594, 1988.
 23. Vinkier, F. and Vermylen, J. : Wound healing following dental extractions in rabbits: Effects of tranexamic acid, warfarin anti-coagulation, and socket packing., *J. Dent. Res.*, 63(5) : 646-649, 1984.
 24. Stajcic, Z., Vakilaja, R., Elezovic, I., and Rolovic, J. : Primary wound closure in hemophiliacs undergoing dental extractions., *Int. J. Oral Maxillofac. Surg.*, 18 : 14-16, 1989.
 25. O'Neil, D. W. and Lowe, J. W. : Dentistry and the hemophiliac: A review of current literature, part II., *Compend. Contin. Educ. Dent.*, 10(3) : 156-159, 1989.

사진부도 1

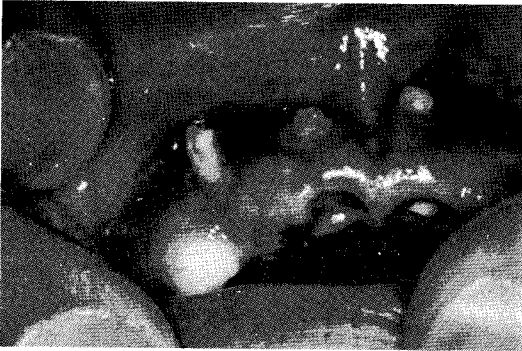

그림 1. 초진시 구강내 소견




그림 2. Protective splint 제작을 위한 Biostar®

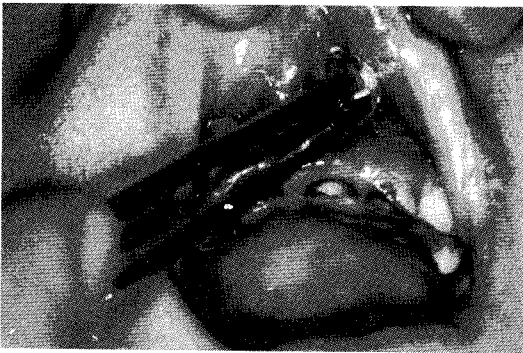

그림 3. 도포마취 시행

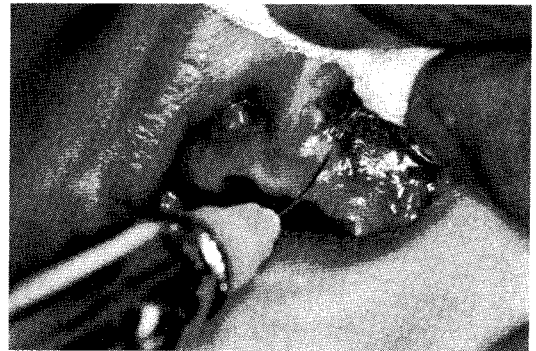

그림 4. 국소마취 시행(협측)

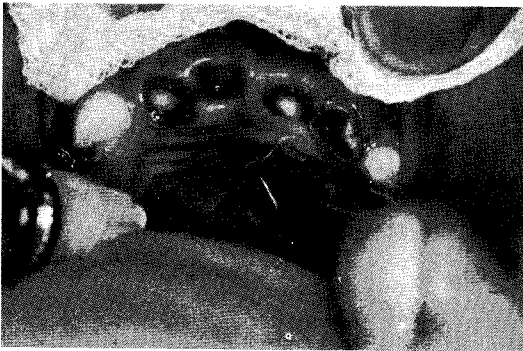

그림 5. 국소마취 시행(구개측)

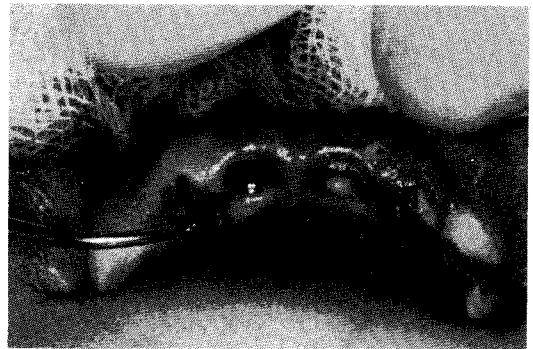

그림 6. 치관주위 절제술 시행

사진부도 2

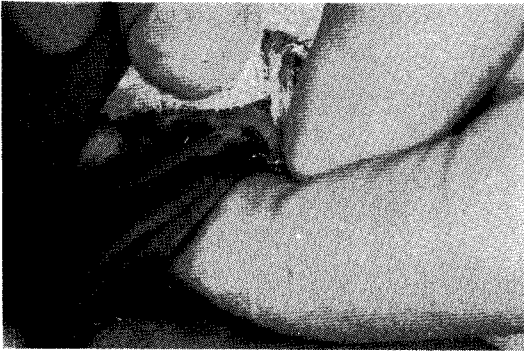

그림 7. 발치겸자를 사용하여 잔존치근을 발거

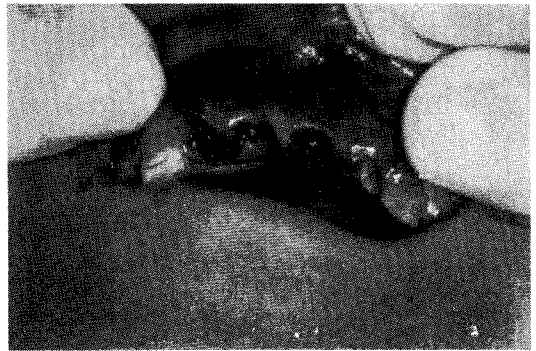

그림 8. 발치 직후의 구강내 소견

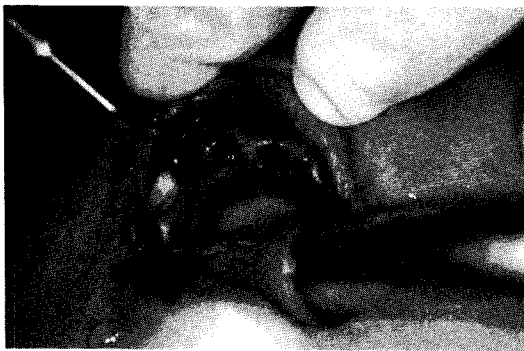

그림 9. 생리식염수로 발치와를 세척

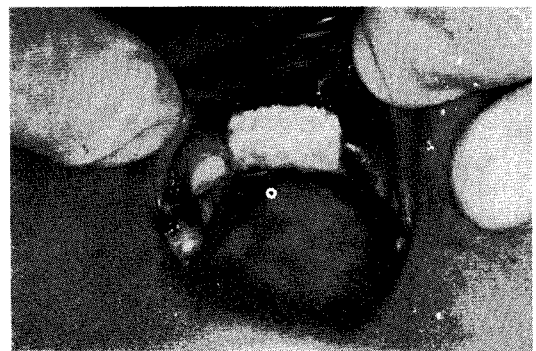


그림 10. 발치와를 Gelfoam gauze로 피복

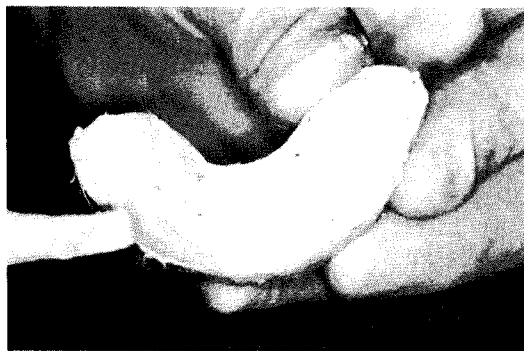


그림 11. protective splint에 periopack을 담는 모습

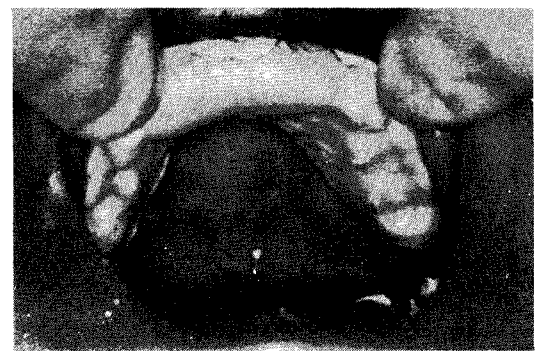


그림 12. protective splint를 구강내에 장착한 모습