

# 뇌졸중의 진단에 대한 TCD의 활용 (Brain CT, Brain MRI와 Transcranial Doppler Ultrasonography 비교를 통한 뇌졸중 진단의 상호 보완에 관한 연구)

박 세 기 · 강 명 석 · 전 찬 용 · 박 중 형

## ABSTRACT

Transcranial Doppler Ultrasonography(TCD) in diagnosis of  
Cerebrovascular Accident(CVA)

Park, Se-Gi. Kang, Myeong-Seog. Jun, Chan-Yong. Park, Chong-Hyeong.  
Dept. of Internal Medicine, College of Oriental Medicine, Kyung-Won University.

Background and Purpose : The greater part of patients to visit Hospital of Oriental Medicine suffer from cerebrovascular accident(CVA). There is transcranial Doppler(TCD) in the diagnostic method to confirm cerebrovascular accident(CVA). Transcranial Doppler(TCD) is an accurate method of monitoring the blood flow velocities of the cerebral vessels and have been generally used to prevent symptomatic vasospasm and confirm cerebral infarction. So we studied, in the

---

경원대학교 한의과대학 심계내과학교실

※ 본 논문은 亨愛堂학재단의 연구비 일부 보조로 이루어졌습니다.

crebrovascular accident(CVA), to estimate whether transcranial Doppler(TCD) is useful to.

Methods : Using transcranial doppler(Multigon Model 500M Transcranial Doppler System), we measured the mean and peak velocity and the direction of blood flow in 10 cerebrovascular accident(CVA)'s subjects who had been examined by Computed Tomography(CT) or Magnetic Resonance Imaging(MRI).

Results : As an anticipation, in cerebrovascular accident(CVA)'s subject with Cb-infarction, the mean and peak velocity of blood flow fell down remarkably and the direction of blood flow was change or irritable. But didn't find out any signal in lacunar infarction. Also, in case with spontaneous hemorrhage, the velocity and direction of blood flow was change but this signal was short of diagnosis for Cb-hemorrhage. Besides, we found signals about embolism, stenosis, thrombosis and occlusion in cerebrovascular accident(CVA)'s subjects.

Conclusion : In Cb-infarction, the result of TCD was equal to diagnosis with Computed Tomography(CT) or Magnetic Resonance Imaging(MRI). But about lacunar infarction or spontaneous hemorrhage, signals of TCD couldn't be found out or was insufficient more than Computed Tomography(CT) or Magnetic Resonance Imaging(MRI). In cerebrovascular accident(CVA)'s subject with embolism, stenosis, thrombosis or occlusion, signals of TCD were found out more than Computed Tomography(CT) or Magnetic Resonance Imaging(MRI). Therefore transcranial doppler(TCD) is necessary method which makes a diagnosis of cerebrovascular accident(CVA), with Computed Tomography(CT) or Magnetic Resonance Imaging(MRI).

Key wards : Transcranial Doppler Ultrasonography(TCD). Cerebrovascular Accident(CVA). Computed Tomography(CT). Magnetic Resonance Imaging(MRI).

## I. 서 론

腦卒中(Stroke)이란 뇌혈관의 병변에 의한 의식, 운동, 감각과 같은 뇌의 신경계통에 이상 증상을 나타내는 질환(뇌혈관장애, Cerebrovascular Accident)이다. 식생활의 서구화와 노령 인구의 증가, 금연, 음주 및 고혈압, 동맥경화, 고지혈증, 당뇨병과 같은 질환 등으로 인해 뇌혈관의 병변

발생이 점차 증가하는 상황에서, 뇌졸중에 의한 초기의 높은 사망률과 후기의 지속적인 장애 등은 단순히 의료 차원의 문제뿐만 아니라 사회적인 문제가 되고 있는 실정이다<sup>3,7)</sup>.

뇌졸중은 원인이 되는 뇌혈관의 병태에 따라 혈관 파탄에 의한 출혈성뇌졸중과, 폐색으로 인한 허혈성뇌졸중으로 구분하고<sup>1)</sup>, 학자에 따라서는 여기에 고혈압성뇌졸중까지 포함하기도 하는

데, 과거에는 출혈성 뇌졸중이 많은 예를 보였지만 근래 들어서 검차 허혈성 뇌졸중이 증가하고 있는 추세이다<sup>7)</sup>.

뇌혈관 질환의 일반적인 진단방법으로는 뇌혈관조영술(Angiography)을 비롯하여, 뇌전산화단층촬영(Brain Computed Tomography; 이하 Brain CT라 함), 뇌자기공명영상진단(Brain Magnetic Resonance Imaging; 이하 Brain MRI라 함) 등의 영상진단기기를 이용한 방법이 많이 쓰인다<sup>10,30)</sup>. 이중 Angiography는 반복 검사가 불편하고, 자주 검사하기에 어려움이 있으며, 조영제의 사용으로 인한 위험이나 부담이 있다는 단점이 있으며, Brain CT와 Brain MRI는 조직의 상해나 신생물, 출혈 등의 기질적인 변화가 수반된 경우의 진단에 유리하나 고가 장비로서의 문제점과 기질적인 손상 이전의 뇌혈관 변화의 진단에 약점이 있다<sup>8)</sup>.

근래 사용이 활발하게 이루어지고 있는 Transcranial Doppler Ultrasonography(이하 TCD라 함)란 초음파를 이용하여 두개강내 혈관의 혈류속도를 측정함으로써 간접적으로 뇌혈관의 상태를 파악할 수 있는 검사법이다<sup>13)</sup>. 그러나 지금까지의 TCD의 활용은 주로 기초 의학적인 분야에서 많이 이루어졌으며, 임상진단적인 측면에서도 허혈성 뇌졸중이나 뇌사, 동맥류등의 진단과 같은 일부 제한된 응용 범위를 갖고 있었다. 또한 뇌혈관 질환에 대한 TCD연구도 지주막하출혈이나 허혈성뇌졸중과 같은 개개의 질환에 대한 연구는 있었으나 자발성 두개강내 출혈에서는 그 진단의 적용이 어려운 것으로 파악되어 간혹 뇌출혈의 후유증에서나 연구가 있었던 실정이다<sup>12)</sup>.

이에 저자는 전반적인 뇌졸중의 진단에서 과연 TCD가 어느 질환에서 유용하며 어느 질환에서는 미흡한지 검토해 보기로 하고, 기존의 보편적인 진단 기구인 Brain CT와 Brain MRI를 TCD와 비교해 본 결과, 다음과 같은 결론을 얻었기에 이에 보고하는 바이다.

## II. 검사대상 및 방법

### 1. 대 상

검사대상은 30세에서 75세 사이의 남녀로서, 1995년 4월 1일부터 1995년 12월 31일까지 경원대학교 부속 한방병원에 입원 및 외래로 내원한 뇌혈관장애 환자 50명을 대상으로 Brain CT나 Brain MRI를 시행하여 진단을 내린 후 이 환자들이 대하여 TCD를 시행했을 때 나타난 소견들을 상호 비교하였는데 이중에서 상호간의 차별성을 판단하기에 적합한 10명을 그 대상으로 하였다.

### 2. 방 법

#### (1) 진단기기

모든 검사는 Multigon Model 500M Transcranial Doppler System (USA)에 2 MHz probe를 이용하여 뇌기저부의 혈류속도를 측정하였고, 5 MHz probe를 이용하여 경부의 혈류속도를 측정하였다. 먼저 2 MHz probe로 temporal window를 통하여 중대뇌동맥(Middle Cerebral Artery; 이하 MCA라 함)과 전대뇌동맥(Anterior

Cerebral Artery; 이하 ACA라 함), 후대뇌동맥(Posterior Cerebral Artery; 이하 PCA라 함)의 혈류속도와 flow pattern을 관찰하였고, suboccipital window로 추골동맥(Vertebral Artery; 이하 VA 함) 및 기저동맥(Basilar Artery; 이하 BA라 함)을 관찰하였으며, orbital window를 통하여 내경동맥의 siphon area를 관찰하였고, 5 MHz probe로 총경동맥(Common Carotid Artery; 이하 CCA라 함) 및 내경동맥(Internal Carotid Artery; 이하 ICA라 함)을 측정하여 관찰하였다.

(2) 기본원리

소리(sound)의 주파수는 source와 receiver가 서로 움직이는 상태에서 변동하게 된다. 즉, 주파수는 source와 receiver가 서로 상대를 향해서 움직일때는 감소하고, 서로 멀어질때는 증가하는데 이러한 물리적 현상을 Doppler 효과라고 일컫는다. Pulsed wave Doppler ultrasound는 초음파 source와 receiver의 기능을 1개의 probe로 하는데 혈액의 혈류속도를 재고자 할 때 ultrasound wave가 transducer를 통하여 나가서 적혈구에 의해 반사되어 probe에 의해 감지되는 주파수 변동(Doppler shift)은 다음식으로 표시된다.

$$F = 2Fo \cdot V \cdot \cos Q / C$$

(Fo : 투과된 초음파의 정해진 주파수

V : 실제의 혈류속도

Q : 투과된 초음파의 방향과 혈류간의 각도

C : 조직에서의 소리의 속도)

이때 초음파의 방향과 혈류와의 각도가

0°-30° 내에 있는 경우 cosine Q가 1과 0.87사이에 있으므로 최대오차는 15%이내에 있게 된다. 우리가 측정하고자 하는 뇌기저부의 혈관들은 측두골을 통하여 투과하였을때 대개 허용할 수 있는 범위내의 오차를 보이게 된다. Doppler shift frequency(f)와 혈류속도(V)간의 관계가 2 MHz probe를 사용하였을때  $V = 39 \times f$ (V의 단위는 cm/sec)로 계산된다<sup>2)</sup>.

(3) 진단방법

뇌기저부 혈관들의 확인과 감별은 probe의 방향, sample volume의 깊이조절과 혈류의 방향을 본다.

몸의 위치는 양와위로 머리 밑에 아무것도 대지 않고 직접 bed위에 올려놓는다. 이때 probe의 정확한 위치 선정이 중요하며 측두골 증가 얇은 부분으로 probe를 위치해야 되는데 혈류속도를 가장 쉽게 측정할 수 있는 부위는 posterior window로써 협궁의 위쪽, 외이도의 1.5cm 앞에 있다.

중대뇌동맥은 probe의 깊이를 5.6cm에 고정시키고, 방향을 변화시키면서 probe를 향하여 오는 혈류를 포착하여 찾을 수 있다.

점점 더 깊은 위치로 이동하여 약 6.5cm 깊이에서 probe의 방향을 약간 아래로 하여 보면 내경동맥의 말단부분이 보이는데 Doppler 신호는 중대뇌동맥과 전대뇌동맥의 서로 반대되는 혈류가 기준선 위아래로 양쪽 방향으로 동시에 나타나기 때문에 가장 중요한 지표가 된다.

전대뇌동맥 근위부의 신호는 내경동맥의 신호가 보인 부분에서 점차 깊이 들어가 반대방향의 혈류가 보일때까지 들어가며, probe의 방향을

약간 변화시키면서 6.5-7.5cm의 깊이에서 그 신호를 잘 볼 수 있다.

후대뇌동맥의 신호는 내경동맥 말단 부분의 신호가 나오는 깊이에서 probe의 방향을 뒤쪽, 아래쪽으로 하여 보면 6-8cm 깊이에서 probe방향으로 오는 후대뇌동맥이 관찰된다.

orbital window를 통하여 내경동맥 말단부위의 혈류속도를 재는데도 2 MHz probe를 이용하는데 눈에 초음파 노출을 줄이기 위해 transmit power를 10% 이하로 감소시켜야 하며, receiver gain은 10%-20%의 범위에서 사용하였다. transducer는 눈을 감은 상태의 안검위에 충분한 양의 젤리를 묻히고 주사방향이 시신경공을 향하게 하였을때, 깊이를 5-6cm 정도로 하면, Carotid siphon이 나오고 probe의 방향을 움직여 정중선으로 하고, 약간 수평면 보다 아래로 하면 6-7cm에서 내경동맥을 측정할 수 있는데 혈류방향이 probe를 향하여 오면 내경동맥의 genu 아래쪽이며, 혈류가 반대 방향이면 supraclinoid부분이다.

총경동맥과 내경동맥은 bed에 누운채로 머리를 반대방향으로 돌린 자세에서 5 MHz의 probe를 사용하여 검사한다. 총경동맥은 경동맥 분지의 1 cm이상의 하방부분에서 측정하였다. 내경동맥은 경동맥분지의 2cm상방부분에서 두정부를 향해 probe를 45°-60° 사각으로 측정하였다.

추골동맥과 기저동맥은 앉은 자세에서 대공을 통하여 2 MHz의 probe를 이용하여 검사한다. 추골동맥은 후두개골 하방의 유양돌기(mammillary process)로 부터 1.5cm 후하방에서 전상방을 향하여 probe를 45°-60° 사각으로 측

정하였고, 기저동맥은 후두개골 전조면부(External occipital protuberance)로 부터 3cm 직하방에서 좌우 추골동맥을 이은 선과 경추 정중앙부분이 만나는 지점에서 같은 방법으로 측정하였다<sup>2)</sup>.

#### (4) 진단기준

경두개 도플러 검사(TCD)는 다양한 뇌혈류역학(cerebral hemodynamics)중 일부인 뇌혈류의 속도와 방향을 주로 측정하는 검사방법으로 본 연구에서는 권 등<sup>2)</sup>이 연구보고한 정상 한국인의 평균혈류속도를 기준으로 삼았다. 권 등은 이 보고에서 검사대상을 18세에서 72세 사이의 심장이나 혈관질환이 없고 신경학적인 이상소견이 없는 50명의 건강한 한국인 남녀로 삼아 30세 미만, 30세에서 50세 미만, 50세 이상의 3그룹으로 나누어 보고하였는데 이에 따르면 나이에 따른 각 검사군간의 평균치가 중대뇌동맥, 전대뇌동맥, 후대뇌동맥 모두 나이가 많아질수록 혈류속도가 낮아진다고 발표하였다. 따라서 본 연구에서는 그 대상이 31세에서 73세에 이르므로 30세에서 50세 미만인 집단 16명과 50세 이상인 집단 12명을 합한 28명의 집단에서 보고된 결과(Table 1)를 기준으로 삼았다. 이에 따르면 중대뇌동맥의 평균혈류속도는 59±16cm/s 전대뇌동맥은 48±13.5cm/s 후대뇌동맥은 44±11cm/s 추골동맥과 기저동맥은 59±14cm/s 내경동맥은 52±10cm/s인데 이 수치는 다른 국내의 논문이나 문헌에서 보고된 정상수치와 거의 같은 수치이다.

Table 1. Normal Transcranial Doppler Shifts in 28 persons: Mean(M) and Standard deviation (SD) from the recorded parts in the circle of Willis through the temporal, orbital and suboccipital windows.

Vessel	Mean		Systolic		Diastolic	
	M	SD(±)	M	SD(±)	M	SD(±)
MCA	59	16	85.5	21.5	41.5	12.5
ACA	48	13.5	69.5	18	34.5	11
PCA	44	11	64	13.5	31.5	8.5
VA/BA	41	14	59	19	28.5	10
ICA	52	10	72	13	37	7

경두개 도플러 검사(TCD)는 이와같은 뇌혈류의 속도와 방향을 영상을 통하여 확인하는데 이외에도 이에 상응하는 음향을 들을수 있다. 이러한 음향은 특히 embolism이나 thrombosis를 진단하는데 유용한 것으로, 예를 들어 embolism의 경우 일정한 위치에서 반복검사를 시행했을 때 혈류속도를 표시하는 그래프의 일정한 위치에서 밝고 선명하면서 그래프의 모양이 부서지고, 강하면서 끊어지는 독특한 음향이 반복적으로 들리게 되는 것 등이 그것이다.

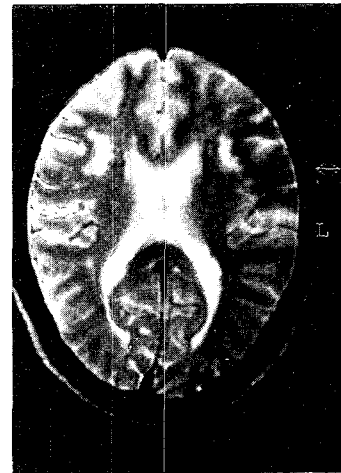
### III. 결 과

CVA질환의 진단에 대하여 Brain CT나 Brain MRI는 보편화 되어있지만 TCD를 이용한 진단에의 보고가 거의 없으므로 본 연구를 통하여 TCD의 활용성을 검토해본 결과 전체 50예 중에서 임상소견에 대한 Brain CT 및 Brain MRI의 소견과 TCD의 결과를 상호 비교하기가 용이한 다음과 같은 증례들을 볼 수 있었다.

#### 1. 전\*\* (F/47)

이 환자는 頭痛, 眩暈, 胸悶 등을 주소증으로 하여 95년 9월 5일부터 본원 외래에서 치료를 받은 환자로 1년전 Brain CT촬영시 abnormal하다는 진단(보호자 진술)을 받은 적이 있었고 과거력으로 평소 고혈압 있었으나 치료하지 않았고, 또한 평소 쉽게 붓는 증상이 있었다고 한다. 이 환자에 대하여 Brain MRI를 시행한 결과 Rt. frontal periventricular white matter에서 old infarction.소견이 나타났다(Fig. 1).

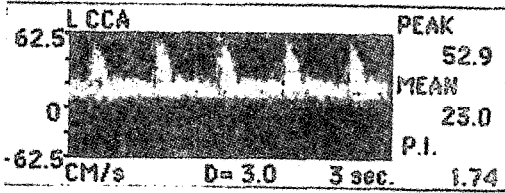
이에 95년 9월 21일 TCD를 시행한 결과 transtemporal scan시 both side MCA의 혈류속도가 현저하게 상승되어 있었고 특히 Lt. side의 경우에는 stenosis가 의심되었다. 또한 Lt. MCA에서는 R/O embolism의 소견이 나타났다(Fig. 2).




(Fig. 1)

#### 2. 김\*\* (M/62)

이 환자는 左半身不全麻痺, 全身無力, 昏迷, 不知二便 등을 주소증으로 95년 8월 21일부터




(Fig. 2)

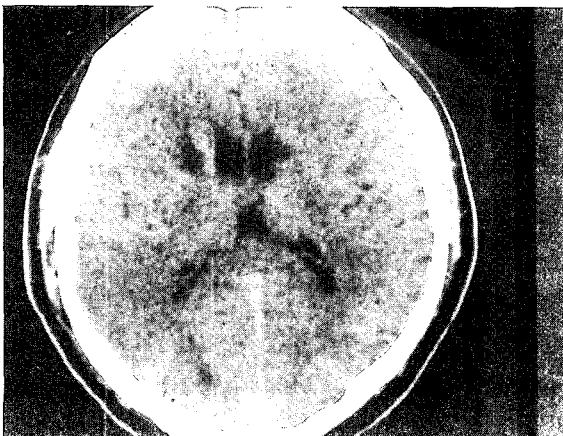


(Fig. 4)

본원 외래에서 치료를 받은 환자로 4년 전과 95년 4월, 5월, 7월에 걸쳐서 4번의 TIA소견을 나타낸 적이 있었다. 이 환자에 대하여 Brain CT를 시행한 결과 Both side basal ganglia에서 infarction소견이 나타났다(Fig. 3). 이에 95년 9월 4일 TCD를 시행한 결과 transtemporal scan 시 Lt. MCA에서 혈류속도는 정상이었지만(Fig. 4), Rt. MCA의 depth 5.5-5cm에서는 혈류속도가 현저하게 떨어지는 것을 확인할 수 있었다. 이 부위의 occlusion이나 infarction이 의심되었다(Fig. 5).



(Fig. 5)



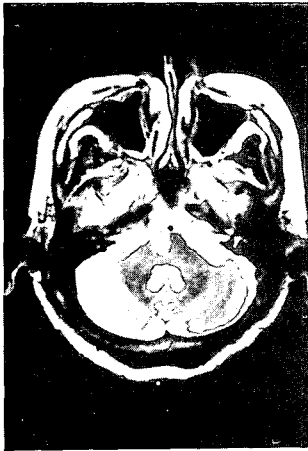
(Fig. 3)

### 3. 김\*\* (F/70)


이 환자는 70세 비만한 체격, 원만한 성격의 여환으로, 6년 전 당뇨병 인지하여 2년간 당뇨약을 복용하였으며, 또한 6년전 고혈압 인지하여 이때부터 혈압약을 복용하였다. 95년 8월 24일 12:00/md경 탈진증상이 심하여 전남병원에 입원하였고 당일 8:00/pm경 화장실에서 주저앉으며 左半身不遂, 語鈍 발하여 전남병원에서 5일간 입원 치료받고 8월28일 중앙병원으로

transfer, 호전중 탈진증상이 이틀에 한번 정도씩 발하여 '95년 9월 12일 본원 외래를 통하여 입원, 치료를 받고 95년 10월 28일 퇴원하였다.

이 환자에 대하여 Brain MRI를 시행한 결과 pons에서 infarction소견이 나타났다(Fig. 6). 이에 95년 9월 21일 TCD를 시행한 결과 suboccipital scan시 BA의 혈류속도가 현저하게 낮아 이부분의 occlusion이나 infarction을 의심할 수 있었다(Fig. 7).



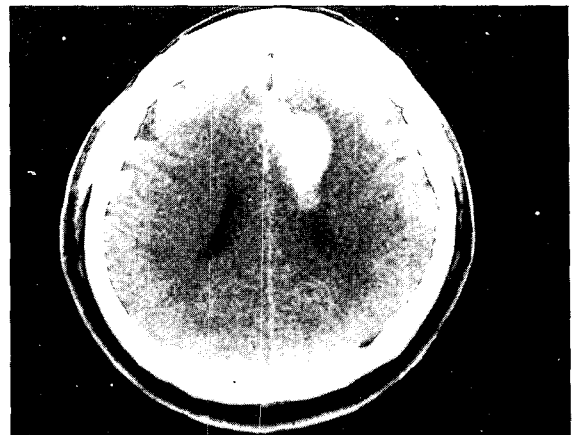
(Fig. 6)



(Fig. 7)

#### 4. 김\*\* (M/61)

이 환자는 60세된 보통체격, 예민한 성격의 남환으로 87년 한림대 병원에서 오른쪽 손목 痺症과 동맥경화 진단받고 치료받은 적이 있었고, 95년 1월에도 왼손 엄지손가락 痺症으로 치료받은 적이 있었다. 95년 7월 4일 5:00/pm경 전화 통화중 감정이 격화되어 右半身少力, 微語鈍, 後頭部 項強痛 등의 주소증을 발하여 당일 본원 응급실을 통하여 입원, 치료를 받고 8월 26일 퇴원하였다. 이 환자에게 Brain CT와 Brain MRI를 시행한 결과 Lt. parietal near falx area에서 spontaneous intracerebral hemorrhage의 소견을 발견할 수 있었다(Fig. 8). 이에 95년 7월 27일 TCD를 시행한 결과 transtemporal scan시 both side MCA, ACA, PCA의 혈류속도와 혈류방향이 모두 정상이었다(Fig. 9).



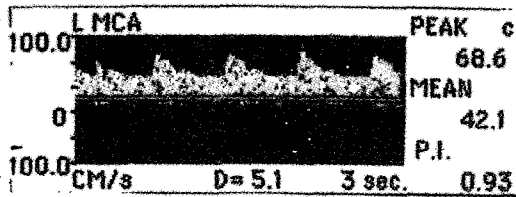
(Fig. 8)

#### 5. 이\*\* (M/57)

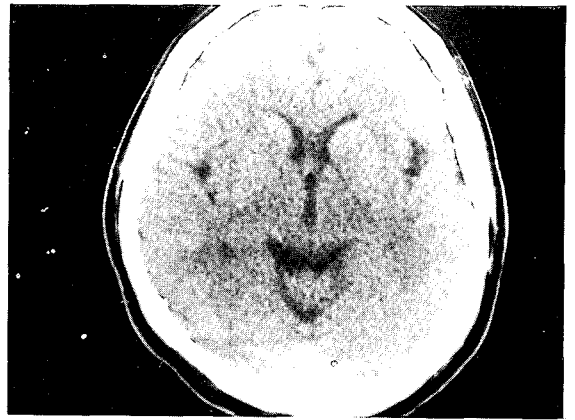
이 환자는 57세 보통체격, 성급한 성격의 남환으로서, 94년 8월 右半身少力, 後頭痛, 眩暈, 胸悶 등을 발하여 중앙병원에서 치료받았으나 別無進退하였고 94년 9월 부터 95년 6월 까지 경희 의료원에서 CVA 치료후 호전된 적이 있



-박세기의 3인 : 뇌졸중의 진단에 대한 TCD의 활용(Brain CT, Brain MRI와 Transcranial Doppler Ultrasound의 비교를 통한 뇌졸중 진단의 상호 보완에 관한 연구)-




(Fig. 9)



(Fig. 10)

다. 95년 8월 31일 식당에서 일하던중 사소한 말다툼을 한후에 右半身少力, 後頭痛, 眩暈, 胸悶 등의 증상들이 발하여 한의원에서 침치료 받은 후 완화되었으나 보호자 원해 95년 9월 7일 본원 외래를 통하여 걸어서 입원, 치료받은 후 95년 9월 15일 퇴원하였다.

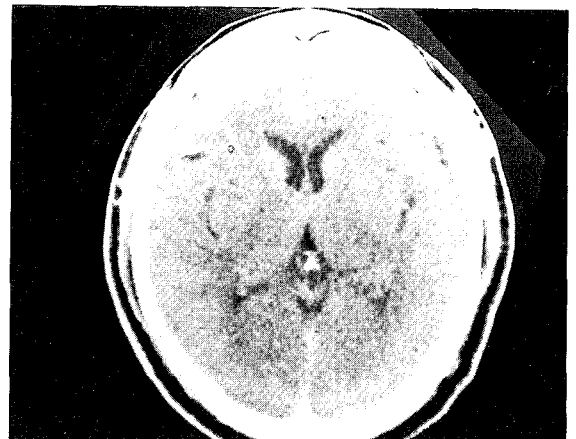이 환자에게 Brain CT를 시행한 결과는 unremarkable 이었다(Fig. 10). 이에 95년 9월 14일 TCD를 시행한 결과 transtemporal scan시 Lt. side의 혈류속도는 Rt. side보다 낮았고, 또한 Rt. side의 artery는 그 위치가 분명하고 그 영상이 뚜렷한데, Lt. side의 artery들은 위치가 전이되어 있었고 영상이 흐리며, collateral circulation이 발달되었기 때문인지 주변에서 혈관들이 많이 보였고 혈류방향도 전이되어 있었다. 따라서 Lt. side 특히 MCA에서 <sup>R/O</sup> old infarction이 의심되었다(Fig. 11).



(Fig. 11)

## 6. 성\*\* (M/57)

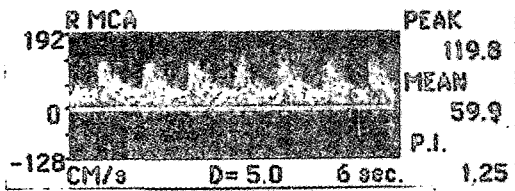
이 환자는 57세 건장한 체격, 다소 급한 성격의 남환으로 23년전에는 당뇨병과 고혈압으로




(Fig. 12)

약물 치료받고 호전되어 약물 복용을 중단하였다가 3년 전부터 다시 약물 복용하고 있다. 95년 6월 20일 右半身少力感을 발하여 한약방에서 치료중 9월 27일 右半身少力, 微語鈍 증상이 악화되어 당일 본원 외래 통하여 걸어서 입원, 치료받고 7월 27일 퇴원하였다.

이 환자에게 Brain CT를 시행한 결과는 unremarkable 이었고(Fig. 12), 95년 7월 7일 시행한 TCD의 결과도 unremarkable 이었다(Fig. 13 Fig. 14).



(Fig. 13)



(Fig. 14)

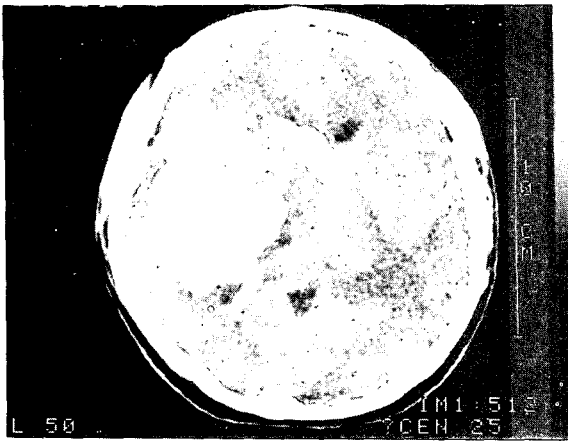
## 7. 고\*\* (M/31)

이 환자는 31세 내성적인 성격의 남환으로 94년 9월 23일 회사에서 퇴근하는 길에 약간의惡心증상이 있었고 집에 와서 샤워하고 쉬던중 갑자기 심한 頭痛을 발하면서 昏倒, 嘔吐 등을 발하여 강동성심병원에서 Brain CT 상 intracerebral hemorrhage 진단받고 수술을 받았다. 3주 후 깨어났으며 이후 지속적인 물리치료를 받다가 95년 9월 7일 퇴원한 후, 한방치료를 받고자 95년 9월 18일 본원 외래를 통하여 걸어서 입원하였다. 이 환자에 대하여 94년 9월 23일 Brain CT를 시행한 결과 Rt. basal ganglia에서 intracerebral hemorrhage소견이 나타났고(Fig. 15), 95년 7월 27일 다시 Brain CT를 찍었을때는 hemorrhage가 흡수된 흔적들을 확인할 수 있었다(Fig. 16). 이에 95년 10월 9일 TCD를 시행한 결과 transtemporal scan시 Lt. MCA, ACA, PCA의 혈류속도는 정상이었으나, Rt. side에서는 혈관이 Lt. side와는 다른 위치에서 잡혔고 혈류속도는 정상이었으나 영상과 음향이 강하게 나타나 thrombosis나 hematoma가 의심되었다(Fig. 17).

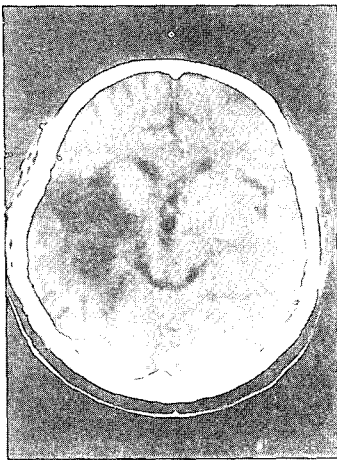
## 8. 김\*\* (M/49)

이 환자는 50세 마른체격 내성적이고 꼼꼼한 성격의 남환으로, 95년 8월 28일 아침에 자고 일어나 左半身少力, 語鈍 등의 증상이 발하여 당일 본원 외래를 통하여 걸어서 입원, 치료를 받고 95년 9월 6일 퇴원하였다.

이 환자에 대하여 Brain CT를 시행한 결과 Rt. basal ganglia에서 infarction소견이 나타났

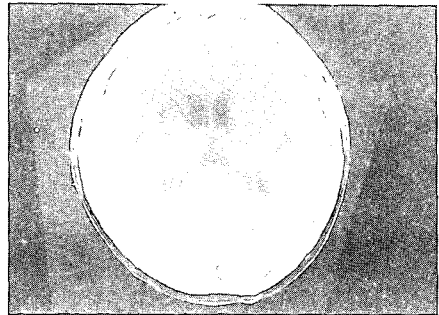


(Fig. 15)

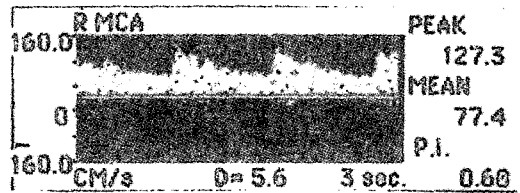


(Fig. 16)

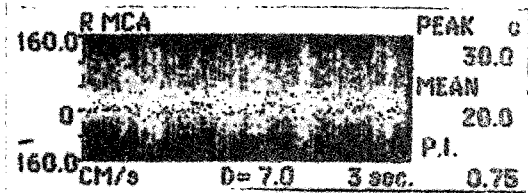
다( Fig. 18). 이에 95년 9월 2일 TCD를 시행한 결과 transtemporal scan시 both side MCA. ACA. PCA. 모두 정상이었다(Fig. 19).



(Fig. 18)



(Fig. 19)

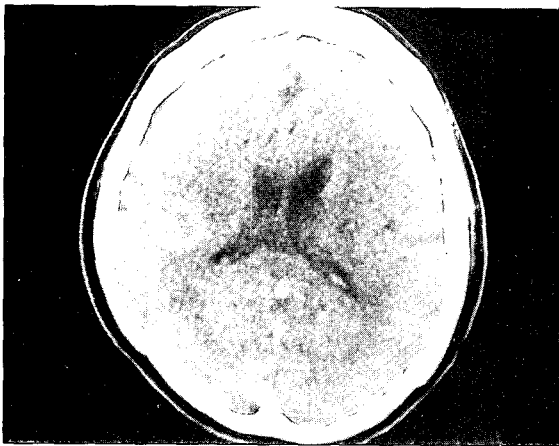


(Fig. 17)


### 9. 김\*\* (M/56)

이 환자는 56세 보통체격, 내성적인 성격의 남환으로 95년 1월 25일 갑자기 眩暈(開眼時 惡化, 閉眼時 好轉) 증상이 발하여 경찰병원에서 20여일간 입원 치료 받으면서 Brain MRI 검사 상 unremarkable 진단받고, 이후 보생한방병원

에서 5개월간 치료받아 호전되던 중 95년 10월 15일 TV보다가 다시 眩暈(開眼時 惡化, 閉眼時 好轉) 증상이 발하여 95년 10월 17일 본원 외래를 통하여 입원, 95년 10월 19일 퇴원하였다. 이 환자에 대한 Brain CT, Brain MRI 등의 결과는 unremarkable이었다(Fig. 20). 이에 95년 10월 7일 시행한 TCD의 결과는 transtemporal scan시 Lt. ACA가 잘 잡히지 않았으며 잡힌 화면에서도 영상이 흐리고 혈류속도가 낮아 occlusion이나 old infarction 등이 의심되었다(Fig. 21).



(Fig. 20)



(Fig. 21)

## 10. 홍\*\* (F/70)

이 환자는 70세된 보통체격, 내성적 성격의 여환으로, 89년에는 痺症으로 경희의료원에서 치료 받았고, 90년에는 쓰러져 양평 길병원에서 치료받았다. 95년 10월 8일에는 손자 백일잔치 중 과로로 쓰러져서 양평 길병원에 입원하여 고혈압을 인지하고 Brain CT 상 "평형감각이 저하된다"는 얘기 듣고 호전되지 않아 95년 10월 25일 본원 외래를 통하여 wheel chair를 타고 입원하여 치료를 받았다.

이 환자에 대하여 10월 28일 EKG를 시행한 결과 1) short PQ 2) lateral infarction 3) marked right axis deviation 3) left vent. high voltage 4) A-V junctional rhythm 등의 소견이 나타났다(Fig. 22). 이 환자에 대한 Brain MRI의 결과 Lt. cerebellar peduncle과 basal ganglia에서는 old infarction 소견이 나타났고, pons에서는 최근의 것으로 보이는 infarction소견이 나타났으며 both periventricular에서도 infarction 소견이 나타났다(Fig. 23, 24). 이에 95년 10월 27일 TCD를 시행한 결과 transtemporal scan시 혈류속도는 모두다 정상이었으나 CCA에서는 peak와 low값에 차이가 크며, Lt. CCA에서는  $R/O$  embolism의 소견이 음향과 영상에서 나타났다(Fig. 25).

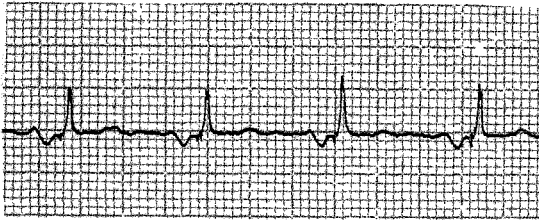
## IV. 고 찰

뇌졸중이란 뇌혈관의 순환장애로 인하여 발생하는 급격한 의식장애나 운동장애 등을 위주로 하는 腦神經症候群을 말한다<sup>6)</sup>. 고혈압환자와 고

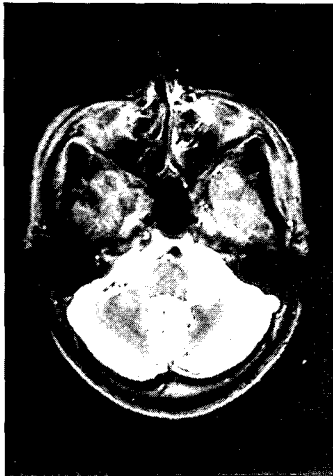
-박세기의 3인 : 뇌졸중의 진단에 대한 TCD의 활용(Brain CT, Brain MRI와 Transcranial Doppler Ultrasound의 비교를 통한 뇌졸중 진단의 상호 보완에 관한 연구)-

령층에서 많이 나타나며 통계적으로 어느 나라에서나 높은 死因을 차지하고 있다. 우리 나라

며, 원인으로는 고혈압환자의 약80-90%가 本態性高血壓인 것과 같이 유전과 체질적인 것이 중요하며 동맥경화증, 당뇨병, 심장병, 신장병 등과 加齡, 過飲, 吸煙, 스트레스, 감정적인 흥분, 운동부족, 비만 등을 들 수 있다<sup>5)</sup>.



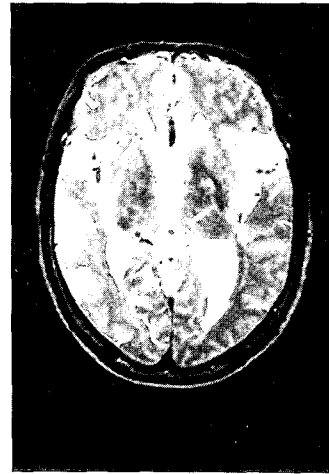
(Fig. 22)



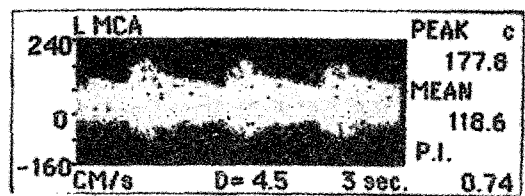
(Fig. 23)

의 경우 45세 이상인 사람에서 뇌졸중으로 인한 사망이 제1위를 차지하고 있고 미국에서는 매년 약 20만명이 뇌졸중으로 사망된다고 보고되고 있다. 또 일본의 경우도 50세 이상에서의 사망자중 25% 정도가 뇌졸중 때문이라고 보고되고 있다<sup>4)</sup>.

뇌졸중의 종류는 뇌출혈, 지주막하출혈, 폐쇄성뇌혈관질환으로 크게 나눌 수 있는데 학자에 따라서는 高血壓性 腦症까지 포함시키기도 하



(Fig. 24)



(Fig. 25)

이러한 뇌혈관질환의 일반적인 진단방법으로는 뇌혈관조영술을 비롯하여, Brain CT, Brain MRI 등의 영상진단기기를 이용한 방법이 많이 쓰이고 있으나<sup>30,10)</sup>, 이중 뇌혈관조영술은 반복검사가 불편하고, 자주 검사하기에 어려움이 있으며, 조영제의 사용으로 인한 위험이나 부담이

있다는 단점이 있으며, Brain CT와 Brain MRI는 조직의 상해나 신생물, 출혈 등의 기질적인 변화가 수반된 경우의 진단에 유리하나 고가 장비로서의 문제점과 기질적인 손상 이전의 뇌혈관 변화의 진단에 약점이 있다<sup>7)</sup>.

이러한 문제점들을 극복하기 위하여 TCD의 사용이 근래에 활발하게 이루어 지고 있다.

1848년 Austria의 물리학자 Christian Doppler가 발표한 Doppler effect에 근거를 두고 초음파를 이용하여 혈관내의 혈류속도를 측정할 수 있는 이론을 마련하여 준 뒤, 1959년 Satomura가 말초혈관의 혈류속도를 최초로 측정하였으며<sup>23)</sup>, 1965년에는 Miyazaki와 Kato가 두개강외경동맥의 혈류속도를 측정하였고, 마침내 1982년에는 Aaslid 등이 최초로 측두부의 intact skull을 통하여 저주파(2MHz)의 초음파를 이용한 경두개 도플러 검사(Transcranial Doppler Ultrasonography)를 시행하여 개두술을 시행하지 않고도 뇌기저부 주요 동맥내 혈류속도를 측정할 수 있는 방법을 제시하였던 것이다. 또한 Aaslid등은 어떤 원인으로든 동맥의 내경이 좁아지면 혈류속도는 반대로 증가한다는 원리<sup>24,27)</sup>에 입각하여, 1984년 뇌동맥류 파열에 의한 지주막하 출혈환자에서 뇌혈관연축을 진단하기 위하여 최초로 경두개 도플러 검사를 시행하였던 바, 뇌혈관조영술로 나타난 혈관연축과 도플러 검사상 혈류속도의 증가소견이 일치하는 것을 증명하였고 혈관의 단면적과 혈류속도가 확실한 반비례 관계에 있음을 증명하였다<sup>11,12)</sup>. 그 이후 Harders는 혈관의 단면적이 80%이상 좁아질 때까지는 혈류속도가 계속 증가하고 그 이상 좁아질 때는 혈류속도의 급속한 감소와 더불어 뇌혈류량이 감소됨을 확

인했고 이 80%를 임계치로 보고하였다<sup>14,18)</sup>.

경두개 도플러 검사(TCD)는 다양한 뇌혈류역학(cerebral hemodynamics)중 일부인 뇌혈류의 속도와 방향만을 측정할 수 있지만 무엇보다도 비침습적인 검사방법이며 언제든지 반복하기가 용이하다는 장점때문에 뇌혈관연축의 진단 외에도 두개강 내외경동맥의 폐쇄성 질환, 뇌동정맥 기형, 두개강내압항진으로 인한 뇌혈류의 변화, 정상압수두증에서 뇌혈류상태 등의 진단에 이용되고 있으며 뇌혈관 연축 치료제인 calcium channel blocker의 효과판정과 개두술 도중에 뇌혈류변화를 감시하기 위한 장치로도 이용되고 있다.<sup>15,16,17,19,20,21,22,25,26,28,29)</sup>

경두개 도플러 검사(TCD)에 쓰이는 초음파는 뼈에서 감쇠가 적은 저주파의 2MHz이며, 연부 조직 검사에 쓰이는 5-10MHz의 초음파는 두개골 투과가 불가능하다. 이 검사의 기본원리가 되는 Doppler효과란 소리의 주파수가 그 소리의 진원지와 청취자가 서로 움직이는 상태에서는 변동하게 되는 것을 말하는데, 서로 상대를 향하여 움직일 때는 주파수가 증가하게 되고 서로 반대 방향으로 움직일 때는 감소하는 것을 가리킨다.

경두개 도플러 검사(TCD)에 쓰이는 pulsed wave ultrasound는 초음파의 source와 receiver의 기능을 1개의 probe로 하는데, 발사된 초음파가 이동하는 적혈구에 반사되어 오고 이 반사된 초음파는 고유의 주파수에서 변동되어 있는 상태이므로 이러한 주파수변동(frequency shift)을 이용한 혈류의 속도와 방향을 산출해 낼 수 있게 된다<sup>9)</sup>.

본 연구에서는 권 등<sup>2)</sup>의 연구결과 보고한 정

상 한국인의 평균혈류속도를 기준으로 삼았다. 권 등은 이 보고에서 검사대상을 18세에서 72세 사이의 심장이나 혈관질환이 없고 신경학적인 이상소견이 없는 50명의 건강한 한국인 남녀로 삼아 30세 미만, 30세에서 50세 미만, 50세 이상의 3그룹으로 나누어 보고하였는데 본 연구에서는 그 대상이 31세에서 73세에 이르므로 30세 이상인 28명의 집단에서 보고된 결과를 기준으로 삼았다. 이에 따르면 중대뇌동맥의 평균혈류속도는  $59 \pm 16 \text{cm/s}$  전대뇌동맥은  $48 \pm 14 \text{cm/s}$  후대뇌동맥은  $44 \pm 11 \text{cm/s}$  추골동맥과 기저동맥은  $59 \pm 14 \text{cm/s}$  내경동맥은  $52 \pm 10 \text{cm/s}$ 인데 이 수치는 다른 국내외 논문이나 문헌에서 보고<sup>10, 29)</sup>된 정상수치와 거의 같은 수치이다.

경두개 도플러 검사(TCD)는 이와같은 뇌혈류의 속도와 방향을 영상을 통하여 확인하는데 이외에도 이에 상응하는 음향을 들을수 있다. 이러한 음향은 특히 embolism이나 thrombosis를 진단하는데 유용하다.

이러한 경두개 도플러(TCD)를 이용하여 뇌졸중, 뇌졸중이 의심되는 환자 및 뇌졸중 후유증을 앓고 있는 전체 50명의 환자들을 검사한 결과 그중 임상소견에 대한 Brain CT 및 Brain MRI의 진단소견과 비교가 용이한 10명의 환자들에 대한 증례들을 고찰해 보자.

증례1은 Brain MRI를 시행한 결과 old infarction, Rt. frontal periventricular white matter로 나타났으나 TCD를 시행한 결과는 Lt. side에 stenosis와 Lt. MCA에 R/O embolism소견이 있는 것으로 나타났으며 이것은 Brain MRI에서는 발견할 수 없었던 소견이다.

증례2는 Brain CT를 시행한 결과 both side

basal ganglia infarction으로 나타났는데 이 환자에 대하여 TCD를 시행한 결과 transtemporal scan시 MCA의 Rt. side는 depth 5.5-5cm에서 혈류속도가 현저하게 떨어져 있는 것을 확인할 수 있었다. 이것은 이 부위의 occlusion이나 infarction을 의심할 수 있는 소견으로 Rt. side의 경우에는 Brain CT와 TCD의 소견이 일치하지만 Lt. side와 같이 infarction의 범위가 적을 때는 TCD로 측정이 곤란함을 보여준다.

증례3은 Brain MRI를 시행한 결과 pontine infarction으로 나타났으며 TCD에서도 BA의 혈류속도가 현저히 낮아 이부분의 occlusion이나 Infarction을 의심할 수 있었다.

증례4는 Brain CT를 시행한 결과 intracerebral hemorrhage of the Lt. parietal near falx area로 나타났고 Brain MRI를 시행한 결과도 역시 intracerebral hemorrhage of left parietal lobe, with minimal subdural extension으로 나타났다. 이 환자에 대하여 TCD를 시행한 결과 ICH로 인한 소견을 발견할 수 없었다.

증례5는 Brain CT의 결과가 정상이었으나 환자는 Rt. side의 weakness를 호소하였다. TCD를 시행한 결과 비록 velocity는 정상이었지만 Lt. side의 혈관이 위치가 전이되어 있었고 혈류방향이 역전되어 있었으며 혈관의 영상도 전체적으로 흐리고 주변의 세소한 혈관들이 발달되어 있는 것으로 보아서 occlusion이나 infarction에 상응하는 혈관소견이 의심되었다.

증례6은 환자가 右半身少力과 약간의 語鈍함을 호소했지만 Brain CT의 결과와 TCD의 결과가 모두 정상으로 나타났다.

증례7은 Brain CT를 시행한 결과 Cb-

hemorrhage of Rt. basal ganglia로 나타났으나, TCD를 시행한 결과는 Rt. side 혈관들의 위치가 전이되어 있었지만 혈류속도나 혈류방향은 정상이었다. 이러한 소견 이외에 Rt. side에서는 Lt. side와는 달리 영상이 강하게 나타나 thrombosis가 있는 것으로 보였다. 이 부위에 hematoma를 의심해 볼 수 있었다.

증례8은 Brain CT를 시행한 결과 Cb-infarction, Rt. basal ganglia와 R/O Infarction, Lt. basal ganglia로 나타났는데 이 환자에게 TCD를 시행한 결과는 transtemporal scan시 모두 정상으로 나타났다.

증례9는 Brain CT, Brain MRI를 시행한 결과는 정상이었지만 TCD를 시행한 경우에는 occlusion이나 old infarction 등이 의심되는 소견이 나타났다.

증례10은 Brain MRI를 시행한 결과 old infarction of Lt. cerebellar peduncle and basal ganglia와 small pontine infarction, maybe recent, deep white matter infarction, both periventricular 등의 소견이 나타났으나 TCD를 시행한 결과는 CCA에서 embolism의 소견이 보이는 이외에 다른 이상소견을 발견할 수 없었다.

이와 같이 뇌혈관질환이 있는 전체 50명의 환자들에게 TCD를 시행한 결과를 Brain CT 및 Brain MRI의 소견과 비교해서 분석해본 후 그 중에서 의미있는 10명의 증례를 보고하였다. 이외에도 추정이 가능한 예를 덧붙여서 증례를 구분하면 다음과 같다.

(가) 증례 3과 6, 7은 Brain CT나 Brain MRI

와 TCD의 소견이 서로 일치하는 경우로서 약간 큰 뇌경색 등이 해당되었고 일부 뇌출혈에 대해서도 추정 진단할 수 있었다.

(나) 증례 2, 4, 8, 10은 Brain CT나 Brain MRI의 진단 소견이 TCD의 진단 소견보다 우수한 경우로 lacunar infarction, 뇌출혈 등이 여기에 해당되었다.

(다) 증례 1, 5, 9는 Brain CT나 Brain MRI의 진단 소견이 TCD의 진단 소견보다 못한 경우로서, 환자에게 임상증상이 있을 정도로 진행된 stenosis나 occlusion 등으로 인하여 나타나는 TIA나 RIND가 있을 수 있으며 이외에도 뇌경색이나 뇌출혈에 embolism, thrombosis 등이 병발한 경우가 해당되고 또한 aneurysm도 추정이 가능할 것으로 사료된다.

(라) 이 외에도 高血壓性 腦症의 경우에는 Brain CT나 Brain MRI와 TCD 어디에서도 이상을 발견할 수 없을 것으로 사료된다.

## V. 결 론

이상과 같이 뇌졸중이나 뇌졸중이 의심되는 환자 또는 뇌졸중의 후유증을 앓고 있는 환자로서 Brain CT나 Brain MRI check가 가능하였던 50인에 대하여 TCD를 시행한 결과 그중 상호간에 비교가 가능한 10예를 선택하여 다음과 같은 결과를 얻었다.

(가) Brain CT나 Brain MRI와 TCD의 소견이 서로 일치하는 경우는 발병부위가 지나치게 작지 않은 뇌경색이 해당되며, 뇌출혈의 경우도 일부 추정이 가능하다.



(나) Brain CT나 Brain MRI의 진단 소견이 TCD의 진단 소견보다 우수한 경우는 발병부위가 작은 lacunar infarction인 경우이며, 그 외에도 spontaneous intracerebral hemorrhage나 subarachnoid hemorrhage는 TCD보다는 Brain CT나 Brain MRI에서 보다 정확히 진단될 수 있다.

(다) Brain CT나 Brain MRI의 진단 소견이 TCD의 진단 소견보다 못한 경우는 Brain CT나 Brain MRI에서는 나타나지 않지만 대체로 CVA에 해당하는 임상적인 소견들을 갖고 있으면서 stenosis나 embolism, thrombosis, aneurysm 또는 occlusion이나 이에 상응하는 소견이 나타난 환자가 해당된다.

(라) Brain CT나 Brain MRI와 TCD 어디에서도 이상을 발견할 수 없으나 뇌졸중의 소견을 의심할 수 있는 경우로는 高血壓性 腦病이 있을 것으로 추측된다.

결론적으로 TCD는 CVA의 진단에 유용하며, 특히 뇌경색과 같은 질환에서는 Brain CT나 Brain MRI와 상당부분 일치하고, 잠재성이 있는 embolism이나 thrombosis 등과 허혈성 뇌졸중에서는 더욱 우수하며, 비록 뇌출혈에 대해서는 진단의 어려움이 있으나 embolism이나 thrombosis, aneurysm등을 추가로 진단할 수 있기 때문에 가능한 이 경우에도 TCD check를 해야할 필요성이 있다고 사료된다.

## VII. 참고문헌

1. 구본홍 외 4인 공편저: 동의심계내과학, 서원당, 서울, 1991

2. 권병덕, 권 양, 임승철, 황충진 : Doppler Ultrasound를 이용한 뇌기저 동맥의 혈류속도 측정, 대한신경의과학회지 제18권 제3호, p380, pp.380-384, pp.384-388, 1989
3. 김인섭: Urokinase와 동의학적요법으로 동시 치료한 허혈성뇌졸중환자 56례에 대한 임상적 연구, 대한한의학회지 pp.46-91, 1994.
4. 金昌鍾: 病態生理學, 翰林商社, 서울, pp.783, 1988
5. 吳世鵬: 腦卒中에 對한 東西醫學的 考察, 大韓韓醫學會誌 제7권 제2호, 1986
6. 이문호 외 : 內科學(下), 博愛出版社, 서울, pp.1502-1504, pp.1825-1871, 1971
7. 이학중: 우리나라 뇌졸중의 현황과 나아가야 할 방향, 순환기 제21권 제4호, pp.673-674, 1991
8. 장인수: Cranial Doppler를 이용한 뇌혈관 혈류측정에 관한 문헌적 고찰, 전주우석대학교 한의과대학 대학원, p44, 1995
9. 황용순, 주진양, 허승근, 이규창: 뇌동맥류 파열 환자에서 경두개 Doppler검사에 대한 임상적 분석, 대한신경의과학회지 제19권 제 10-12호, 1990
10. 華楊 外 7人: 經顱多普勒在神經外科的應用, 北京醫科大學, 中國協和醫科大學聯合出版社, 北京, 1993
11. Aaslid R, Huber P, Nornes H: A transcranial Doppler method in the evaluation of cerebrovascular spasm, Neuroradiology 28:11-16, 1986
12. Aaslid R, Huber P, Nornes H: Evaluation of cerebrovascular spasm with transcranial

- Doppler ultrasound, J Neurosurg 60:37-41, 1984
13. Aaslid R, Markwalder TM, Nornes H: Noninvasive transcranial Doppler ultrasound recording of flow velocity in basal cerebral arteries, J Neurosurg 57: 769-774, 1982
  14. Bishop CCR, Powell S, Rutt D, et al: Transcranial Doppler measurement of middle cerebral artery blood flow velocity: A validation study, Stroke 17: 913-915, 1986
  15. Fritz W, Kalbarezky H, Schmidt K: Transcranial Doppler sonographic identification of a subgroup of patients with normal pressure hydrocephalus with coexistent vascular disease and treatment failure. Neurosurgery 25: 777-780, 1989
  16. Giller CA: Transcranial Doppler monitoring of cerebral blood velocity during craniotomy, Neurosurgery 25: 769-776, 1989
  17. Giulionio M, Ursino M, Alvisi C: Correlations among intracranial pulsatility, intracranial hemodynamics and transcranial Doppler wave form: Literature review and hypothesis future study, Neurosurgery 22: 807-812, 1988
  18. Harders AG: Spontaneous subarachnoid hemorrhage and disturbed intracranial hemodynamics, In Harders AG ed. Neurosurgical application of transcranial Doppler sonography, New York, Springer Verlag, pp.32-34, 1986
  19. Hassler W, Steinmetz H, Gawlowski J: Transcranial Doppler ultrasonography in raised intracranial pressure and in intracranial circulatory arrest. J Neurosurg 68: 745-751, 1988
  20. Hassler W, Steinmetz H, Pirschel J: Transcranial Doppler study of intracranial circulatory arrest, J Neurosurg 71: 195-201, 1989
  21. Lindegaard KF, Bakke SJ, Aaslid R, et al: Doppler diagnosis of intracranial artery occlusive disorders. J Neurol Neurosurg Psychiatry 49: 510-518, 1986
  22. Lindegaard KF, Grolinund P, Aaslid R, et al: Evaluation of cerebral AVM using transcranial Doppler ultrasound, J Neurosurg 65: 334-335, 1986
  23. Newel DW, Win HR: Transcranial Doppler in cerebral vasospasm, Neurosurgery Clinics of North America 1: 319-328, 1990
  24. Nornes H, Grip A, Wikey P: Intraoperative evaluation of cerebral hemodynamics using directional Doppler technique, Part 2: Saccular aneurysms, J Neurosurg 50: 570-577, 1979
  25. Powers AD, Smith RR, Graeber MC: Transcranial Doppler monitoring of cerebral flow velocities during surgical occlusion of the carotid artery, Neurosurgery 25: 383-389, 1989
  26. Seiler RW, Grolimund P, Zurbrugg HR:

- Evaluation of the calcium-antagonist nimodipine for the prevention of vasospasm after aneurysmal, subarachnoid hemorrhage, A prospective transcranial Doppler ultrasound study, *Acta Neurochir* 85: 7-16, 1987
27. Spencer MP: Hemodynamics of carotid artery stenosis. In Spencer MP, Reid JM eds, *Cerebrovascular Evaluation with Doppler Utrasound*, Hague, Martinus Nijhoff, pp.113-131, 1981
28. Weber M, Grolimund P, Seiler RW: Evaluation of posttraumatic cerebral blood flow velocities by transcranial Doppler ultrasonography, *Neurosurgery* 27: 106-112, 1990
29. Wechsler LR, Ropper AH, Kistler JP: Transcranial Doppler in cerebrovascular disease, *Stroke* 17: 905-912, 1986
30. William F, Ganong MD: *Review of Medical Physiology* 13th Edition, Appleton and Lang, California, 1987