

컴퓨터 시각 인식 기법을 이용한 영상 중첩법에 의한 개인식별

연세대학교 치과대학 구강내과 · 진단학 교실

김하진* · 강민구** · 최종훈* · 김종열***

목 차

- I. 서 론
- II. 연구대상 및 연구방법
- III. 연구결과
- IV. 총괄 및 고찰
- V. 결 론
- 참고문헌
- 영문초록

I. 서 론

사회가 분화되고 다양해짐에 따라 사건 사고도 기하급수적으로 증가하고 있다. 또한 사건의 내용 자체가 보다 대량적이고 파괴적인 양상을 보임에 따라 이들을 처리하는데 있어 가장 중요한 것은 법의학적 분야에 있어서의 역할이다. 특히 신원을 알 수 없는 시체에 대한 개인식별은 법의학 분야에서 다루어야 하는 중요한 과제중의 하나이며, 보다 정확한 개인식별을 위하여 시체의 연령, 성별, 인종, 직업, 혈액형, 지문 및 치아 등을 단서로, 여러 가지 방법들을 사용해 왔다.

이 때 일반적으로 시행되는 개인식별방법은 현장검사와 착의 및 소지품 등에 의한 상황식별, 개체의 외모에 의한 육안 식별과 인류학적인 자료를 근거로 연령 및 성별, 신장을 추정하는 방

법등이 있으며 보다 과학적인 방법으로는 시체의 외부 및 내부의 특징에 대한 검사를 실시하는 법의병리학적 방법, 피부문리검사, 혈액 및 모발 검사 등의 법의혈청학적 방법, 방사선 검사를 통한 법의방사선학적 방법, 치아 검사를 통한 성별, 연령 감정 및 복안법, 슈퍼임포즈 검사 등의 법의치과학적 방법이 있다.

그러나 신원 불명의 시체에 대한 개인식별을 행함에 있어 시체의 물리적, 화학적 부패와 훼손이 심한 경우, 지문 및 각종 이화학적 검사에 의한 법의 감정은 한계를 갖게 되는데, 이 때 가장 보존성, 영구성이 있는 두개골, 치아에 의한 법의치과학적 방법이 감정의 정확도를 높이게 되며, 이 중 두개골과 얼굴 사진을 이용한 슈퍼임포즈법은 개인식별에 많은 정보를 주게 된다.

슈퍼임포즈법(Superimposition method)이란 물건위에 다른 물건을 겹친다는 사진상의 용어로서 이중으로 겹치는 방법이다. 이 기법은 시체의 생전 사진이 존재할 경우 사진 속의 인물과 시체의 두개골이 동일인인지의 여부를 판별하기 위하여 주로 사용되는 방법으로 1935년 영국의 Glasgow대학의 법의학부 Glaister^{9,10)}, Brash¹⁰⁾ 등이 Ruxton사건에서 신원확인을 위하여 사용된 것이 세계최초로 되어 있다.

이 Ruxton사건^{9,10)}은 1935년 영국, 스코틀랜드의 담프리샤주의 모프아라는 지역에서 발생한 64 조각의 여성 토막 살인 사건으로, 범인은 인

도인 의사 Ruxton으로 밝혀졌는데, 변사자의 신원을 알 수 없도록 지문과 모발, 치아를 제거한 후, 코와 귀, 외음부를 각각 훼손시키고 유기한 사건이다. 이후 시체와 관련된 소지품의 상황식별에 의해 시체는 Ruxton의 부인과 하녀 Merry로 추정되었고 이를 감정하기 위해, 변사자의 두개골과 생전의 사진으로 슈퍼임포즈 감정을 시행하여 동일인이라는 것을 확인하였다. 이 사건이 슈퍼임포즈 감정을 시행한 최초의 사건이었으며 이후로 범죄수사상의 가치가 인정되어 법의학적인 감정방법으로 활용되고 있다.

슈퍼임포즈방법의 기본적 이론과 방법을 살펴보면 사진에 보이는 물체를 찾아서 그에 가까운 실물크기로 인물사진을 확대하고, 두개골의 사진과 인물사진을 투사(tracing)하여 서로 겹친 후 양자의 윤곽 및 안면각부의 특징적 해부학적 위치관계를 비교, 검토하는 것이다. 이 때 슈퍼임포즈법은 사진들을 투사하고, 두개골에 겹칠 얼굴사진을 적절한 크기로 확대하여 얼굴 사진의 촬영각도와 같게 두개의 각도를 결정하는 것이 가장 중요한 문제가 된다. 이를 위하여 두개골의 해부학적 특징을 ground glass에 표시하고, 렌즈의 전면에 glass를 놓아 카메라의 view-finder를 통해서 두개골의 적절한 위치를 얻을 수 있었다.

이와 같이 사진으로부터 얻은 투사자료를 이용하여 Prinsloo²⁹⁾, Pearson²⁸⁾, Devore⁷⁾, Simpson³⁶⁾ 등은 슈퍼임포즈를 시도하였고 그 결과를 보고한 바 있다.

정확한 슈퍼임포즈를 위해서는 두개골과 사진 속의 머리의 크기가 일치하여야 한다는 점을 중요한 고려사항으로 들 수 있는데, 이를 위해서 과학적으로 두개골과 사진에 대한 각각의 음화 사진이 1:1의 비율로 확대되어야 하며, 이러한 정보가 없이는 두개골의 크기가 다르면서도, 유사한 해부학적 특성을 가진 두 얼굴이 동일인으로 판정되는 오류를 범할 가능성이 항상 존재할 수 있다고 하겠다. 이러한 단점을 보완하고 보다 정확하게 실물크기로 얼굴을 확대시키도록 하는 방법에 관한 연구가 꾸준히 추진되어 왔고, 동공간의 거리²¹⁾, 치열의 크기^{22,24)} 등의 해부학적 계측

점을 측정하여 사진 촬영시의 확대율을 알아내고자 하는 시도가 이루어져 왔던 것이다.

이와 같이 슈퍼임포즈감정의 정확도를 높이기 위한 연구와 더불어 좀더 신속하고 용이한 감정을 하기 위해 기법자체를 개선하고자 하는 노력은 슈퍼임포즈감정의 발전에 중요한 역할을 하게 된다. Helmer와 Grüner¹⁵⁾가 기존의 사진을 이용한 슈퍼임포즈법보다 좀더 빠르고 정확한 새로운 방법으로 비디오 카메라의 이용을 제시하였다. 또한 특수하게 고안한 electronic mixing device등을 이용, 보다 신속하고 감정을 용이하게 하기 위하여 여러가지 단면에서 골과 연조직간의 비교를 시도하였다. 이 방법에 대하여 Koelmeyer¹⁹⁾는 단지 실험적 가치로서만 평가한 반면 Brown^{3,4)}은 이 방법을 활용하여 다수의 증례보고를 함으로서 기법의 신뢰도를 높였으며, 기존의 photographic superimposition이 이미 확립되어 있는 방법이지만 시간이 너무 소요되는 반면 video superimposition은 상대적으로 빠르고, 보다 다양하고 자세한 정보를 얻을 수 있음을 보고하였다.

또한 Iten¹⁶⁾은 이 방법을 응용, 두 대의 video camera, picture-mixing unit, 그리고 3개의 모니터를 이용하여, 두 화상을 무한하고 다양하게 합성할 뿐만 아니라 원하는 부분에서 수평적, 수직적 단면으로 비교하여 볼 수 있도록 개선하였음을 보고하였다. 이러한 비디오 슈퍼임포즈법은 얼굴사진에 대한 두개골의 위치설정(orientation)이 상대적으로 용이하다는 장점이 있으나 사진상의 슈퍼임포즈법에 비해 정밀한 화상(image) 정보가 떨어진다는 문제점이 지적되기도 하였다.

어떠한 방법을 사용하든지 사진을 이용한 슈퍼임포즈법에 있어서 가장 중요한 문제점은 사진의 얼굴의 위치와 정확히 일치하는 두개골의 방향이라 할 수 있고, 이러한 문제점을 해결하기 위해 Mckenna²³⁾와 Sekharan³²⁾은 두개골을 움직여 적절한 위치를 확보할 수 있게 하는 장치를 고안하기도 한 바 있다.

특히 일본에서 石橋^{47-50,52-54,56,58,59)} 등은 1964년 연구보고가 시작된 이후로 현재까지 슈퍼임

포즈법을 개선하기 위한 다수의 장치를 고안한 바 있으며 1980년대 중반에 들어서 두개골 이동 및 촬영장치를 개발하여 현재까지 감정실무에 활용해 오고 있다.

최근에 들어 여러 분야에 컴퓨터의 사용이 보편화되면서 슈퍼임포즈감정에도 컴퓨터 디지털 영상을 이용한 방법이 보고되었다. 이는 사진의 영상(image)을 pixel 로 인식하여, 두개골을 3차원 영상에서 2차원 영상으로 계수화하여 받아들인 후 수 개의 해부학적 계측점을 이용, 슈퍼임포즈 결과를 컴퓨터 화면상에 시각적으로 재현하여 보여주는 것이다.

비디오 카메라의 사용과 함께 IBM PC AT와 printed circuit board(PCB) 등을 이용하여 기존의 방법에 비해 보다 신속하고 용이하게 감정을 시행할 수 있도록 응용 프로그램의 개발이 본격화하게 된다^{40,41)}.

국내에서의 슈퍼임포즈 감정에 대한 내용을 살펴보면, 1985년 처음으로 이 기법을 도입하여 슈퍼임포즈 감정을 시작, 주로 국립과학수사연구소에서 개인식별에 응용해왔다. 그 예로, 1985년 제주도에서 발생한 살인, 시체유기사건으로 슈퍼임포즈법으로 신원확인에 성공하였으며 이것이 일명 제주도 암매장 사건이라 하여 국내에서의 슈퍼임포즈법을 개인식별에 응용한 첫 감정 사례로 보고되었다.

이후 화성 연쇄 살인 사건, 대우 중공업 근로자 시위 주동자 실종 사건, 오대양 사건 등 국내의 주요 사건들마다 결정적 역할을 해 왔으며 영생교 교도 살인 암매장 사건, 지존파 사건등에도 중요한 해결의 열쇠를 제공한 바 있다. 특히 시체를 소각하여 유전자 감식이나 지문채취등이 불가능했던 지존파 사건이나 1995년 삼풍백화점 붕괴 참사에서 시체의 부패 및 훼손이 심하여 역시 유전자 감식 검사 및 기타 이화학적 검사가 불가능했을 때 법의학적인 감정 수단으로서의 그 중요성을 인정받은 바 있다.

이와 같이 백골화된 두개골의 개인식별에 있어서 객관적 정보가 없고, 다른 법의학적인 감정 적용이 불가능한 경우 슈퍼임포즈 방법은 감정의 주된 역할을 할 수 있음에도 불구하고, 이에

대한 기본적 연구나 체계적 분석, 응용이 거의 이루어지지 않고 기법면에서도 초기단계에 머물러 있는 실정이다.

이에 대하여 저자는 이미 국립과학수사연구소에서 제 검사 및 DNA 유전자 감식을 통하여 동일인임이 확인된 인물의 두개골사진과 생전 사진을 자료로 하여 현재 국내에서 사용하고 있는 사진상의 슈퍼임포즈에서 한걸음 더 나아가 컴퓨터, 스캐너 및 비디오 카메라등을 활용하여 두개골과 사진의 영상을 슈퍼임포즈할 수 있는 응용 프로그램을 개발하여 6개의 해부학적 기준점을 중심으로 동일인 여부를 판정하는 과정에서, 실제 개인식별 감정에의 활용과 응용성 여부를 알아보고자 본 연구를 시도하였다.

II. 연구대상 및 연구방법

1. 연구대상

컴퓨터 시각인식기법을 이용한 영상 중첩법의 개발 및 응용을 위하여 국립과학수사연구소에서 제 검사 및 DNA 검사를 통하여 이미 동일인임이 확인된 7명의 두개골 음화 필름과 생전의 사진을 동일한 크기로 확대한 사진, 신원 미상의 실제 두개골과 다른 사람의 생전 사진을 재료로 하였다.

2. 연구방법

가. 두개골의 음화 필름 제작

- (1) 두개골을 생전의 얼굴사진과 동일한 방향에 고정하여 스크린 상에 1/2 크기로 투영, 정확한 각도에 위치되었는지를 확인한 후 사진을 촬영한다.
- (2) 촬영한 sheet film을 음화필름(Negative film)으로 현상한다.
- (3) 이 음화필름을 암모니아 현상기기를 이용하여 청색 필름으로 복사한다.

나. 생전 사진의 확대

의뢰된 생전의 사진을 두개골 크기의 1/2로 확

대 촬영후 현상한다.

다. 가, 나에서 얻어진 각 두개골 음화 필름과 생전 사진을 이용, 중첩법을 시행할 수 있는 컴퓨터 영상처리기법(Image Processing)에 의한 응용 프로그램을 제작하여 각 동일인으로 판정된 대상에 대하여 중첩법을 시행하고, 실제 응용에 적합한 각 기법의 특성을 조사하였다.

라. 실제 응용성여부를 분석하기 위해 신원 미상의 두개골을 비디오 카메라로 촬영, 컴퓨터에 입력한 후, 완성된 응용 프로그램을 이용하여 비교하였다.

III. 연구결과

1. 응용 프로그램 제작

위와 같은 방법으로 촬영, 현상하여 얻은 두개골의 필름과 생전 사진을 각각 스캐너를 이용하여 컴퓨터에 입력시킨 후, 각각의 영상을 전자공학상의 특수기법으로 처리후, 슈퍼임포즈시킴 그 결과를 컴퓨터 스크린에 재현할 수 있도록 컴퓨터 프로그램을 제작하였다.

가. 실험장치 구성

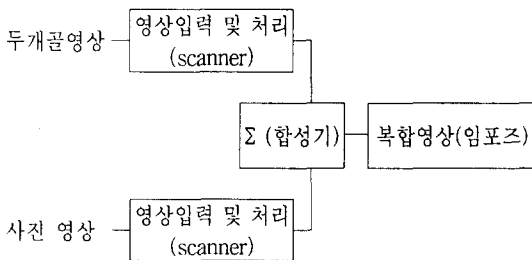


그림 1. 실험장치 구성

스캐너는 사진이나 슬라이드 필름을 컴퓨터 영상으로 변환하는 장치로서 두개골의 영상이나 실제 인물사진의 영상을 BMP(Bit Map Picture)라는 컴퓨터 영상 구조로 변환시켜주는 역할을

한다. 스캐너에 의해 입력된 영상은 외곽선 추출 등과 같은 여러 가지 처리기법에 의해 보다 합성하기 용이하게 변형되고, 합성기(Σ)는 두개골 영상과 실제 영상을 입력받아 두 개의 영상을 합성한다. 본 논문에서는 영상 처리와 합성기가 컴퓨터 프로그램에 의해 이루어진다. 합성기에 의해 두개골의 영상이 실제 영상의 위로 합성됨으로써 슈퍼임포즈가 이루어지게 된다.

나. 영상처리(Image Processing)

실험장치 구성에서 영상처리와 합성부가 컴퓨터 프로그램에 의해 이루어지게 된다. 이 프로그램은 영상을 컴퓨터 화면상에서 보여주고 다양한 기법에 의해 화면상의 영상이 처리되기도 하며, 처리된 두개골 영상과 실제 영상을 슈퍼임포즈시키는 기능을 하게 된다.

다. 동일인 여부 판정 기준

- (1) 좌우 관골점
- (2) 안와의 상연, 하연 : 좌우 안와의 최상연과 최하연점을 연결한 선을 3등분했을 때 안구의 위치
- (3) 하악각
- (4) 두개골의 외연
- (5) 하악정중결합 최하연
- (6) 치아의 위치 및 크기

라. 프로그램의 구성 및 설명

본 프로그램의 구성은 다음 그림과 같다.

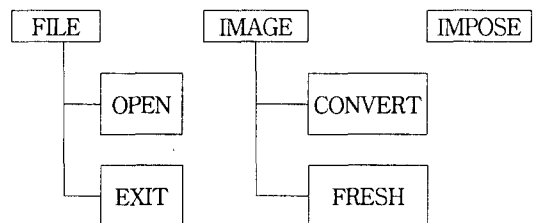


그림 2. 프로그램 메뉴 구성

(1) FILE 메뉴

두개골 영상이나 실제이미지를 스캐너로 입

력받아 컴퓨터에 파일로 저장하게 되는데 이런 파일에 관한 명령어가 있다.

(가) OPEN 명령 : 프로그램 실행시 맨처음 화면에는 두 개의 창이 있는데 이 창에 두개골의 영상과 실제의 영상을 보여주게 하고 영상처리 준비상태가 되도록 한다. 이 때 두개골의 영상과 실제 영상은 개별적으로 불러들

여지게 된다.

(나) EXIT 명령 : 모든 프로그램 작업을 중단하고 끝내는 작업을 한다.

이미 스캐너로 입력된 사진 자료중에서 감정하고자 원하는 자료를 임의로 불러올 수 있으며, 우측 하단의 창에서 확인한 후 각각의 영상을 불러오게 된다.




그림 3. 프로그램 실행시의 초기 화면




그림 6. 두개골 영상과 실제 영상

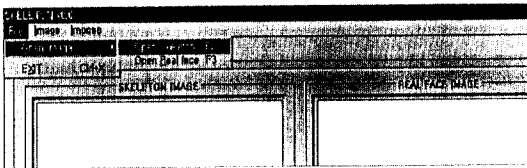


그림 4. File 메뉴 화면

위와 같이 각각 불러들여진 두개골과 사진의 본래의 영상이다.

(2) IMAGE 메뉴

그림 6.과 같이 창에 불러들여진 두 개의 영상을 다양한 기법으로 처리하는 명령어가 있다.

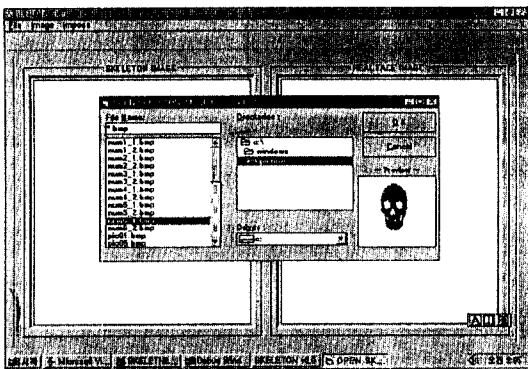


그림 5. 각 영상에 대한 메뉴를 열었을 때의 화면 (OPEN 명령 실행)

(가) CONVERT 명령 : 두개골 영상과 실제 영상을 다음 표 1.과 같은 기법으로 처리하는 작업을 한다. 다음 기법은 여러 가지 기법을 복합사용할 수 있어 더욱 유용하게 사용된다.

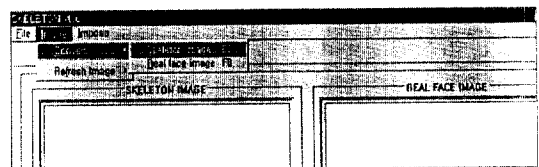


그림 7. Image 메뉴 화면

표 1. Image Processing Method

영상처리기법	내용 설명
SMOOTH	영상의 가장자리를 부드럽게 해주는 역할을 한다. 이는 필요없는 부분을 없애주는 데 사용할 수 있다.
SHARPEN	영상의 가장자리를 더욱 날카롭게 하는 역할을 한다. 스캐너로 입력받은 영상이 흐릴 때 이용할 수 있는 방법이다.
EMBOSS	특수 기능으로 필요한 부분은 양각으로 나타내고, 필요없는 배경같은 부분은 음각으로 표시해 보다 선명하게 영상을 표현할 수 있는 기법이다.
ENGRAVE	EMBOSS기능과 반대의 기법으로 필요한 부분을 음각으로 나타내는 기법이다.
NEON	영상의 가장자리만을 표시해 주는 기법이다.
MOSAIC	영상에 블록같은 느낌을 주는 기법이다.
INVERT	영상의 음영(흑백)을 서로 바꿔주는 기법이다.
COLOR TO MONO	입력받은 영상이 칼라일 때 흑백으로 바꿔주는 기법이다.

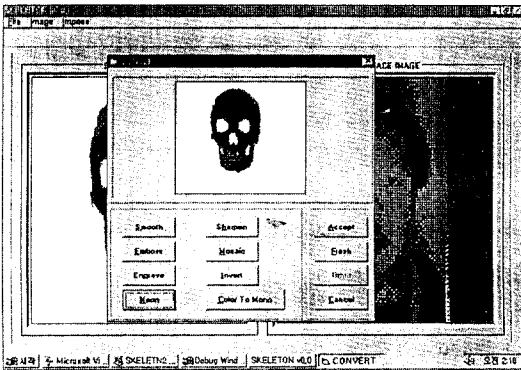


그림 8. convert 메뉴에서의 다양한 처리 명령

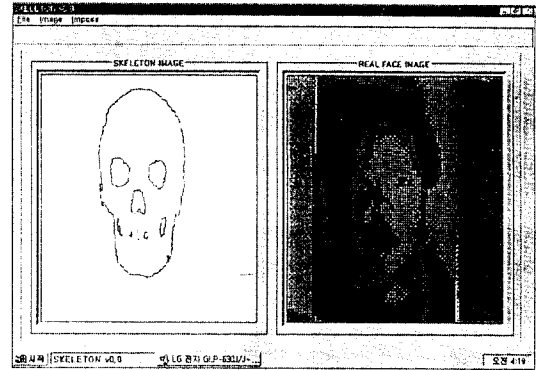


그림 10. NEON 처리후 다시 INVERT 기법으로 처리된 두개골 영상

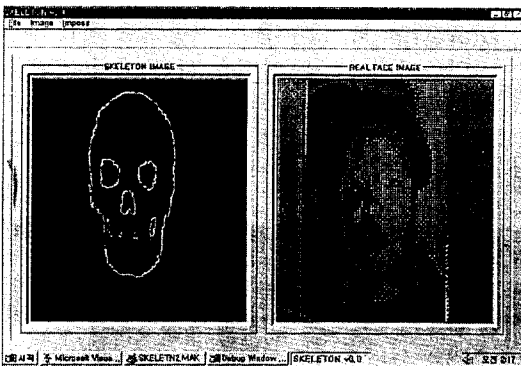


그림 9. NEON으로 처리된 두개골 영상

위의 8가지 영상처리기법중 NEON 기법이 영상의 가장자리만을 뚜렷이 표시하여, 해부학적 특징을 용이하게 관찰할 수 있는 상을 제공하였다.

NEON 기법으로 1차 처리한 영상을 필요한 부분만을 표시해주기 위해 다시 INVERT 기법으로 처리하였다.

그림 9,10.에서 보인바와 같이 NEON 기법과 INVERT 기법으로 처리한 영상이 본 연구에서 감정에 필요한 부분, 예를 들면 두개골의 외연, 안와연, 좌우 관골점 및 하악각, 하악정중결합최하연등을 가장 효과적으로 표시해 줄 수 있음을 볼 수 있다.




그림 11. Emboss기법으로 영상 처리를 거친 두개골 영상 화면

표 2. Superimposition method

슈퍼임포즈기법	내용 설명
SRCAND	두개골의 영상과 실제 영상 사이에 동일하게 겹치는 부분만을 표시하는 기법이다.
SRCOR	두 영상의 모든 부분을 표시하는 기법이다.
SRCINVERT	두개골의 영상을 반전시켜 실제 영상 위에 합성시키는 기법이다.
SRCERASE	두개골 영상의 bit pattern만을 색으로 표시하지 않고 실제 영상위에 합성시키는 기법이다.
DSTINVERT	실제 영상을 반전시켜 합성시키는 기법이다.
MERGEPAINT	두 영상의 색깔을 혼합하여 합성시키는 기법이다.

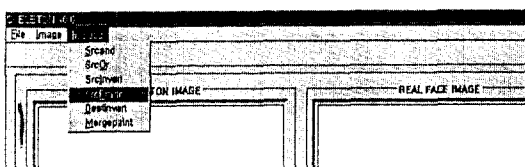


그림 12. Impose 메뉴 화면

(나) REFRESH 명령 : CONVERT 명령에 의해 처리된 영상을 다시 원래의 영상으로 복귀시키고자 할 때 이 명령을 사용한다.

NEON 및 INVERT 기법으로 처리한 영상과 마찬가지로 EMBOSS 기법에 의해서도 효과적인 영상을 얻을 수 있음을 볼 수 있다.

(3) IMPOSE 메뉴

슈퍼임포즈시키는 명령으로 두개골의 영상을 실제 인물 사진의 영상위에 위치시키게 한다. 두개의 영상을 합성시키는데는 표 2.와 같은 기법들이 사용된다.

특별한 영상처리를 시행하지 않은 상태에서 두개골 영상을 실제사진 영상에 겹쳤을 때 슈퍼임포즈된 두 영상간의 해부학적인 특징을 쉽게 비교할 수 없었다.

본 연구에서 슈퍼임포즈에 가장 효과적인 처리기법인 NEON, INVERT 기법으로 두개골 사진을 영상 처리한 후 실제 인물 사진에 겹쳤을 때, 그림 13.과 비교해서 좌우 관골점, 안와의 상, 하연, 두개골의 외곽선, 하악골의 외연등 두개골의 해부학적 구조와 실제 사진과의 특징적 차이를 보다 효과적으로 관찰할 수 있었다.

(4) 슈퍼임포즈된 두개골 영상의 화면 이동

Impose 메뉴에서 두 영상의 슈퍼임포즈를 시행하였을 때, 두개골 영상이 실제 영상과 비교




그림 13. 영상 처리없이 슈퍼임포즈된 두 영상

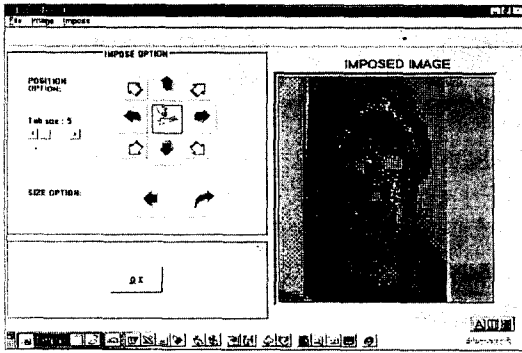


그림 14. 영상 처리후 슈퍼임포즈된 두 영상

하여 위치가 일치하지 않으면, 검증시 많은 불편함이 있고 두개골 영상을 재입력해야 하는 번거로움이 있다. 그러나 본 프로그램에서는 슈퍼임포즈된 두 영상의 위치가 상이하더라도 다음과 같이 8방향으로 조정, 이동시킴으로서, 실제 영상과 최적의 비교상태를 유지할 수 있는 환경을 제공할 수 있도록 아래와 같은 조건(option)을 설정하였다.

두개골의 영상을 실제 인물 사진위로 영상 이동시켜 중첩하였을 때, 감정에 적합한 위치로 중첩되지 않았을 경우, 좌우 관골점과 두개골의 외연, 안와의 상, 하연을 중심으로 두개골의 영상을 조정하여 일치시킨 후, 동일한 여부를 판별해야 하고, 만일 두개골 및 사진에 치아가 존재할 경우 영상 이동과 판정에 중요한 기준으로 설정할 수

있다.

이상의 순서에 의하여 각각의 자료 사진을 영상 처리하는 과정에서 각 기법의 특성을 비교할 수 있었으며, 이를 적용하여 좌우 관골점, 안와의 상연과 하연, 하악각, 두개골의 외연, 하악정중결합 최하연, 치아의 위치 및 크기등의 해부학적 기준점에 의하여 비교, 검토하여본 결과 동일인으로 판정되었다.

2. 실제 감정에의 응용

위와 같은 방법으로 생전 사진을 스캐너를 이용하여 컴퓨터에 입력시키고, 신원미상의 두개골을 비디오 카메라로 촬영, MPEG(Moving-Picture Expert Group) Board를 통하여 컴퓨터에 입력시킨후, 응용 프로그램 상에서 영상 처리, 슈퍼임포즈하여 그 결과를 컴퓨터 스크린에 재현하였다.

가. 실험장치 구성

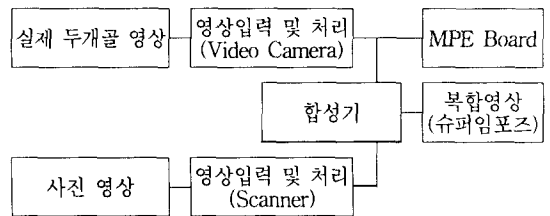
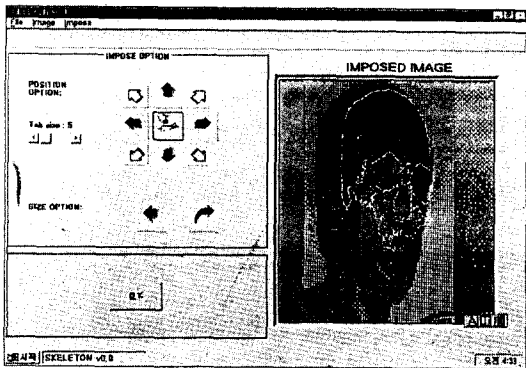
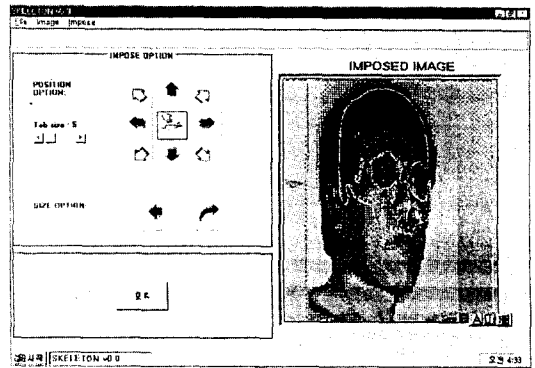


그림 16. 실험 장치 구성



a. 두개골 영상의 위치 조정전



b. 조정후

그림 15. 슈퍼임포즈된 두 영상과 화면 이동 메뉴

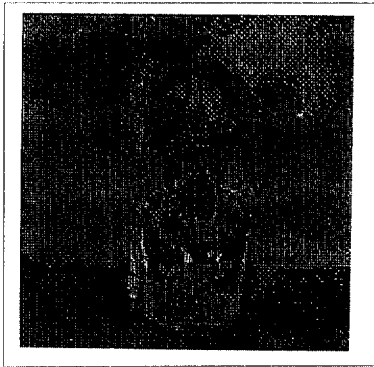


그림 17. 비디오 카메라로 두개골을 촬영하여 컴퓨터에 받아들인 초기 영상

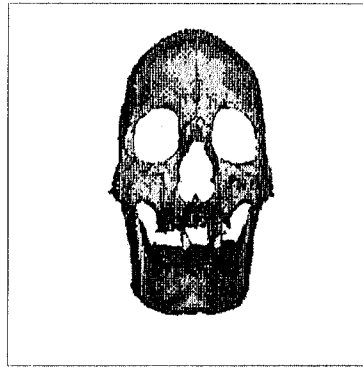


그림 18. 두개골의 영상을 선명하게 하기 위해 영상 편집을 거친 두개골의 영상



그림 19. 스캐너로 읽어들이는 생전의 사진

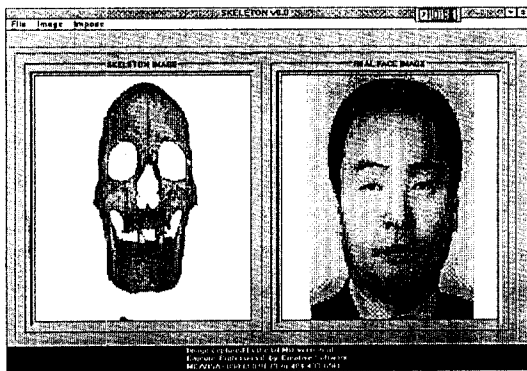


그림 20. 영상처리를 위하여 프로그램상에 받아들인 화면




그림 21. CONVERT 메뉴 화면

나. 실험과정

(1) 비디오 카메라로 실제 두개골을 촬영하여 컴퓨터에 입력시키고, 생전 사진을 스캐너를 이용하여 컴퓨터에 입력하였다.

본 연구에서 칼라의 영상보다 흑백 영상이 높은 선명도를 보였으므로 카메라로 받아들인 칼라 영상은 흑백처리를 시행하였고 두개골 영상에서 감정에 필요한 부분, 즉 안와의 외연이나 두개골의 외연등과 같은 부분을 선명하게 보기 위하여 영상편집하였다.

(2) 영상 처리를 위하여 두개골과 생전 사진의



그림 22. NEON 기법으로 영상처리한 두개골 영상




그림 23. NEON후 다시 INVERT로 영상처리한 두개골 영상




그림 24. 슈퍼임포즈시킨 화면

영상을 프로그램상에 받아들였다.

- (3) 받아 들인 영상을 여러 가지 기법으로 영상 처리하였다.

본 실제 두개골의 영상에 적용시켰을 때 도 NEON과 INVERT기법으로 영상처리했을 때 가장 효과적으로 감정에 필요한 해부학적 특징들을 관찰할 수 있었다.

- (4) 좌우 관골점을 기준으로 슈퍼임포즈 하였다.

영상 처리한 두개골의 영상을 실제 사진위로

좌우 관골점을 중심으로 중첩시켰을 때, 두 영상간의 해부학적 차이를 쉽게 관찰할 수 있었다.

이상과 같이 신원 미상의 두개골을 직접 비디오 카메라로 촬영, 컴퓨터에 입력하고 신원이 확인된 사람의 사진과 비교를 위하여 본 프로그램 상에서 분석한 결과 좌우 관골점을 제외한 좌우 안와의 위치, 하악골의 위치, 두개골의 외연등 여러 부분이 일치하지 않는 것을 볼 수 있었다.

IV. 총괄 및 고찰

최근에 들어서 흉악범죄가 급증하고 토막살해되거나 부패가 심하여 지문이나 기타 이화학적 검사를 하기 어려운 경우가 많아지고 있다. 특히 대형화재나 폭발물 사고, 비행기사고 또는 홍수에 의한 대량 인명피해 등 대량재해의 경우에는 사고의 종류 및 시신의 상태, 그리고 정보 획득의 상황에 따라 적절한 방법을 선택하여 신속하고 정확한 감정이 요구된다고 하겠다. 이러한 경우 주로 사용되는 감정 방법중의 하나가 두개골, 얼굴 사진을 이용한 슈퍼임포즈법이며 특히 백골화된 시체의 개인식별에 중요한 방법으로 평가되고 있다.

백골화된 시체만이 유일하게 남아 있을 경우, 두개골과 치아를 토대로 일련의 성별 감정, 연령 감정등이 가능하여 그 사체에 관한 정보를 추가할 수 있으며, 시체와 관련된 것으로 추정되는 사망자 및 실종자의 얼굴 사진이 존재할 경우 시체와 얼굴사진에 해당되는 인물의 동일인여부를 식별하는 것은 개인식별에 관하여 결정적 정보를 제공할 수 있다는 의미에서 슈퍼임포즈법이 갖는 중요성은 상당히 크다고 하겠다.

초기에 슈퍼임포즈를 시행할 때 가장 중요한 문제점으로 지적되었던 것은 앞서 설명한 바와 같이 두개골과 사진이 각각 같은 비율로 확대되어야 한다는 것이고 이에 수반되는 문제점을 해결하기 위하여 여러가지 실험과 연구가 진행되어 왔다. Sehkaran³¹⁾은 인물사진을 실물 크기로 정확히 확대하기 위해 사진 속에 어떠한 물체가

존재한다면, 예를 들면 의자나 꽃병, 그리고 옷의 무늬 패턴등을 참고로 하여 확대율을 알아내야 한다는 것을 지적하기도 했다. 또한 Loh 등²¹⁾은 변사자와 함께 사진을 찍었던 생존해 있는 다른 사람의 동공간 거리를 실제로 측정, 확대율을 알아내어 실물크기로 확대하고 슈퍼임포즈하여 좋은 성과를 거둔 바 있다.

이에 못지 않게 슈퍼임포즈 감정시 어렵고 중요한 문제로 지적되는 것은 동일한 비율로 확대된 두개골과 얼굴사진을 비교할 때 사진상의 얼굴의 자세, 위치 및 방향과 정확히 일치하는 두개골의 방향을 찾아내는 것으로 이를 해결하기 위해 여러가지 장비 및 기술을 보완하려는 시도가 있어왔다. 초기에는 두개골을 단순고정대에 올려 놓고 사진속의 얼굴의 방향과 각도를 고려하여, 여러번의 시행착오를 거쳐서 두개골의 방향을 잡는 것이 주된 방법이었다. Sehkaran³²⁾은 이러한 단순하고 고전적인 방법을 개선해 보고자 목의 경추관절의 움직임을 고려해서 좀더 과학적으로 두개골을 위치(positioning)시킬 수 있는 장치를 고안하여 발표하기도 하였다.

또한 Mckenna²⁴⁾는 이를 개선하여 좀더 신속하고 용이하게 두개골의 위치를 정할 수 있도록 특수한 두개골 고정대와 카메라를 고정할 수 있는 장치를 고안하였고, 상하악 전치 사이의 정중선과 치아의 크기를 기준으로 하여 실물크기로 확대하고자 하는 시도를 한 바 있다. 그러나 카메라의 종류, 렌즈의 크기, 노출시간등 인물 사진 촬영시의 자세한 상황등을 정확히 재현하기가 힘들고, 이 역시 선택적으로 실험실에서의 작업이 선행되어 쉽게 파악하기 어려운 여러가지 변수들을 확인한 후에 슈퍼임포즈법을 시행해야 함을 지적하였다.

이와 같이 슈퍼임포즈시의 주요한 문제점을 해결하기 위한 다각적인 연구와 더불어 현대적인 전자기기의 발달은 슈퍼임포즈의 기법상에 중대한 영향을 미치게 된다.

1976년 Helmer와 Gruner¹⁵⁾가 슈퍼임포즈에 비디오 카메라를 도입하면서, 기존의 사진만을 이용했던 사진상의 슈퍼임포즈법(Photographic superimposition)방법이 갖는 문제점인 감정에

필요한 시간이 많이 소요된다는 단점을 어느 정도 해소하게 되었다. 이들이 제안한 비디오 슈퍼임포즈법(video superimposition)은 비디오 카메라 2대로 두개골과 인물의 사진을 각각 촬영하여 picture-mixing unit라는 합성기를 이용, 두 영상을 다양한 방법으로 합성할 수 있을 뿐 아니라, 원하는 지점에서 수평 혹은 수직 단면으로 합성한 영상을 모니터 화면상에 재현하는 것을 골자로 하고 있다. 이 때 비디오 카메라의 zoom 기능을 이용하여 보다 쉽고 빠르게 두개골의 크기 조절이 가능해졌고, Iten¹⁶⁾은 위의 방법을 응용하여 안와를 연결한 측과 외이공을 연결한 측 사이의 거리를 측정하여 두개골의 상하경사(inclination)를 조절하고, 정중선과 좌우 안와의 외각연의 거리의 비율을 측정하여 두개골의 회전방향을 조절함으로써 슈퍼임포즈시 노출될 수 있는 두 가지의 주요한 문제점을 해결하고자 하였다.

비디오 카메라의 도입으로 과거에 비해 얼굴 사진에 대한 두개골의 각도와 위치 설정이 비교적 용이해지고 크기조절이 단순화되었으나, 기존의 사진 슈퍼임포즈법에 비해 상의 선명도가 상대적으로 떨어진다는 단점이 지적된 바 있다.

따라서 이러한 문제점을 해결하고자 Seta 등³⁵⁾은 비디오 카메라로 두개골을 촬영하여 모니터 화면으로 전달되는 광학적 경로에 반사거울을 이용, 보다 선명한 상을 얻을 수 있도록 하는 장치를 고안하여 발표하기도 하였다.

1980년대 후반에 들어서 컴퓨터의 보급이 보편화되면서 슈퍼임포즈에 컴퓨터를 응용하고자 하는 움직임도 가속화되었다. Bastiaan 등²⁾과 Delfino등⁶⁾이 슈퍼임포즈시 컴퓨터의 응용에 관해 보고를 했고, Nickerson 등²⁶⁾은 역시 컴퓨터를 활용하여 두개골의 3차원적인 영상과 2차원적 평면인 얼굴 사진간의 적합도 비교를 시도한 바 있다.

1992년에 이르러 Ubelaker 등^{40,41)}은 IBM PC AT 와 color monitor, video camera, data tablet 등을 이용한 새로운 슈퍼임포즈법을 제안하여 슈퍼임포즈에도 컴퓨터의 사용이 본격화하게 된다. 이들은 비디오 카메라로 사진을 모니터 화면

의 67% 정도가 되도록 조정하여 이 영상을 계수화(digitalization)하여 컴퓨터에 저장한 후, 이 영상을 투명한 플라스틱 sheet를 모니터 화면에 부착하여, 기준이 되는 해부학적 구조, 예를 들면 얼굴의 모양, 눈과 코의 윤곽 등을 플라스틱 sheet상에 투사하였다. 다음, 사진의 영상을 화면에서 제거하고 투사한 플라스틱 sheet를 모니터 화면에 부착후 이에 맞추어 수작업으로 두개골의 위치를 조절하였고, 카메라의 zoom 기능을 이용하여 두개골의 크기를 조절하였다. 이런 과정을 거쳐 만들어진 두개골의 영상을 사진 처리와 같이 계수화하여 저장하고, 다시 두 영상을 슈퍼임포즈시켜 해부학적 특징을 비교하도록 하였다.

각각의 영상은 영구적으로 컴퓨터에 저장되고, 감정을 시행하거나 관련 연구를 시행할 때마다 언제든지 자료를 검색할 수 있으며, 높은 해상도로 출력이 가능하게 되어, 비디오 슈퍼임포즈법에서 지적되었던 문제점들을 해결할 수 있게 되었다.

그 후에도 컴퓨터, 그리고 그와 관련된 주변기기들의 급속한 발전과 더불어 여러가지 영상처리 기법이 개발되어 과거에는 불가능했던 많은 작업들이 현실적으로 가능하게 되었다.

이에 저자는 본 논문에서 현재 사용되고 있는 수동의 작업에서 컴퓨터와 주변기기들의 활용에 대한 가능성을 열고자 시도하였으며, 단순한 사진과 필름간의 비교뿐만 아니라, 원하는 부분을 좀 더 명확하게 볼 수 있도록 최근에 많은 기술적 진보가 있었던 영상처리 기법을 응용, 도입하여 슈퍼임포즈할 수 있는 장치를 고안해 보고자 하였다.

일차적으로, 국립과학수사연구소에서 이미 동일인임이 확인된 사람의 두개골과 얼굴사진을 자료로, 컴퓨터에 입력하여 영상처리후 슈퍼임포즈하는 과정까지 실험장치를 구성한 후, 그 다음에 실제 두개골과 얼굴사진을 적용, 동일한 순서로 비교하여 그 결과를 검토하였다.

두개골 사진, 얼굴사진과 같은 평면은 2차원적 구조로 이 영상을 컴퓨터에 전송할 때 상이 일그러지거나 뒤틀리는 등의 변형을 막기 위해 스캐

너를 사용하여 영상을 입력하였다. 그러나 실제로, 사람의 두개골은 3차원적 물체이므로 스캐너로 직접 입력하는 것이 불가능하여, 비디오 카메라로 촬영한 후, MPEG Board를 통하여 2차원 영상으로 처리되어 컴퓨터에 입력하였다.

이리하여 컴퓨터의 1차적 특징인 두개골과 인물 사진의 영상 각각을 무한정으로 저장하여 필요할 때마다 출력하여 분석할 수 있는 장점을 가져, 과거에 감정이 끝날 때마다 일일이 사진과 필름으로 인화하여 보관해야 했던 작업의 번거로움과 어려움을 최대한 단순, 신속화할 수 있었다.

프로그램상에서는 각각의 영상을 스캐너로 읽어 입력하더라도 두개골과 얼굴사진의 영상을 한 화면에서 동시에 볼 수 있도록 두 개의 창(window)을 구성했으며, 슈퍼임포즈는 얼굴사진위로 두개골의 영상이 겹쳐지도록 창을 따로 구성하였다.

두개골의 실제 크기의 1/2 크기로 축소하여 얻은 필름과 그 크기에 맞추도록 확대된 실제 인물 사진의 질이 비교적 선명하지 못할 경우, 영상이 초기 입력되었을 때 두개골의 윤곽선이 거칠거나 불분명한 점을 보완하기 위해 외곽선 처리 기법을 사용, 불필요한 부분을 깨끗하고 명확하게 처리하여 슈퍼임포즈될 수 있도록 하였다.

초기의 두개골과 인물 사진의 영상을 처리하기 위해 Smooth, Sharpen, Emboss, Mosaic, Engrave, Invert, Neon, Color To Mono 등의 8가지 기법이 제시되어 가장 적합한 영상을 찾아낼 수 있는데, 이 중 제일 유용하게 사용할 수 있는 기법은 Neon과 Invert법으로 볼 수 있다. Neon법은 영상의 최외곽선만을 뚜렷하게 볼 수 있도록 하는 방법으로 초기의 두개골 영상을 Neon처리한 후, 이를 다시 Invert시키면 종이에 연필로 투사한 것과 같은 효과를 얻게 된다. 이와 같이 영상 처리를 거친 후 이 두개골의 영상을 실제 사진의 영상위에 겹치면 슈퍼임포즈가 이루어지게 되는데, 초기의 화면을 그대로 슈퍼임포즈했을 때와는 그 해상도 면에서 탁월한 결과를 얻을 수 있었다.

그러나 슈퍼임포즈한 두개골의 영상과 실제

사진의 영상의 위치가 맞지 않았을 경우, 두 상을 비교시 조작상의 어려움과 정확성이 떨어지게 되어 슈퍼임포즈 본연의 목적을 이룰 수 없게 된다. 따라서 실제 사진위로 겹쳐진 두개골의 영상을 상, 하, 좌, 우, 우상방, 좌상방, 우하방, 좌하방의 각 8개 방향으로 이동할 수 있도록 조건을 설정하였으며, 이때의 이동량은 화면 좌측의 Tab size 메뉴에서 조절하도록 하였다.

두개골 영상의 이동시 좌우측 관골점을 기준으로 하고, 안와연을 중점으로 하여 화면 이동을 시켰으며, Tab size의 숫자가 클수록 이동량이 커지고, 숫자가 작을 수록 미세한 이동을 할 수 있도록 설정하였다.

슈퍼임포즈시는 Srcand, SrcOr, SrcInvert, SrdErase, DstInvert, MergePaint등의 6가지 기법으로 두 영상을 합성하게 되는데, 두개골이나 실제 사진의 영상 상태에 따라, 그리고 각각의 기법을 실행시 슈퍼임포즈 화면의 선명도에 따라 최적의 비교 상태를 선택할 수 있도록 하였다.

이상과 같이 현재 시행되고 있는 슈퍼임포즈 방법이 감정을 시행하고 처리함에 있어서, 감정물의 상태나 방법에 따른 오차의 가능성과 감정과정 및 결과물의 수복, 저장에 많은 어려움을 가지고 있었으나 본 연구에서 보인바와 같이 컴퓨터를 이용한 영상처리방법은 이와 같은 문제점을 대부분 해결하였다고 할 수 있다. 또한 비디오 카메라를 도입하고 MPEG Board를 사용함으로써 실제 두개골의 영상을 바로 2차원적 영상으로 입력할 수 있고, 컴퓨터상에서의 크기 조절 기능을 활용하면 현재 사용하고 있는 두개골 촬영장치나 사진 확대작업을 훨씬 간소화시켜 보다 신속하고 정밀하게, 객관적인 슈퍼임포즈 감정을 시행할 수 있다.

그러므로 개인식별에 있어서 동일인 여부를 추정하는 과정중 배제기법이 필요한 감정에 이런 장점을 가진 컴퓨터 응용 프로그램은 매우 유용하게 사용될 수 있다. 특히 다수의 감정물을 식별함에 있어서 시간적인 문제가 중요한 요소로 작용하게 되는데 이를 해결해주는 방법이 감정 대상간의 배제요법으로, 동일인으로 추정되

는 감정물을 최소로 집약시켜 감정에 필요한 시간을 줄이고, 정밀 감정을 충분히 시행할 수 있게 일차 정리하는 역할로서의 슈퍼임포즈와 복안법은 매우 중요한 기법으로 이용될 수 있다.

슈퍼임포즈법을 시행함에 있어서도 수동적이고 고전적 방법으로 감정을 시행할 경우 각 감정 단계에 필요한 시간, 감정물의 복원, 비교, 응용, 저장에 관련된 과정상의 어려운 점이 다수 존재하는데, 이를 전산화하여 각 단계에 소요되는 시간을 최대한 줄인 것과 감정하기에 가장 적합한 조건으로 처리할 수 있다는 점을 이 방법의 특징으로 들 수 있다.

또한 슈퍼임포즈시 동일인이라 판정할 수 있는 기준점을 본 연구에서는 좌우 관골점, 안와의 상연과 하연, 두개골의 외연, 하악각, 하악정중결합 최하연, 치아의 위치 및 크기 등의 6가지 항목으로 설정했으나, 실제 감정에 있어서는 두개골의 훼손이 심하거나, 하악골이 존재하지 않는 경우도 있어 이상의 항목들을 만족시키지 못하는 경우가 다수 존재한다고 볼 수 있다. 본 연구에서도 치아 및 하악골이 존재하지 않아 하악각이나 하악정중결합최하연, 치아의 위치 및 크기 등의 다양한 항목을 비교할 수 없는 예가 있었고, 이런 경우 체질인류학적으로 두개골의 계측치와 생체의 계측치간의 차이가 가장 적은 부위로 평가되는 좌우관골점과 안와의 위치를 기준으로 하여 비교, 검토하였다. 실제로 사람의 두부 및 안면부 연부조직의 두께는 안면두개하부에서는 사람에 따라, 연령에 따라 변화가 많지만, 뇌두개 및 안면두개 상부에서는 연령에 의한 변화 및 성별에 의한 차이가 적고 개체에 의한 차이가 별로 없는 것으로 평가되고 있어 현재 이와 같은 기준은 크게 무리가 없는 것으로 생각된다.

그러나 Reddy³⁰⁾는 두개골과 얼굴 사진의 슈퍼임포즈에 있어 해부학적으로 모순되는 점이 보이면 동일인물이 아니라고 판단할 수 있지만, 양자에 있어서 해부학적으로 모순이 보이지 않는 경우에는 동일 인물이라고 추정하는 것 뿐이라 하여 슈퍼임포즈법이 가질 수 있는 감정상의 한계점에 대하여 지적한 바 있다. 이의 해결을 위하여 보다 많은 해부학적 기준점의 설정⁴³⁾, 얼굴

의 각도에 따른 연조직과 경조직의 관계 변화, 두부 X-ray 규격사진을 이용한 정면, 사면, 측면의 두개골의 각 인류학적 계측점에 있어서의 연부조직의 두께 측정에 관한 연구⁴⁵⁾ 등이 다각적으로 시도되고 있어 슈퍼임포즈법에 의한 신뢰성을 높여가고 있다.

그리고 본 프로그램에서 슈퍼임포즈된 영상의 감정의 정확도를 높여주기 위해 본래 시도하였던, 주요 계측점 간의 위치 측정 항목이 제작은 되었으나 프로그램에 추가함으로써 실행오류가 반복되는 사례가 발생하여 본 논문에서는 일단 제외시켰다. 그러나 멀지 않은 장래에 완성을 볼 수 있을 것으로 생각되며, 그 때는 지금보다 훨씬 객관적이고 정확한 결과를 얻을 것으로 보인다. 또한 본 장치 및 프로그램에서는 슈퍼임포즈의 중요한 문제중의 하나인 두개골의 각도 및 방향, 위치 조절에 관한 장치의 설계는 고려되지 않았으므로, 앞으로 두개골 고정대 및 이동장치의 개발이 필수적으로 이루어져야 완전한 전산화가 가능할 것으로 보인다.

향후 슈퍼임포즈 감정의 근간이 되는 두개골 및 안면의 해부학적 비교 기준점에 대한 지정과 그에 대한 평가에 관한 연구가 진행되어야 할 것이며, 특히 이를 응용하기 위한 두개골 각 부위의 연조직 두께 평균치등에 대한 자료확보가 시급하다고 생각된다. 이를 토대로 하여 2차원적 슈퍼임포즈에서 더 나아가 삼차원적 슈퍼임포즈 감정방법의 개발 및 두개골 영상으로 실제 인물을 복원하는 복안법(Facial Reconstruction)에 대한 연구 및 개발이 이루어져야 할 것으로 생각된다.

V. 결 론

저자는 슈퍼임포즈 방법에 있어서 국립과학수사연구소에서 제 검사 및 DNA 유전자 검사를 통하여 이미 동일인임이 확인된 7명의 두개골 사진, 생전 사진을 이용하여 컴퓨터 시각인식기법을 이용한 새로운 응용 프로그램을 개발하였고, 실제 개인식별에 활용하기 위하여 신원 미상의 두개골을 비디오 카메라, 컴퓨터를 이용, 영상

처리후 슈퍼임포즈하고 해부학적 특징을 기준으로 동일인 여부를 비교, 검토하는 과정에서 다음과 같은 결과를 얻었다.

1. 두개골 및 생전 사진의 상태를 처리하는 방법으로 다양한 영상처리기법(Smooth, Sharpen, Emboss, Mosaic, Engrave, Invert, Neon, Color to Mono)을 개발하였고, 이들 중 Neon, Invert, Engrave 기법에서 최적의 영상을 얻을 수 있었다.
2. 다양한 방식(SrcOr, SrcAnd, SrcInvert, SrcErase, DstInvert, MergePaint)으로 두 영상을 합성하여 슈퍼임포즈 감정시 필요한 최적의 비교상태를 얻을 수 있었다.
3. 비디오 카메라를 이용하여 두개골상을 직접 컴퓨터에 입력할 수 있었으며, 이를 생전 사진과 슈퍼임포즈함으로써 보다 정확하고 신속한 감정을 가능하게 하였다.

이상의 결과를 종합하여 볼 때 이러한 영상처리기법을 응용한 새로운 방법이 기존의 슈퍼임포즈기법에서 중요한 부분을 차지했던 두개골에 대한 사진 촬영 및 인물사진과의 동일 비율로의 인화과정을 단순화하고, 다양한 영상처리기법을 이용하여 컴퓨터상에서 보다 신속하고 정확한 슈퍼임포즈기법을 감정실무에 적용할 수 있을 것으로 사료된다.

참고 문헌

1. Austin-Smith, D., Maples, W. R.: The reliability of skull/photograph superimposition in individual identification, *Journal of Forensic Science*, 39;446-455, 1994.
2. Bastiaan, R. J., Dalitz, G. D., Woodward, C.: Video superimposition of skulls and photographic portraits - a new aid to identification, *Journal of Forensic Science*, 31(4):1373-1379, 1986.
3. Brown, K. A.: The Identification of Linda Agostini, *American Journal of Forensic Medicine and Pathology*, 3(2):131-141, 1982.
4. Brown, K. A.: Developments in Cranio-facial Sup-

- erimposition for Identification, *Journal of Forensic Odonto-Stomatology*, 1;57-64, 1983.
5. Chai, D. S., Lan, Y. W., Tao, C., Gui, R. J., Mu, Y. C., Feng, J. H., Zhu, J.: A study on the standard for forensic anthropologic identification of skull-image superimposition, *Journal of Forensic Science*, 34(6): 1343-1356, 1989.
 6. Delfino, V. P., Colonna, M., Potente, F., Introna, F., Jr.: Computer-aided skull/face superimposition, *The American Journal of Forensic Medicine and Pathology*, 7(3):201-212, 1986.
 7. DeVore, D. T. : Radiology and photography in forensic dentistry, *Dental Clinics of North America*, 21(1):69-83, 1977.
 8. Dorion, R. B. J. : Photographic superimposition, *Journal of Forensic Science*, 28(3):724-734, 1983.
 9. Glaister, J. : The Ruxton case, *Medical Jurisprudence and Toxicology*, 99-108, 1953.
 10. Glaister, J., Brash, J. C. : The skulls and the portraits in medico-legal aspects of the Ruxton case, E. & S. Livingstone, Edinburgh, U. K., 1937, Chapter IX.
 11. Gordon, I., Drennan, M. R. : Medico-legal aspects of the Wolkersdorfer case, *South African Medical Journal*, 543-549, 1948.
 12. Gruner, O. : "The identification of skulls : Historical review and practical application" presented at advanced in skull identification via video superimposition : An International Symposium and Workshop, Kiel, West Germany, Aug, 1988.
 13. Gupta, S. R. : The superimposition technique in the identification of unknown skulls, *Journal of the Indian Academy of Forensic Sciences*, 8(1):33-38, 1969.
 14. Gustafson, Gosta : Age determinations on teeth, *Journal of the American Dental Association*, 41:45-54, 1950.
 15. Helmer, R., Gruner, O. : Vereinfachte Schadelidentifizierung nach dem superprojektionsverfahren mit Hilfe einer Video-Anlage, *Z Rechtsmed*, 80:183-187, 1977.
 16. Iten, P. X. : Identification of skulls by video superimposition, *Journal of Forensic Science*, 32(1):173-188, 1987.
 17. Janssens, P. A., Hansch, C. R., Voorhamme, L. L. : Identity determination by superimposition with anthropological cranium adjustment, *OSSA*, 5:109-122, 1978.
 18. Klonaris, N. S., Furue, T. : Photographic superimposition in dental identification. Is a picture worth a thousand words?, *Journal of Forensic Science*, 24:859-865, 1980.
 19. Koelmeyer, T. D. : Videocamera superimposition and facial reconstruction as an aid to identification, *The American Journal of Forensic Medicine and Pathology*, 3(1):45-48, 1982.
 20. Krogman, W. M., Iscan, M. Y. : The human skeleton in forensic medicine, Charles C Thomas, Springfield, IL, 1986.
 21. Loh, F. C., Chao, T. C. : Skull and photographic superimposition: A new approach using second party's interpupil distance to extrapolate the magnification factor, *Journal of Forensic Science*, 34(3):708-713, 1989.
 22. Mckenna, J. J. I., Jablonski, N. G., Fearnheard, R. W. : A method of matching skulls with photographic portraits using landmarks and measurements of the dentition, *Journal of Forensic Science*, 29(3):787-797, 1984.
 23. Mckenna, J. J. I. : Studies of the method matching skulls with photographic portraits using landmarks and measurements of the dentition, *Journal of Forensic Odonto-Stomatology*, 3:1-6, 1985.
 24. Mckenna, J. J. I. : A method of orientation of skull and camera for use in forensic photographic investigation, *Journal of Forensic Science*, 33(3):751-755, 1988.
 25. Miyasaka, S., Yoshino, M., Imaizumi, K., Seta, S. : The computer-aided facial reconstruction system, *Forensic Science International*, 74:155-165, 1995.
 26. Nikerson, B. A., Fitzhorn, P. A., Koch, S. K., Charney, M. : A methodology for near-optimal computational superimposition of two-dimensional digital facial photographs and three-dimensional cranial surface meshes, *Journal of Forensic Science*, 36(2): 480-500, 1991.
 27. Pearson, K. : On the skull and portraits of George Buchanan, *Biometrika*, 153, Nov.:233-256, 1926.
 28. Pearson, K., Morant, G. M. : The Wilkinson head of Oliver Cromwell and it's repationship to busts, masks and painted portraits, *Biometrika*, XXVI, Dec.:269-378, 1934.

29. Prinsloo, I. : The identification of skeletal remains in Regina versus K and another the Howick falls murder case, *Journal of Forensic Medicine*, 1(1):11-17, 1953.
30. Reddy, K. S. N. : Identification of dismembered parts: The medicolegal aspects of the Nagaraju case, *Forensic Science*, 2:351-374, 1973.
31. Sekharan, P. C. : A revised superimposition technique for identification of the individual from the skull and photograph, *Journal of Criminal Law, Criminology, and Police Science*, 62(1):107-113, 1971.
32. Sekharan, P. C. : A scientific method for positioning of the skull for photography in superimposition studies, *Journal of Police Science and Administration*, 1(2):232-240, 1973.
33. Sekharan, P. C. : "Superimposition studies - Can it offer positive opinion?", *International Microform Journal of Legal Medicine*, 56, 1973.
34. Sen, N. K. : Identification by superimposed, photographs, *International Criminal Police Review*, 162: 284-286, 1962.
35. Seta, S., Yoshino, M. : A combined apparatus for photographic and video superimposition, Chapter 12, *Forensic Analysis of the skull*, 161-169, 1993.
36. Simpson, K. : Rex vs. Dobkin: The Baptist church cellar murder, *Medico-legal and Criminological Review*, 11:132-145, 1943.
37. Sognnaes, R. F. : Hitler and Bormann identifications compared by postmortem craniofacial and dental characteristics, *The American Journal of Forensic Medicine and Pathology*, 1:105-115, 1980.
38. Suzuki, T. : Reconstitution of a skull, *International Criminal Police Review*, 264:76-80, 1973.
39. Thomas, C. J., Nortje, C. J., Van Ieperen, L. : A case of skull identification by means of photographic superimposition, *The Journal of Forensic Odonto-Stomatology*, 4:61-66, 1986.
40. Ubelaker, D. H., O'Donnell, G. : Computer-assisted facial reproduction, *Journal of Forensic Science*, 37(1):155-162, 1992.
41. Ubelaker, D. H., Bubniak, E., O'Donnell, G. : Computer-assisted photographic superimposition, *Journal of Forensic Science*, 37(3), May:750-762, 1992.
42. Webster, W. P., Murray, W. K., Brinkhous, W., Hudson, P. : Identification of human remains using photographic reconstruction, *Forensic osteology : Advances in the Identification of human Remains*, K. J. Reichs, Ed. Charles C Thomas, Springfield, IL, 256-289, 1986.
43. Yoshino, M., Sato, H., Ichikawa, K., Seta, S. : An investigation on the anatomical consistency in personal identification with the superimposition method, *Rep. Nat. Res. Invest. Police Sci.*, 34:96-100, 1981.
44. Yoshino, M., Seta, S. : Personal identification of human skull: Superimposition and radiographic techniques, *Forensic Science Rev.*, 1:23-42, 1989.
45. Yoshino, M., Imaizumi, K., Miyasaka, S., Seta, S. : Evaluation of anatomical consistency in craniofacial superimposition images, *Forensic Science International*, 74:125-134, 1995.
46. Yoshino, M., Kubota, S., Matsuda, H., Imaizumi, K., Miyasaka, S., Seta, S. : A new video superimposition system using 3-dimensional measurement apparatus for facial photographic identification, *National Research Institute of Police Science*, 48(4):149-158, 1995.
47. 石橋 宏 : スーパーインポーズ 法について (第4報~第9報). *日法醫誌*, 21(3):296, 1967, 25(3):235, 26(5):374, 27(6):462, 1971-1973, 29(3):257-258, 30(3):233, 1975-1976.
48. 石橋 宏 : スーパーインポーズ 法による個人識別, *日法醫誌*, 40(5):445-454, 1986.
49. 石橋 宏ほか : スーパーインポーズ 法について (第1報~第2報). *日法醫誌*, 18(3):191~192, 19(3) : 189, 1964-1965.
50. 石橋 宏, 福島 亨 : スーパーインポーズ 法, *日法醫誌*, 44, supplement:210, 1990.
51. 石橋 宏, 福島 亨 : スーパーインポーズ 法, *日法醫誌*, 45, supplement:90, 1991.
52. 石橋 宏, 藤田 昌廣 : スーパーインポーズ 法 (第10報~第14報). *日法醫誌*, 31(6):370, 32(6):421, 33(5):603, 34(4):457, 1977-1980, 36(1):266, 1982.
53. 石橋 宏, 藤田 昌廣 : スーパーインポーズ 法, *日法醫誌*, 40(5):724-725, 1986.
54. 石橋 宏, 藤田 昌廣 : スーパーインポーズ 法, *日法醫誌*, 41(6):767, 1987.
55. 石橋 宏, 藤田 昌廣 : スーパーインポーズ 法, 42, supplement:198, 1988.
56. 石橋 宏, 山田惟好 : スーパーインポーズ 法について (第3報). *日法醫誌*, 20(4) : 346, 1966.

-
57. 市川 和義, 堤 博文, 網千 博文, 小室 歳信, 竹井 哲司,
瀬田 季茂: スーパーインポーズ用 撮影装置の試作, 日
法醫誌, 42, supplement:199, 1988.
58. 地原 和郎: 骨の個人識別に関するいくつかの問題点,
日法醫誌, 36(6):853-854, 1982.
59. 瀬田 季茂, 三宅文太郎, 佐藤 元, 吉野峰生, 宮坂 祥夫,
都筑泰廣: 寫眞ヒラオ複合スーパーインポーズ重合装
置の製作, 日法醫誌, 42, supplement:197, 1988.
60. 舟山 真人: 頭蓋骨の性別判定に於ける形態的特徴部位の
數量化に関する研究, 日法醫誌, 39(4):301-311, 1985.

-ABSTRACT-

Image Superimposition for the Individual Identification Using Computer Vision System

Ha-Jin Kim* D.D.S., M.S.D., Ph.D., **Min-Goo Kang**** M.S.D., Ph.D.
Jong-Hoon Choi* D.D.S., M.S.D., **Chong-Youl Kim***** D.D.S., M.S.D., Ph.D.

* *Department of Oral Medicine, College of Dentistry, Yonsei University*

** *Department of Information and Communication Engineering, Honam University*

*** *National Institute of Scientific Investigation, Department of Oral Medicine,
College of Dentistry, Yonsei University*

In this thesis, a new superimposition scheme using a computer vision system was proposed with 7 pairs of skull and ante-mortem photographs, which were already identified through other tests and DNA fingerprints at *the Korea National Institute of Scientific Investigation*. At this computer vision system, an unidentified skull was caught by video-camcorder with the MPEG and a ante-mortem photograph was scanned by scanner. These two images were processed and superimposed using pixel processing. Recognition of the individual identification by anatomical references was performed on the two superimposed images. These results were as followings.

1. For the enhancement of skull and ante-mortem photographs, various image processing schemes, such as SMOOTH, SHARPEN, EMBOSS, MOSAIC, ENGRAVE, INVERT, NEON and COLOR TO MONO, were applied using 3*3 window processing. As an image processing result of these methods, the optimal techniques were NEON, INVERT and ENGRAVE for the edge detection of skull and ante-mortem photograph.
2. Using various superimposition image processing techniques (SRCOR, SRCAND, SRCINVERT, SRCERASE, DSTINVERT, MERGEPAIN) were compared for the enhancement of image recognition.
3. By means of the video camera, the skull image was inputted directly to a computer system ; superimposing it on the ante-mortem photograph made the identification more precise and time-saving.

As mentioned above, this image processing techniques for the superimposition of skull and ante-mortem photographs simply used the previous approach, in other words, taking skull photographs and developing it to the same size as the ante-mortem photographs. This system using various image processing techniques on computer screen, a more precise and time-saving superimposition technique could be able to be applied in the area of individual identification in forensic practice.

Key words : superimposition, computer image precessing, ante-mortem photograph, individual identification