

치과 임플란트 계획시 개인용 컴퓨터를 이용한 영상재형성에 관한 연구

단국대학교 치과대학 구강악안면방사선학교실

김 은 경

목 차

- I. 서 론
- II. 연구재료 및 방법
- III. 연구성적
- IV. 총괄 및 고찰
- V. 결 론
- 참고문헌
- 영문초록

I. 서 론

치과 임플란트는 티타늄과 같은 생체 친화력이 있는 물질로 제작되어, 구강의 형태와 기능을 수복시켜 주는데 사용된다. 성공적인 임플란트는 임플란트 표면과 주위 지지골간의 밀접한 물리적 접촉에 좌우된다. 임플란트의 임상 시술시 치료 계획, 수술후 평가, 임플란트 기능의 지속적인 평가에서 방사선촬영술의 도움이 필요한데, 특히 치료계획에서 방사선촬영술은 임플란트의 시술에 필요한 골조직의 유일한 비침습적인 분석방법이다. 따라서 악골의 골용적 및 상악동, 비구개관, 하악관과 같은 주요 해부학적 구조물, 피질골의 두께와 골의 석회화 정도, 임플란트의 길이 결정 등을 정확히 평가하기 위해서 술전 방사선학적인 평가가 필수적이다¹⁻⁸⁾.

임상에서 이용되는 방사선학적 검사 방법으로

일반방사선촬영, 일반단층촬영, CT촬영 등이 있다. 치근단촬영, 파노라마, 두부계측촬영과 같은 일반 방사선촬영이 하악관과 비강, 상악동과 같은 주요 해부학적 구조물을 식별하고, 치조골의 대략적인 높이를 측정하는데 이용되고 있으나, 상의 확대 및 왜곡이 심한 파노라마 사진에서 정확한 측정치를 구하기가 어렵고, 악골의 협설측 평가도 불가능하다⁹⁾. 일반단층촬영은 직선운동형의 단층촬영, 복합운동형의 단층촬영 등이 있어서, 악골의 수직단면상을 평가하기 위한 방법으로 선택될 수 있으나, 역시 대략적인 평가만이 가능하며, 시간이 많이 소요된다는 단점이 있다¹⁰⁾.

전산화단층촬영(Computerized tomography, CT)은 1970년대 초 처음 소개되어 정확한 수치 계측이 가능한 연속적인 횡단면상을 제공함으로써 악골내부의 해부학적 구조물들을 관찰할 수 있게 되었으며, 조직의 대조도를 향상시켜 연조직의 관찰도 가능하게 되었다¹¹⁻¹⁶⁾. 그러나 환자의 악골을 CT gantry에 수직이 되도록 위치시키는 것이 매우 어렵기 때문에 직접적으로 악골에 수직인 단면상을 얻는 것은 사실상 불가능하다^{17,18)}. 대신 CT 기계 자체내의 프로그램을 이용한 상의 재구성, "Dentascan"과 같은 치과 전용 소프트웨어를 이용한 상의 재구성¹⁹⁾ 등으로 악골에 수직인 단면상을 얻을 수 있다. CT 기계 자체내의 프로그램을 이용한 CT 스캔 표준 재구성은 우선 CT 횡단면 영상을 쌓아 올려서 악골에 수

직인 단면상을 재구성하는 방법으로, 정확한 악골의 수직적인 협설측 평가가 가능하다. 그러나 재구성 단면상 하나하나를 일일이 손으로 지정해 주어야 하기 때문에 번거롭고, 시간상의 제약이 따르는 단점이 있다. "Dentascan"과 같은 치과 전용 소프트웨어를 이용한 상의 재구성은 CT 스캔 표준 재구성에서의 단점인 수조작을 자동 처리해줌으로써 보다 간편하고, 파노라마상을 제공하여 임상에서의 적용을 용이하게 한다^{14, 16)}. 그러나 소프트웨어의 가격이 상당히 높아 국내에 거의 보급이 되어 있지 않다.

본 연구의 목적은 치과용 임플란트 치료계획을 위해 개인용 컴퓨터와 저가의 소프트웨어를 이용하여 CT 횡단면 영상을 입력, 악골에 수직인 단면상, 파노라마상을 재형성하는 방법을 소개하고, 임플란트 시술시 골의 평가를 위해 가장 정확한 것으로 알려진 CT scan의 다평면 재구성을 하는 "Dentascan" 프로그램에 의한 결과와 개인용 컴퓨터를 이용해서 재형성한 결과를 비교하여 저가의 개인용 컴퓨터를 이용한 시스템으로 고가의 "Dentascan"을 대체할수 있는지 여부를 평가하고자 하였다.

II. 연구 재료 및 방법

1. 연구재료

(1) 대상자 4명(CT 스캔 사진상에 artefact를 야기하는 치과 충전재나 보철물을 가진 사람은 제외시켰다)

(2) 전산화단층촬영장치

- General Electric CT Highspeed
- Advantage (GE Medical systems, U.S.A.)
- Advantage Windows Workstation (Sun Sparc workstation with Sun OS v 5.3)
- Dentascan software(GE Medical systems, U.S.A.)

(3) 디지털 영상 시스템

디지털 영상 처리에 사용된 컴퓨터는 Power Wave 604/120 매킨토시 호환기종 컴퓨터 (Power Computing Co., U.S.A.), 15" Sony 고해상

도 RGB 모니터(Sony Co., U.S.A.)를 사용하였다. CT 횡단면 영상을 개인용 컴퓨터용 파일로 변환시키고, 영상 처리를 하기 위한 소프트웨어로 Osiris software(Univ. Hospital of Geneva, Switzerland) ImportACCESS v 1.1 software (Designed Access Co., U.S.A.), NIH Image v 1.58 software (NIH,U.S.A.)를 사용하였다.

2. 연구 방법

(1) 전산화단층촬영

General Electric CT Highspeed Advantage (GE Medical systems, U.S.A.)를 사용하여, 0도의 gantry angle, 1.0mm 두께, 140mA, 120Kvp의 exposure factor, matrix size 512 X 512, bone algorithm으로 연속 촬영하였다.

(2) Dentascan 을 이용한 CT 스캔 다평면 재구성

CT 스캔 다평면 재구성은 앞서 촬영된 CT 횡단면 영상파일을 광자기 디스켓을 이용하여 Sun Sparc 워크스테이션으로 옮겨, Dentascan을 이용하여 1 mm 간격의 악골에 수직인 단면 재구성상(Dentascan군)과 파노라마상을 얻었다.

(3) 개인용 컴퓨터와 저가의 소프트웨어를 이용한 CT 횡단면 영상의 재형성

1. Sun Sparc 워크스테이션에서 1.44 Mbyte 플러피 디스켓으로 CT 횡단면 영상파일을 복사한다(Fig. 1).
2. 플러피 디스켓에 담긴 CT 횡단면 영상파일을 개인용 컴퓨터에 복사한다 (Fig. 2).
3. Osiris 소프트웨어를 이용하여 raw CT 영상 파일의 header의 값을 결정한다(Fig. 3).
4. ImportACCESS v1.1을 이용하여 raw CT 영상 파일을 위한 새로운 파일 포맷을 만들어서, NIH Image v1.58에서 raw CT 영상 파일을 import 한다(Fig. 4).
5. NIH Image v1.58에서 연속적으로 CT 횡단면 영상파일을 열어서 쌓아올려, reslice 하여 하악 우측 제2대구치, 하악 우측 제2소구치, 하악 우측 견치, 하악의 중심선, 하악 좌측 견치, 하악 좌측 제2소구치, 하악 좌측 제2대구치 부




Fig 1. Copy of CT image datasets at the Sun Sparc workstation to floppy diskette

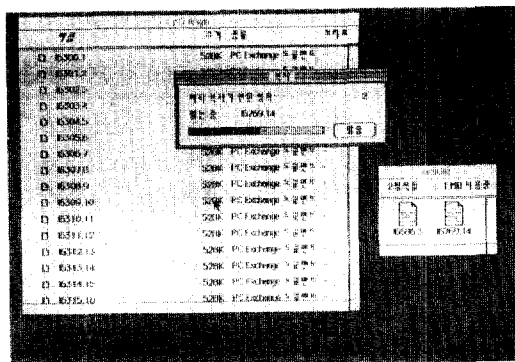


Fig 2. Transfer of CT image datasets to a personal computer with floppy diskette




Fig 3. Determination of the value of header of raw CT image data, using Osiris software

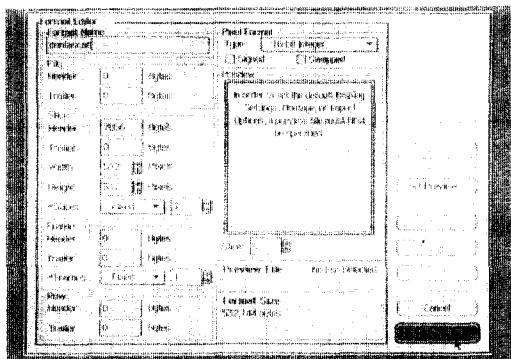


Fig 4. Creation of the new file format and import of the raw data on NIH Image v1.58, using Imoor:ACCESS v1.1

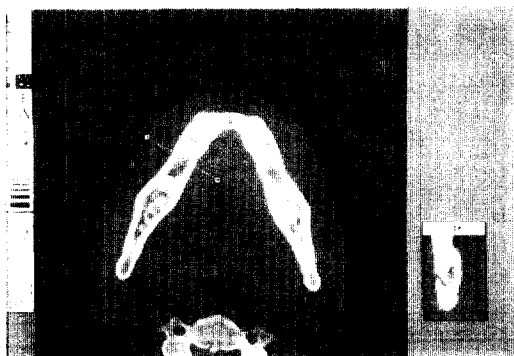

Fig 5. Build-up of the axial image datasets and reslice on NIH Image v1.58

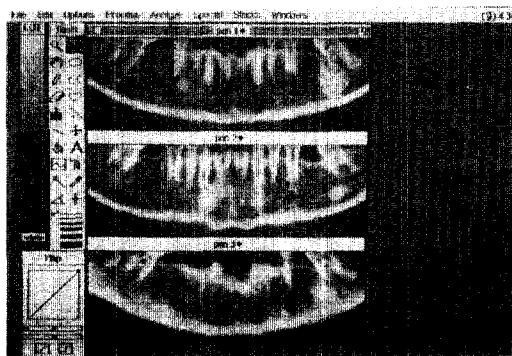


Fig 6. Reconstruction of the panoramic images on NIH Image v1.58

위에서 각각 7개의 약폭에 수직인 단면상을 얻는다(PC 군) (Fig. 5).

6. NIH Image v1.58에서 역시 reslice기능을 이용하여 파노라마상을 형성한다(Fig. 6).

Table 1. Measurements of bone height in both group

subject	site	DS group	PC group	subject	site	DS group	PC group
A	#1	31	31.6	C	#1	19.7	19.9
	#2	34	33.4		#2	20.5	20.2
	#3	33.5	33.4		#3	23.3	23.1
	#4	35	35.1		#4	23.1	23.4
	#5	32.5	33		#5	23.4	23.4
	#6	32.5	33		#6	28.5	28.7
	#7	31	31		#7	25	24.9
B	#1	28.8	28.5	D	#1	4	4.1
	#2	30.8	30.9		#2	8.3	8.4
	#3	31.8	31.3		#3	13.3	14.1
	#4	36.8	36.2		#4	14.6	14.7
	#5	31.2	30.9		#5	11.4	11.3
	#6	28.6	28.5		#6	8.8	8.8
	#7	29	28.8		#7	4.7	4.7

(mm)

Table 2. Measurements of bone width in both group

subject	site	DS group	PC group	subject	site	DS group	PC group
A	#1	18	17.9	C	#1	14.3	14.3
	#2	12.5	12.7		#2	11.5	11.7
	#3	14.5	15.1		#3	15	15.2
	#4	16	16.2		#4	15.5	15.5
	#5	12.6	13.4		#5	14.5	14.1
	#6	13.2	13.4		#6	10.5	10.8
	#7	17.5	17.2		#7	10.5	10.6
B	#1	19.8	19.7	D	#1	6.5	6.9
	#2	14.3	14.8		#2	8.6	8.8
	#3	15.2	15.5		#3	11.1	11
	#4	19.4	19.3		#4	10.4	10
	#5	13.8	14.1		#5	8.6	8.8
	#6	14.8	14.8		#6	8.6	8.4
	#7	18.6	18.6		#7	13.3	13.5

(mm)

(4) 평가

Dentascan 을 이용한 CT 스캔 다평면 재구성 상에서 PC 군과 동일한 하악 우측 제2대구치, 하

악 우측 제2소구치, 하악 우측 견치, 하악의 중심 선, 하악 좌측 견치, 하악 좌측 제2소구치, 하악 좌측 제2대구치 부위(Dentascan 군)에서 하악골

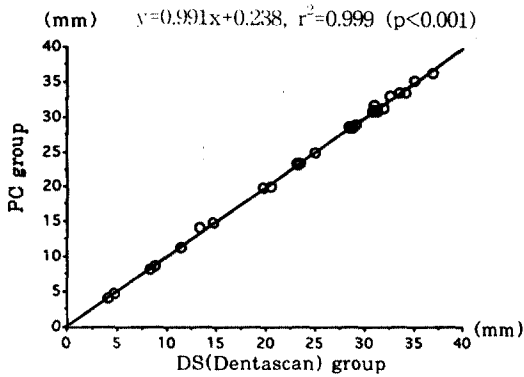


Fig 7. Regression analysis of measurements of bone height in both group

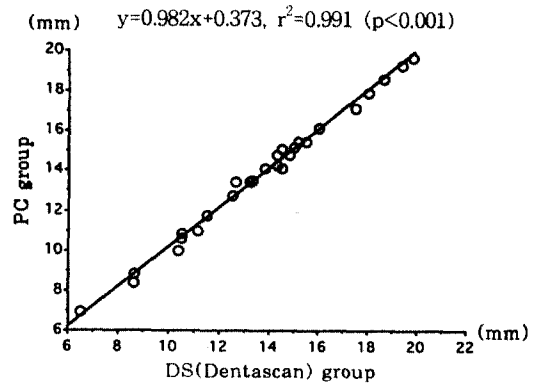


Fig 8. Regression analysis of measurements of bone width in both group

의 높이와 폭경을 측정하고, 또 PC 군의 7개의 수직 단면상에서 하악골의 높이와 폭경을 측정하여, PC 군의 측정치를 Dentascan군의 측정치에 대하여 직선 회귀 분석을 시행하였다.

III. 연구성적

워크스테이션을 이용한 Dentascan 군과 개인용 컴퓨터를 이용한 PC군의 재형성상에서 하악골의 높이는 Table 1과 같았고, 폭경은 Table 2와 같았다. 두 군의 측정치를 직선 회귀 분석한 결과 PC군의 측정치는 Dentascan군의 측정치와 유의성 있는 아주 높은 상관관계를 보였는데, 하악골 높이의 경우 $r^2 = 0.999$ ($p < 0.001$) 이었고 (Fig. 7), 하악골 폭경의 경우 $r^2 = 0.993$ ($p < 0.001$) 이었다 (Fig. 8). Fig 9 는 워크스테이션에서 Dentascan 프로그램을 이용하여 생성된 악골의 수직단면상과 파노라마상이며, Fig 10은 개인용 컴퓨터에서 NIH Image 프로그램으로 재형성된 수직단면상과 파노라마상이다. 두 군에서 다 하악관의 상이 명확히 관찰되는 것을 볼 수 있다.

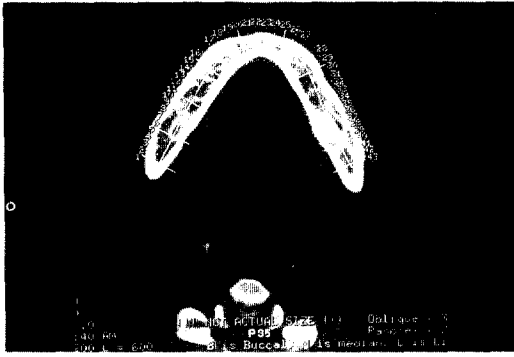
IV. 총괄 및 고찰

치과용 임플란트는 하악의 전방부에서는 치근단촬영, 파노라마, 두부계측촬영 등과 같은 일반 방사선촬영만으로도 치료계획을 세우는데 있어

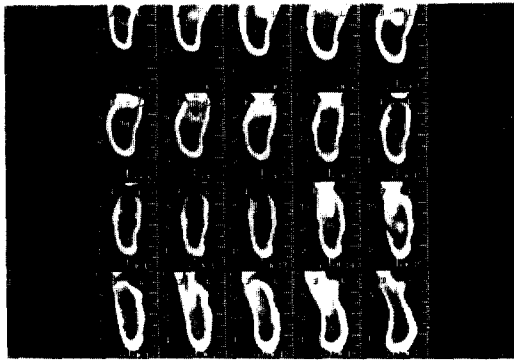
충분한 진단적 정보를 제공한다²⁰⁻²²). 그러나 일반 방사선촬영이 하악관과 비강, 상악동과 같은 주요 해부학적 구조물을 식별하고, 치조골의 대략적인 높이를 측정하는데 이용될 경우, 상의 확대 및 왜곡이 심한 파노라마에서 정확한 정보를 얻기가 어려우며, 골의 두께, 협설측으로의 해부학적 구조물의 위치 평가가 불가능하다²³⁻²⁶).

일반단층촬영을 이용하여 하악골에 수직인 단면상을 얻을 수 있으나, 역시 대략적인 평가만이 가능하며 시간이 많이 소요된다는 단점이 있다²⁷). CT 촬영의 경우 하악이나 상악의 직접적인 수직단면 평가는 환자의 악골을 gantry안에 수직이 되도록 위치시키는 것이 어렵기 때문에 거의 불가능하다. 또다른 CT촬영의 단점은 금속성의 치아 수복재료가 있는 경우 산란방사선에 의한 artefact가 발생된다는 점이다.

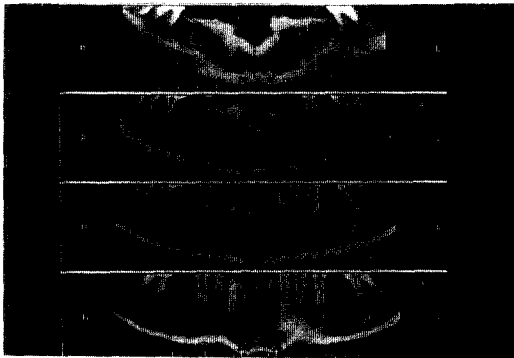
CT 스캔 표준 재구성상은 CT컴퓨터 자체내의 프로그램을 이용하여 CT컴퓨터 안에 저장된 횡단면 CT 정보로부터 악골의 수직단면상을 재구성하는 것으로서, 정확한 악골의 수직적인 협설측 평가가 가능하다²⁸). 1993년 Todd 등¹⁰)은 5개의 부분 무치악 사체 하악골을 대상으로 직선 단층 촬영, 컴퓨터 단층촬영을 시행 하여 비교하였다. 컴퓨터 단층촬영의 대부분에서 연속적인 수직 단면상으로 하치조관의 확인이 가능하였고, 직선 단층 촬영에서는 14-50%에서 하치조관의 확인이 가능하였다. 그리하여 직선 단층 촬영



A



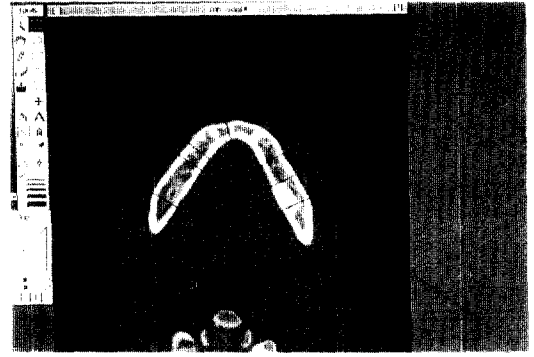
B




C

Fig 9. Cross-sectional(B) and panoramic images(C) produced by Dentascan and a workstation

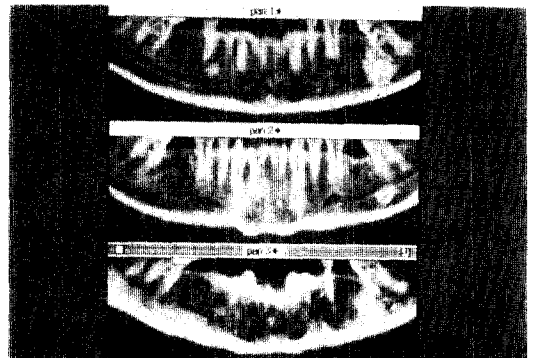
사진판독에서의 다양한 변이와 잦은 하치조관의 확인불능 때문에 이 방법보다는 재구성된 컴퓨터 단층촬영(reformatted CT)이 더 가치있다고 결론 지었다. 그러나 이러한 방법으로 재구성하



A



B



C

Fig 10. Cross-sectional(B) and panoramic images(C) reformed by NIH Image and a personal computer

기 위해서는 많은 시간이 소요되며 번거로운 단점이 있다⁵⁾.

이러한 단점들을 보완하기 위해 1987년 Swarz 등^{11,12)}이 치과 임플란트 식립시 상하악골의

술전 분석을 위해 일반 컴퓨터 단층촬영 영상을 이용하여 다평면재구성하는 "Dentascan" 프로그램을 처음으로 보고하였다. 이 방법은 환자가 편한 위치에서 촬영할 수 있는 횡단면상의 데이터를 이용하고, 이러한 횡단면상으로부터 CT 자체내의 컴퓨터를 이용하여 또다른 평면으로의 재구성이 가능하다²⁹⁾. 이 방법은 치조골 부위의 횡단면상을 이용하기 때문에 치아의 치관부위의 수복재료에 영향을 받지 않지만 근관 수복재료에 의해 약간의 산란방사선에 의한 artifact가 발생될 수 있다.

1994년 정과 김³⁰⁾은 CT스캔 표준재구성상과 개인용 컴퓨터를 이용한 재형성상의 비교를 시도한 결과, 개인용 컴퓨터를 이용한 재형성상이 CT스캔 표준재구성상과 하악골의 폭경및 높이의 측정에서 유의성 있는 차이를 보이지 않았으며, 오히려 "Dentascan"을 이용한 다평면 재구성된 상에서만 가능한 파노라마상까지 형성할수 있었다. 다만 개인용 컴퓨터를 이용한 경우, CT 횡단면상 필름을 CCD카메라로 컴퓨터에 입력시키는 과정이 어렵고, 시간이 많이 소요되는 문제점이 있었다고 보고한 바 있다.

국내에 치과 전용 소프트웨어를 장착한 CT는 많지 않다. 이에 본 연구에서는 임플란트 시술시 임플란트의 길이 결정, 골의 밀도 등의 평가를 위해 가장 정확한 것으로 알려진 CT scan의 다평면 재구성을 하는 "Dentascan" 프로그램에 의한 결과와 개인용 컴퓨터를 이용해서 재형성한 결과를 하악골의 폭경 및 높이를 측정 하여 서로 비교하였다. 직선 회귀 분석을 시행한 결과 PC군의 측정치는 Dentascan군의 측정치와 유의성 있는 아주 높은 상관관계를 보였다. 또한 치과 전용 소프트웨어를 이용한 경우에만 재구성이 가능했던 파노라마상을 개인용 컴퓨터상에서 재구성할 수 있었다. 단지 CT axial scan data를 개인용 컴퓨터로 옮기는 과정에서 floppy diskette으로 일일이 복사하여 옮겼기 때문에 시간이 소요되는 문제점이 있었으나, CT기계와 개인용 컴퓨터를 cable로 연결할 경우 시간을 단축할수 있을 것으로 사료되었다.

최근 국내 치과계에서도 치과 임플란트의 시

술이 활발히 이루어지고 있으며, 계속 증가추세에 있다. 그러나 대개 시술 전 방사선학적 검사로 치근단 방사선 촬영, 파노라마 방사선촬영 등 일반 방사선촬영만을 시행하여 충분하고 정확한 술전 평가 없이 시술에 들어가 임플란트 식립시 주요 해부학적 구조물인 하악관을 건드리는 등 후유증이 생기는 경우가 종종 발생되고 있다. 지금까지 알려진 바로는 컴퓨터 단층촬영을 하여 이를 "Dentascan"과 같은 치과 전용 소프트웨어로 다평면 재구성을 시행할때 가장 정확한 술전 방사선학적 평가가 이루어진다. 그러나 국내 일반 병원 방사선과에 컴퓨터 단층촬영기는 많이 보급이 되어 있으나, 고가의 추가비용이 들어가는 치과전용 소프트웨어의 보급은 미미한 실정이다. 본 연구 결과 개인용 컴퓨터를 이용한 CT재구성상을 "Dentascan"과 같은 치과전용 소프트웨어에 의한 재구성상과 비교하여 거의 유사한 영상을 얻을수 있어 저가의 개인용 컴퓨터, 소프트웨어로 구성된 시스템으로 고가의 "Dentascan"소프트웨어 및 workstation시스템을 대체할수 있을 것으로 기대되며, 이를 이용하여 비교적 낮은 수가로 치과 임플란트 시술 전에 좀더 정확한 평가를 할 수 있을 것으로 사료된다.

V. 결 론

임플란트 시술시 임플란트의 길이 결정, 골의 밀도 등의 정확한 평가를 위해 가장 정확한 것으로 알려진 CT scan의 다평면 재구성을 하는 "Dentascan" 프로그램에 의한 결과와 개인용 컴퓨터를 이용해서 영상 재형성한 결과를 비교하고자 본 연구를 시행한 결과, Power Macintosh 호환기종, "Osiris" 프로그램, "ImportACCESS" 프로그램, "NIH Image"프로그램등을 이용하여 재구성한 영상에서 하악골의 높이와 폭경의 측정치는 Dentascan군에서의 측정치에 대하여 유의성 있는 아주 높은 상관관계를 보였다(하악골 높이의 경우 $r^2 = 0.999$, $p < 0.001$ 이었고, 하악골 폭경의 경우 $r^2 = 0.993$, $p < 0.001$). 또한 "Dentascan" 프로그램과 같은 치과 전용 소프트웨어를 이용한 경우에만 재구성이 가능했던 파노라마상을

개인용 컴퓨터상에서 재구성할 수 있었다. 이로써 저가의 개인용 컴퓨터, 소프트웨어로 구성된 시스템으로 고가의 "Dentascan" 소프트웨어 및 workstation 시스템을 대체할 수 있을 것으로 기대된다.

참 고 문 헌

- Abrams JJ : CT Assessment of dental implant planning : Oral Maxillofac Surg Clin North Am, 4:1-18, 1992
- Gratt BM, Shetty V : Chap 31. Implant radiology. Oral radiology. 3rd ed., 703-715, 1994
- Kassebaum DK, Stoller NH, Goshorn BI : Radiographic techniques for presurgical assessment of dental implant sites. General Dentistry. 8:502-505, 1992
- Miles DA, Van Dis ML : Implant radiology. Dental Clinics of North America, 37:645-668, 1993
- Pharoah, MJ : Imaging techniques and their clinical significance. Int J Prosthodont 6:176-179, 1993
- Pipko, DJ : Radiographic measurements for dental implants. Quintessence International 20:687-688, 1989
- Quirynen M, Lamoral Y, Dekeyser C, Peene P : The CT Scan Standard Reconstruction Technique for Reliable Jaw Bone Volume Determination. Int J Oral Maxillofac Implants, 5:384-389, 1990
- Van Steenberghe D : Periodontal aspects of osseointegrated oral implants modum Branemark. Dent Clin North Am, 32:355-370, 1988
- Klinge B, Petersson A, Maly P : Location of the mandibular canal ; Comparison of macroscopic findings, conventional radiography and computed tomography. Int J Oral Maxillofac Implants. 4:327-332, 1989
- Todd AD, Gher ME, Quintero G, Richardson AC : Interpretation of linear and computed tomograms in the assessment of implant recipient sites. J Periodontol 64:1243-1249, 1993
- Schwarz MS, Rothman SLG, Rhodes ML, Chafetz N : Computed tomography; Part I. Preoperative assessment of the mandible for endosseous implant surgery. Int J Oral Maxillofac Implants. 2:137-141, 1987
- Schwarz MS, Rothman SLG, Rhodes ML, Chafetz N : Computed tomography; Part II. Preoperative assessment of the maxilla for endosseous implant surgery. Int J Oral Maxillofac Implants. 2:142-148, 1987
- Eckerdal O, Kvint S : Presurgical planning for osseointegrated implants in the maxilla. Int J Oral Maxillofac Surg, 15:722-726, 1986
- Andersson JE, Svartz K : CT-scanning in the preoperative planning of osseointegrated implants in the maxilla. Int J Oral Maxillofac Surg, 17:33-35, 1988
- Casselmann JW, Quirynen M, Lemalhier SF, Baert AL, Bonte J : Computed tomography in the determination of anatomical landmarks in the perspective of endosseous oral implant installation. J Head Neck Pathol., 7:255-264, 1988
- Rothman SLG, Chafetz N, Rhodes ML, Schwarz Ms : CT in the preoperative assessment of the mandible and maxilla for endosseous implant surgery. Radiology, 168:171-175, 1988
- Schwarz MS, Rothman SLG, Chafetz N, Rhodes M : Computed tomography in dental implantation surgery. Dental Clinics of North America. 33:555-597, 1989
- Eckert SE, Laney WR : Patient evaluation and prosthodontic treatment planning for osseointegrated implants. Dental Clinics of North America, 33:599-619, 1989
- Smith JS, Borrow JW : Reformatted CT imaging for implant planning. Oral and Maxillofacial Surgery Clinics of North America, 3:805-825, 1991
- Truhlar RS, Morris HF, Ochi S : A review of panoramic radiography and its potential use in implant dentistry. Implant Dent 2:122-130, 1993
- Branemark PI, Hansson BO, Adell R : Osseointegrated implants in the treatment of edentulous jaw : Experience from a 10-year period. Scand J Plast Reconstr Surg, (Suppl 16), 1977
- Shulman LB : Surgical considerations in implant dentistry. J Dent Educ, 52:712-720, 1988
- Tal H, Moses O : A comparison of panoramic radiography with computer tomography in the planning of implant surgery, Dentomaxillofacial Radiology 20:40-42, 1991
- Stella Jp, Tharanon W : A precise radiographic

-
- method th determine the location of the inferior alveolar canal in the posterior edentulous mandible : Implications for dental implants. Part 1 : Technique. Int J Oral Maxillofac Implants, 5:15-22, 1990
25. Stella Jp, Tharanon W : A precise radiographic method th determine the location of the inferior alveolar canal in the posterior edentulous mandible : Implications for dental implants. Part 2 : Clinical application. Int J Oral Maxillofac Implants, 5:23-29, 1990
26. Lindh C, Petersson A : Radiologic examination for location of the mandibular canal : A comparison between panoramic radiography and conventional tomography. Int J Oral Maxillofac Implants, 4:249-253, 1989
27. Kassebaum DK, Nummikoski PV, Triplett RG, Langlais RP : Cross-sectional radiography for implant site assessment. Oral Surg Oral med oral Pathol. 70:674-678, 1990
28. Shimura M, Babbush A : Presurgical Evaluation for Dental implants using a reformatting program of Computed tomography : Maxilla/mandible Shape pattern Analysis(MSPA). Int J Oral Maxillofac Implants 5:175-181, 1990
29. Yanagisawa K, Friedman CD, Vining EM, Abrahams JJ : Dentascan Imaging of the Mandible and Maxilla, Head and neck 15:1-7,1993
30. 정기훈, 김은경 : CT 스캔 영상재구성과 개인용 컴퓨터를 이용한 영상재형성과의 비교에 관한 연구. 대한 구강악안면방사선학회지. 24(2):315-324,1994

- ABSTRACT -

Image Reformation with a Personal Computer for Dental Implant Planning

Eun-Kyung KIM, D.D.S., Ph.D.

Dept of OMF Radiology, School of Dentistry, Dankook University

This study was performed to demonstrate the method of image reformation for dental implants, using a personal computer with inexpensive softwares and to compare the images reformatted using the above method with those using Dentascan software. CT axial slices of 4 mandibles of 4 volunteers from GE Highspeed Advantage(GE Medical systems, U.S.A.) were used. Personal computer used for image reformation was PowerWave 604/120 (Power Computing Co, U.S.A.) and softwares used were Osiris (Univ. Hospital of Geneva, Switzerland) and ImportACCESS V1.1(Designed Access Co., U.S.A.) for importing CT images and NIH Image 1.58 (NIH,U.S.A.) for image processing. Seven images were selected among the serial reconstructed cross-sectional images produced by Dentascan. Seven resliced cross-sectional images at the same position were obtained at the personal computer.

Regression analysis of the measurements of PC group was done against those of DS group. Measurements of the bone height and width at the reformed cross-sectional images using Mac-compatible computer was highly correlated with those using workstation with Dentascan software(height : $r^2= 0.999$, $p<0.001$, width : $r^2= 0.993$, $p <0.001$). So, it is considered that we can use a personal computer with inexpensive software for the dental implant planning, instead of the expensive software and workstation.