

기관 재건술 후 발생한 기관 무명동맥루

김 동 원* · 곽 영 태* · 신 원 선* · 맹 대 현* · 이 신 영* · 김 수 철** · 박 주 철**

=Abstract=

Tracheoinnominate Artery Fistula after Tracheal Reconstruction.

Dong Won Kim, M.D.*, Young Tae Kwak, M.D.*, Won Seon Shin, M.D.*,
Dae Hyeon Maeng, M.D.*, Shin Yeong Lee, M.D.*, Soo Cheol Kim, M.D**, Joo Chul Park, M.D**

Tracheoinnominate artery fistula is a rare but a catastrophic complication after tacheostomy or tracheal reconstruction.

We experienced one case of tracheoinnominate artery fistula after tracheal reconstruction.

The patient was a 11 year old girl with cerebral arteriovenous malformation who maintained tracheostomy for 6 months before undergoing tracheal reconstruction. She complained of dyspnea and paroxysmal cough 5 months after tracheostomy and was diagnosed as tracheal stenosis.

We performed 4cm of tracheal resection and end to end anastomosis. Three days after tracheal reconstruction, massive bleeding occurred through the intubation tube.

She underwent emergency reoperation of repair the innominate artery with 5-0 Prolene and re-reconstruction of trachea. The patient died of bleeding 3 days after the reoperation.

(Korean J Thorac Cardiovasc Surg 1996 ; 29 : 1288-91)

Key words: 1. Trachea
2. Fistula
3. Postoperative complication

증 례

환자는 11세된 여자환자로 수술 6개월 전 갑작스런 두통을 동반한 의식 소실이 있어 본원 응급실을 내원하였다. 좌측 뇌동정맥 기형에 의한 뇌출혈의 진단 하에 응급 뇌실외 유출로 조성술 7일 후 기관 절개술을 시행하였으며 이후 4회의 신경외과적 수술로 신경외과적 상태는 다소 호전 되었으나 전신상태는 매우 허약한 상태를 유지하고 있었다. 내원 5개월 후부터 천식성 호흡음 및 빈맥을

동반한 호흡곤란 증상이 발생하여 방사선과적 검사 및 이학적 검사상 기관 절개부 2cm 하방에 약 2cm 길이의 기관 협착증의 진단 하에 본 과로 전과되었다. 전과 당시 환자의 전신 상태는 우측 편마비가 있었고 실어증과 좌측 3번 뇌신경 마비가 있었으며 쇠약한 정신상태를 보였다. 수술 전 시행한 환자의 동맥혈 가스 분석치는 pH 7.44, PaO₂ 74mmHg, PaCO₂ 42mmHg, HCO₃⁻ 25.1mEq 이었고 혈액 검사 및 전해질 검사상 특이한 소견은 없었다. 기관 절개 부위의 입구부위는 오랜 기간 기관 삼관 튜브의 거치로 인

* 인제대학교 상계백병원 흉부외과학교실

* Department of Thoracic and Cardiovascular Surgery, Inje Univ. Sanggye Paik Hospital, Seoul, Korea

** 경희대학교 의과대학 흉부외과학교실

** Department of Thoracic and Cardiovascular Surgery, College of Medicine, Kyung Hee Univ.

논문접수일 : 96년 5월 22일 심사통과일 : 96년 7월 30일

통신저자: 김동원, (139-707) 서울시 노원구 상계7동 인제대학교 상계백병원 흉부외과, Tel. (02) 950-1042, Fax. (02) 938-4109

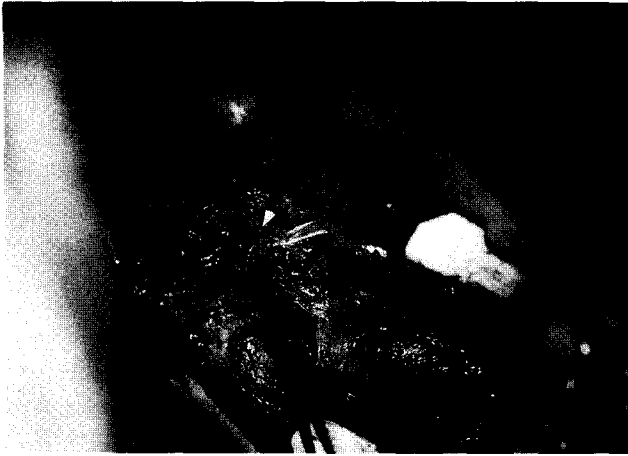

Fig. 1. Operative finding after exposure of the ruptured innominate artery

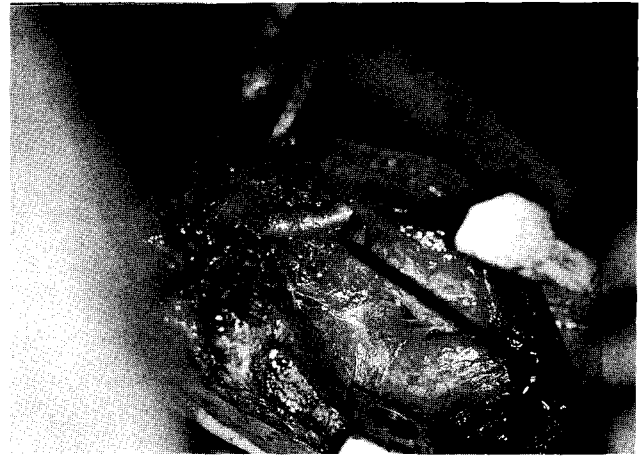


Fig. 2. Operative finding after repair of the innominate artery with 5-0 Prolene

한 염증성 변화를 육안적으로 확인할 수 있었고 환자 자신의 능동적인 객담 배출은 불가능한 상태이었다. 환자는 수술 전 필요한 검사 및 준비를 마치고 기관 절제 및 단단 문합을 기획하고 수술을 시행하였다.

수술은 양와위에서 경부를 최대한 신전시킨 상태에서 기관 절개 부위를 중심으로 anterior collar incision을 가하여 병변 부위를 노출시켰다. 병변 부위는 피부 절개 부위보다 하방에 위치하고 있었으며 주위 조직에 염증 반응으로 인한 유착을 확인할 수 있었다. 협착 부위를 포함하여 약 4cm 길이의 기관을 절제하고 PDS 4-0를 이용하여 단단 문합을 시행하였다. 문합 후 문합부위의 누출이 없음을 확인하고, 주변 조직으로 봉합 부위를 감싼 후 수술을 마쳤으며 수술 중 특이한 사건은 없었다.

수술 후 객담의 용이한 배출을 위해 기관 삽관 튜브를 수술 다음날 오전까지 삽관하고 있다가 동맥혈 가스 분석치, 흉부 방사선 소견 및 이학적 소견상 발거가 가능하다고 판단되어 제거하였으나 2시간 경과 후 거친 호흡음을 동반한 호흡곤란이 발생하여 수술방으로 옮겨 조심스럽게 기관삽관(nasotracheal intubation)을 재시도하였다.

이후 환자의 호흡이 안정화되어 유지되고 있던 중 수술 3일째 기관 삽관 튜브를 통한 갑작스런 다량의 출혈이 발생하여, 무명동맥 파열로 판단하고 다량의 수혈과 기관삽관 튜브를 원래의 위치보다 더 하방으로 위치시켜 송기(ballooning)한 후 손가락으로 눌러 지혈을 하면서 수술방으로 옮겨 수술 부위를 확인하였다.

병변 부위의 시야를 원활히 하기 위하여 상부 흉골 절개를 약 10cm 추가하였다. 주위의 혈종을 제거하고 수술 부

위를 확인한 바, 기관 단단 문합 전방의 무명동맥에 약 1cm의 파열이 확인되었으며 기관 단단 문합 부위는 세균 감염에 의한 화농의 형성 및 염증성 변화에 의한 조직 소실이 동반되어 있었다(Fig. 1). 본 저자들은 이 상황에서 파열된 무명동맥을 분리 결찰하고 기관의 단단문합을 재 시도하려고 하였으나, 환자의 상태가 이미 좌측 뇌동정맥 기형에 의한 출혈로 뇌혈류 공급이 우측 뇌혈관에 의존되고 있고 무명동맥을 분리 결찰하게 되면 뇌허혈로 뇌기능의 회복이 불가능하다고 판단하였다. 병변 부위를 충분히 세척한 후 Prolene 5-0를 이용하여 무명동맥을 봉합하고 염증조직을 최대한 제거한 후 기관 단단 문합을 재 시도한 후, 이 두 구조물 사이에 주변의 연부 조직을 삽입하여 수술을 마쳤다(Fig. 2).

수술 후 환자의 상태는 양호하여 봉합한 무명동맥의 재 파열만 없으면 회복될 수 있다는 기대 속에 술 후 호흡관리에 만전을 기하고 있던 중, 2차 수술 3일째 기관삽관 튜브를 통해 다량의 출혈이 다시 발생하여 무명동맥의 재 파열로 판단하였으며 심폐소생술을 하였으나 결국 사망하였다.

고 찰

기관재건술 후 합병증으로 발생할 수 있는 기관 무명동맥루에 의한 다량의 출혈은 드물지만 일단 발생하면 치명적인 합병증 중의 하나이다. 기관절개술 후 기관삽관 튜브에 의한 기관 무명동맥루의 발생은 종종 보고되어 왔지만 기관재건술 후 합병증으로 발생한 기관 무명동맥루는 매

우 드물게 보고되고 있고 예후 역시 매우 불량한 것으로 인식되어지고 있다.

Nelems¹⁾는 1980년 구미 문헌에 발표된 기관 재건술 후 발생한 14례의 기관 무명동맥루 환자를 분석한 결과 단지 5명의 환자만 생존하였다고 보고하였으며 Deslauriers²⁾에 의하면 100명의 기관재건술 환자 중 8명의 환자에서 무명동맥의 파열을 경험하였다고 하였는데, 이 중 4명의 환자에서는 간헐적인 각혈이 전구 증상으로 있었다고 언급하였으며 이와 같은 경우 조기 진단에 의한 응급 처치가 예후에 크게 영향을 준다고 강조하였다.

한편 국내에서 흉부외과 분야에서는 1992년 정성규 등³⁾이 기관 절개술 후 발생한 기관 무명동맥루 1례를 보고하였으나, 본 증례와 같이 기관절개후 기관 협착증에 대한 기관 재건술 후 발생한 기관 무명 동맥루의 보고는 발표되지 않았다.

이 기관 무명동맥루에 대한 치료 방법에 대해서는 여러 저자들이 언급한 바 있는데, 가장 기본적이고 용이한 치료 방법은 무명 동맥의 결찰을 들 수 있다. 그런데 이와 같은 조치는 결찰 후에 발생할 수 있는 뇌허혈과 뇌졸중의 가능성 때문에 주저하는 경우가 흔한 바, Myers 등⁴⁾에 의하면 22명의 기관 무명동맥루 환자에서 무명동맥의 결찰 후 1명의 환자에서만 신경과적인 문제가 발생하였으며 나머지 환자는 잘 적응했다고 발표하여 이 치료 방법의 안전성을 강조하였다.

본 저자들이 경험한 환자도 무명동맥의 결찰을 일차적으로 고려하였으나, 이 환자는 이미 좌측 뇌동정맥의 기형에 의한 뇌출혈이 있어 무명 동맥의 결찰시 발생할 수 있는 신경과적인 문제의 가능성이 다른 환자에 비해 상대적으로 높다고 판단하여 이와 같은 조치는 배제하고 일차적 봉합을 시행하였다. 이와 같은 일차적 봉합을 기획함에 있어 고려하여야 할 중요한 원칙에 대해 Bloss 등⁵⁾은 다음과 같이 언급하였는데, 감염되지 않은 건강한 동맥벽의 봉합, 단일 봉합사의 사용 및 봉합부위가 병변 부위와 접촉되지 않도록 유지하는 것과 봉합 부위의 양호한 혈류 공급과 적절한 배액술을 동반한 항생제의 투여라고 하였다.

본 저자들의 경우도 이와 같은 조건에 최대한 부합할 수 있도록 노력하였지만 결국 사망하게 된 원인은 이들 조건 중 포도상 구균의 감염에 의한 문합 부위 및 주변 조직의 부실이었다고 판단된다.

Yang 등⁶⁾도 무명동맥의 결찰이 가장 적절한 치료방법이라고 주장하였는바, 무명동맥의 재봉합에 의한 조치보다 재출혈의 빈도가 낮으며 장기간의 생존율에서도 우수하다고 발표하였다.

한편 Revilla 등⁷⁾은 기관 무명동맥루 환자의 치료에 있어 우측 경부로 연장한 정중 흉골 절개하에 대복재 정맥을 이용하여 상행 대동맥과 우측 총경동맥 사이에 우회로를 조성한 후 무명동맥은 결찰 분리하고 기관의 소실 부분은 단순 봉합 후 주위의 조직으로 보강하여 좋은 결과를 얻었다고 발표하였다.

반면 Ramesh 등⁸⁾은 기관 무명동맥루의 치료 방법에서 정중 흉골 절개는 종격동엽과 수술 후 흉골봉합 부위의 열개 등의 위험이 있으므로 피해야 하고 우측 전방 개흉술을 동반한 경부 절개술이 가장 추천되는 절개술이라고 강조하였으며, 무명동맥의 결찰시 경동맥 절주의 압력이 중요한 지표가 된다고하여 절주 동맥압이 50 mmHg 이하일 때는 결찰 후 신경학적인 후유증의 발생 확률이 높으므로 앞서 언급한 우회로 조성술 등이 고려되어야 한다고 하였다.

또한 Cooper 등은 결찰하려고 하는 무명 동맥의 압력이 평균 동맥압의 30% 이하가 되면 측부행 혈류가 부족한 것이며 이 때에는 동맥 재건술을 하는 것이 권장된다고 하였다.

이상과 같은 여러 치료방법에 대한 결정은 수술 상황에 따른 수술자의 선택에 따라 달라질 수 있고 더 많은 경험에 의한 집약된 치료 방법이 제시되어야 할 것이라는 것이 여러 저자들의 공통된 언급이라고 볼 수 있다.

이 기관 무명동맥루의 수술 후 관리는 다른 어떤 수술 보다 적절한 영양상태를 유지하여야 하며 조기 발판과 기관지 내시경의 수시 검사로 호흡관리 및 문합부위의 협착에 대한 조기 평가가 중요하다고 볼 수 있다.

이상 인제대학교 상계백병원 흉부외과학 교실에서는 기관 절개 후 발생한 기관 협착에 대한 기관 재건술 후 합병증으로 생긴 기관 무명동맥루 환자에 대해 수술적 조치를 시행하였으나 재출혈로 사망한 바, 이와 같은 경우는 매우 드물지만 향후 환자 발생 시 치료의 시기 및 방법에 있어 적극적이고 적절한 판단이 필요할 것으로 사료되어 국내 외 문헌 고찰과 함께 보고하는 바이다.

참 고 문 헌

1. Nelems JMB. *Tracheo-Innominate Artery Fistula*. Am J Surg 1981;141:526-7
2. Deslauriers J, Ginsberg RJ, Nelems JM, Pearson FG. *Innominate Artery Rupture*. Ann Thorac Surg 1975;20:671-7
3. 정성규, 이상호. 기관절개술 후 발생한 기관-무명동맥루. 대흉외지 1992;25:418-23
4. Myers WO, Lawton BR, Sautter R. *An Operation for Tracheo-Innominate Artery Fistula*. Arch Surg 1972;105:269-72

5. Bloss RS, Ward RE. *Survival after Tracheoinnominate Artery Fistula*. Am J Surg 1980;139: 251-3
6. Yang FY, Criado E, Schwartz JA, Keagy BA, Wilcox BR. *Trachea-Innominate Artery Fistula: Retrospective Comparison of Treatment Methods*. Southern Medical Journal 1988;81: 701-6
7. Revilla AG, Donahoo JS, Cameron JL. *Tracheal-innominate artery fistula after tracheal reconstruction*. J Thorac Cardiovasc Surg 1974;67:629-33
8. Ramesh M, Gazzaniga AB. *Management of trachea-innominate artery fistula*. J Thorac Cardiovasc Surg 1978;75: 138-409.

=국문초록=

기관 무명동맥루는 매우 드문 질환이지만 일단 발생하면 예후가 아주 불량하며 치명적일 수 있다. 본 인제대학교 상계백병원 흉부외과학 교실에서는 한 명의 환자에서 기관 절개술 후 합병된 기관 협착증에 대한 기관 재건술 후 기관 무명동맥루가 발생하였다. 본례는 11세의 소녀로 뇌동정맥 기형으로 뇌실외 유출로 조성술 및 4회에 걸친 신경외과적 수술을 받은 환자로서 6개월 전에 기관 절개술을 받았다. 이 기관 절개술 후 5개월 후부터 호흡 곤란과 발작성 기침을 호소하여 기관 협착증으로 진단받고 본과로 전과되어 기관 협착 부위의 절제 및 단단 문합으로 기관 재건술을 시행하였다.

기관 재건술 후 3일째 다량의 출혈이 발생하여 기관 무명동맥루로 진단하였고 무명 동맥의 파열 부위의 봉합 및 기관의 재 재건술로 응급 수술을 시행하였으나 재 수술 후 3일째 재 출혈로 사망하였다.