

실험적 뇌허혈증 모델에서 허혈 조직의 ^{99m}Tc -glucarate 섭취

서울대학교병원 핵의학과, 서울대학교 천연물과학연구소*

정재민 · 이동수 · 김영주 · 최석례 · 김채균 · 마응천* · 정준기 · 이명철 · 고창순

= Abstract =

^{99m}Tc -Glucarate Uptake in Ischemic Tissue of Experimental Models of Cerebral Ischemia

Jae Min Jeong, Ph.D., Dong Soo Lee, M.D., Young Ju Kim, B.S., Seok Rye Choi, Ph.D.
Chaekyun Kim, M.D., Woongchun Mar, Ph.D.*, June-Key Chung, M.D.
Myung-Chul Lee, M.D. and Chang-Soon Koh, M.D.

*Department of Nuclear Medicine, Seoul National University Hospital, Seoul, Korea;
Natural Products Research Institute*, Seoul National University, Seoul Korea*

To detect ischemic tissue in experimental model of cerebral ischemia made by middle cerebral artery(MCA)-occlusion, we acquired triple image of ^{99m}Tc -glucarate, [^{18}F]fluorodeoxyglucose(FDG), and 2,3,5-triphenyltetrazolium (TTC) staining.

We made cerebral infarction either with reperfusion (after occlusion of 2 hours) or without reperfusion in 10 Sprague-Dawley rats by inserting thread to MCA through internal carotid artery. After 22 hours, we injected 740 MBq of ^{99m}Tc -glucarate and 55.5 MBq of [^{18}F]FDG through tail vein. Each 1 mm slice of rat brains was frozen and exposed to imaging plate for 20 minutes in freezer to get an [^{18}F]FDG image. After 20 hours enough to fade radioactivity of [^{18}F]FDG, the slices were again imaged by BAS1500 for ^{99m}Tc -glucarate uptake. Finally, these brain tissues were stained with TTC. Semi-quantitative visual analysis was done by grading 0 to 3 points according to the degree of uptakes(^{99m}Tc -glucarate) and decreased uptakes([^{18}F]FDG and TTC).

Ten rats survived with neurologic symptoms. TTC staining confirmed the development of infarction. The size of the infarction was relatively larger in the group without reperfusion. [^{18}F]FDG images were similar to TTC-stained images. However, we found regions with intermediate uptake which were not stained with TTC. We found regions with intermediate [^{18}F]FDG uptake where TTC staining was normal.

^{99m}Tc -glucarate uptake was found only in TTC non-stained region. In the TTC stained regions, there were no uptake of ^{99m}Tc -glucarate. We could not find clear relation between ^{99m}Tc -glucarate uptake with [^{18}F]FDG uptake. This was partly because percent uptake of ^{99m}Tc -glucarate was so small (less than 1 percent of injected dose) and because there were quite heterogeneity of patterns of [^{18}F]FDG uptake and TTC.

With these findings, we could conclude that ^{99m}Tc -glucarate were taken up only in part of ischemic tissues which were proven to be nonviable. The establishment of MCA-occluded rat model with or without reperfusion and triple imaging for ^{99m}Tc , ^{18}F and TTC helped the characterization of ^{99m}Tc -glucarate uptakes. Further work is needed to clarify the meaning of diversities of [^{18}F]FDG and TTC and their relation with ^{99m}Tc -glucarate.

Key Words : ^{99m}Tc -glucarate, dual-isotope autoradiography, ischemia, [^{18}F]FDG

이 논문의 일부는 1996년도 서울대학교병원 일반연구비(04-93-025)의 지원에 의한것임.
통신저자: 110-744 서울대학교병원 핵의학과 이동수

서 론

허혈 조직을 영상화하기 위하여 여러 가지 방사성의약품들이 개발되었다. 양전자 방출체로서는 nitroimidazole 계통의 화합물로서 3-[¹⁸F]fluoro-1-(2'-nitro-1'-imidazolyl)-2-propanol ([¹⁸F]fluoromisonidazole; FMISO)¹⁾와 [¹⁸F]fluoroerythronitroimidazole (FETNIM)²⁾ 등이 개발되어 있다. 또한 양전자방출체 화합물보다 가격이 저렴하고 물리적인 성질이 뛰어난 테크네슘으로 표지된 방사성의약품들이 허혈 조직의 영상화를 위하여 연구되었다. 이 중 대표적인 방사성의약품이 ^{99m}Tc-glucarate이다.

^{99m}Tc-glucarate는 급성 심근경색 부위³⁾, 급성 뇌손상 부위⁴⁾에 축적이 된다고 보고되었다. ^{99m}Tc-glucarate의 허혈 부위 축적 기전은 아직 잘 알려져 있지 않다. Carboxyl기가 두 개인 것이 중요한지 당류구조가 중요한지도 모른다. Carboxyl기가 한 개인 ^{99m}Tc-gluconate와 ^{99m}Tc-glucoheptonate (Fig. 1)도 심근허혈부위⁵⁾, 뇌 허혈부위⁶⁾, 각종 종양 등에 축적된다는 보고도 있었다. ^{99m}Tc-glucarate가 구조적으로 과당과 유사하므로 과당처럼 허혈 부위에 섭취될 가능성이 있다⁴⁾.

심장과 달리 뇌는 포도당을 전적으로 에너지원으로 사용하며 허혈부위에도 대체로 뇌활동과 혈류 및 포도당 대사의 고리가 잘 유지된다⁷⁾. 심장처럼 허혈부위에 정상부위보다 [¹⁸F]fluorodeoxyglucose ([¹⁸F]FDG) 섭취가 높아지는 경우는 있지만 드물다⁸⁾. 혈류가 감소하면 에너지를 충분히 공급받으려고 하는 보상기전이 포도당 추출률을 높인다는 것을 고려하면⁹⁻¹²⁾ [¹⁸F]FDG가 섭취되는 뇌허혈 부위는 비록 비산소성(anaerobic)이라도 뇌조직에 대사활동이 유지된다는 것을 나타내므로 조직의 생존가능성을 시사한다. 그러나 허혈부위 산소소모율보다 포도당 대사율이 높은 부위에는 비산소성 해당작용에 의해 젖산(lactate) 생산이 높아지고 조직산성이 높아져서 조직생존능에 부정적인 영향을 미친다는 제안이 있다¹³⁾.

2,3,5-Tetrazolium chloride (TTC) 염색으로는 세포의 호흡연쇄가 살아있음을 볼 수 있다¹⁴⁾. 포도당이 주요공급원인 뇌에서는 포도당대사가 유지되어야 호흡연쇄가 정상일 수 있다. 따라서 허혈로 아슬아슬

한(critical) 상태에 있는 조직의 TTC 염색과 [¹⁸F]FDG섭취는 거의 일치할 것이다.

본 연구에서는 흰쥐의 뇌에 허혈성 병변을 만들고, ^{99m}Tc-glucarate와 [¹⁸F]FDG를 투여한 다음, 이중자가방사촬영을 하여 허혈부위 ^{99m}Tc-glucarate섭취와 포도당 대사 영상을 얻었다. 이어 TTC로 염색을 하여 경색부위를 확인하고 ^{99m}Tc-glucarate와 TTC 및 [¹⁸F]FDG 섭취양상을 관찰하였다. 재관류한 군과 하지 않은 군을 만들어 다양한 크기의 허혈조직을 만들었을 때 ^{99m}Tc-glucarate를 허혈성 뇌조직을 영상화하는데 쓸 수 있을지, 그리고 ^{99m}Tc-glucarate 섭취양상을 [¹⁸F]FDG영상과 비교하여 어떤 부분에 섭취되는 것인지 실험하였다.

대상 및 방법

1. 기기 및 재료

실험동물은 250g에서 280g 사이의 웅성 Sprague-Dawley를 사용하였다. ^{99m}Tc-glucarate는 키트를 만들어 사용하였다. 동결 건조기는 Heto사 제품을 사용하였다. [¹⁸F]FDG는 TR13 사이클로트론(EBCO)으로 생성한 [¹⁸F]fluoride를 이용하여 친핵치환반응을 이용하여 문헌에 보고된 방법대로 합성하였다¹⁵⁾. 자가방사촬영 및 영상 분석은 BAS1500 (Fuji)을 사용하였다.

2. 흰쥐 중뇌동맥폐쇄 모델

Koizumi 등의 방법을 사용하여 중뇌동맥폐쇄 모델을 만들었다¹⁶⁾. 흰쥐에 케타민 (80mg/kg)을 근육주사하여 마취하고 목의 피부를 절개한 후 경동맥, 내경동맥과 외경동맥을 차례로 박리하였다. 외경동맥에 27게이지의 바늘로 구멍을 뚫고 실리콘을 입힌 나일론 4.0 실을 약 17mm 삽입하여 중뇌동맥을 폐쇄시켰다. 이렇게 중뇌동맥을 폐쇄한 쥐는 두 군으로 나누어 그중 한 군은 2시간 폐쇄 후 다시 나일론실을 빼내 혈류를 재개시켰고 다른 그룹은 그냥 두었다. 처리한 쥐들은 피부를 봉합하여 22시간 동안 회복시켜 실험에 사용하였다.

18마리의 쥐를 수술하여 12마리의 쥐가 살아남았고, 10마리가 신경학적인 증상을 보여 실험에 사용하였다.

3. ^{99m}Tc-Glucarate 표지

Glucaric acid (Sigma Co.) 30mg을 0.4 N NaOH 0.3ml에 녹이고 0.024 N HCl 50μl에 녹인 SnCl₂ · 2H₂O 20μg을 섞었다. 이를 pH를 6.0으로 맞추고 냉동건조한 후 질소 가스로 충전하여 밀봉하였다. 사용할 때에는 4ml의 [^{99m}Tc]TcO₄⁻ 용액을 가하여 표지한 다음, 아세톤과 생리식염수를 전개용매로 하고 ITLC-SG (Gelman Co.)를 고정상으로 크로마토그래피를 실시하여 표지효율을 구하였다. 이때 방사능은 방사능계량기(Capintec Co.)를 사용하였다.

^{99m}Tc-Glucarate의 표지효율은 94% 이상이었다.

4. 방사성의약품의 투여

뇌 허혈 병변을 만든 쥐들 중 죽지 않고 폐쇄 부위 반대편에 신경학적 증상을 보이는 쥐들 10마리에 대하여, 혈류 재개 22시간 후 또는 중뇌동맥 폐쇄 24시간 후에 10mCi (370 MBq)의 ^{99m}Tc-glucarate와 1 mCi (37MBq)의 [¹⁸F]FDG를 연속적으로 꼬리 정맥에 투여하였다.

5. 이중 동위원소 자가방사촬영 및 염색

방사성의약품을 투여한 지 1시간 만에 흰쥐를 에테르로 마취시키고 두개골을 절개하여 뇌를 적출한 다음 1mm 두께로 관상단면 절편을 만들고 냉동시켰다. BAS1500용 영상판 (Fuji Co.)에 20분간 냉동기 안에서 노출시켰다. 20시간 방치하여 ¹⁸F의 방사능을 감쇠시키고 다시 24시간 동안 냉동기 안에서 영상판에 노출시켰다. 노출이 끝난 조직은 TTC 용액에 담그어서 염색하였다.

TTC 염색에서 정상 조직과 같은 정도로 염색된 것은 0점, 미약하게 염색이 감소한 것은 1점, 명백하지만 약하게 감소한 것은 2점, 염색이 전혀 되지 않은 것은 3점으로 하였다.

[¹⁸F]FDG 영상도 점수를 매겼다. 정상 부위와 같은 정도의 섭취를 나타내는 것을 0점, 미약하게 감소한 것은 1점, 명백하지만 약한 감소는 2점 그리고 섭취가 전혀 되지 않은 것은 3점으로 하였다.

^{99m}Tc-glucarate 영상에 폐쇄 중뇌동맥부위 ^{99m}Tc-glucarate 섭취정도를 나타내는 반정량적 점수를 매겼다. 폐쇄 부위가 정상 부위와 같은 정도의 섭취를 나타내는 것을 0점으로 하고 미약하게 증가한 것은 1점, 명백하지만 약한 증가는 2점 그리고 명백하고 진한 섭취를 나타내는 것은 3점으로 하였다.

이 점수는 TTC 비섭취점수(nonstaining score), [¹⁸F]FDG 비섭취점수, ^{99m}Tc-glucarate 섭취점수라 표기하였다.

결 과

1. 중뇌동맥폐쇄 모델

중뇌동맥폐쇄후 신경학적 증상을 보인 10마리 모두에서 TTC염색에 의한 경색부위가 나타났다. 동일한 방법으로 수술하였으나 전혀 증상을 보이지 않았던 두 마리는 TTC 염색에 경색부위가 발견되지 않았다. 중뇌동맥기시부에 실 끝이 놓여있던 곳에 출혈이 있던 예가 1예 있었다.

2. 경색부위의 [¹⁸F]FDG 섭취

TTC 염색이 되지 않은 곳, 즉 경색부위는 중뇌동

Table 1. Degree of [¹⁸F]FDG Uptake ^{99m}Tc-Glucarate Uptake and TTC staining in Ischemic Brain Areas of MCA-occluded Rats

	[¹⁸ F]FDG*	^{99m} Tc-glucarate**	TTC***
without reperfusion	2.4±0.89	1.2±0.45	1.8±0.89
with reperfusion	2.8±0.45	2.4±0.89 [#]	1.4±0.45

mean±S.D. (n=5)

* Score was summed and averaged for TTC-nonstained and stained areas. No significant difference was found.

** In the areas of TTC staining, glucarate was not taken up. More glucarate was taken up in the group of occlusion with reperfusion.

*** Areas of TTC nonstaining(infarct) was relatively larger in the group without reperfusion.

p<0.05 without reperfusion vs with reperfusion

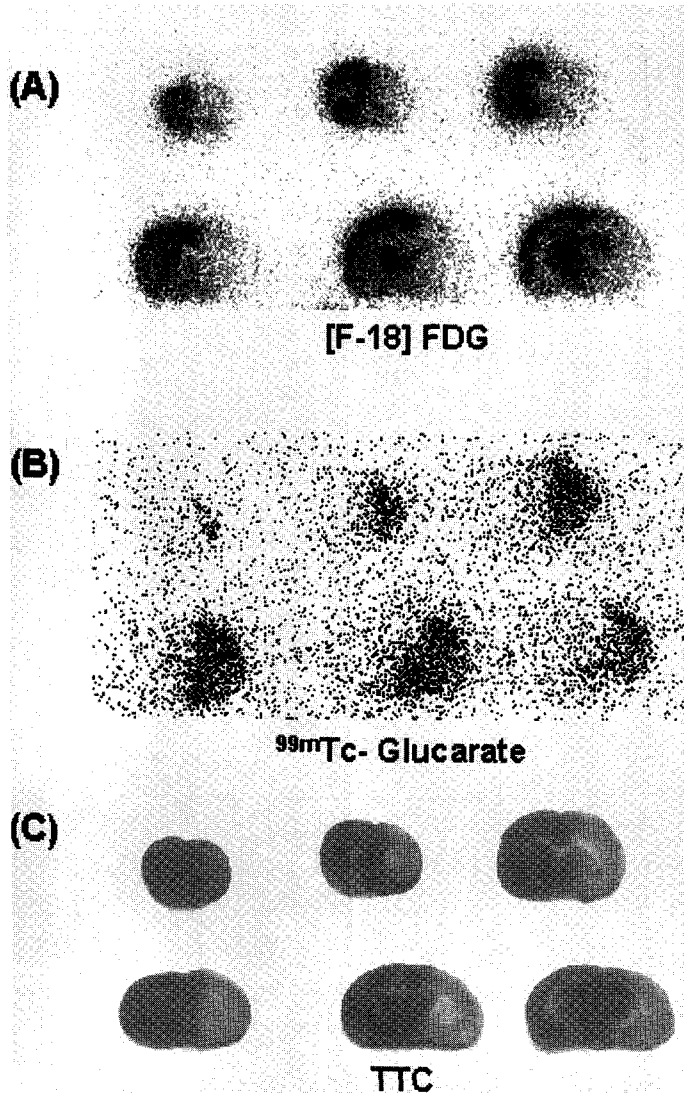


Fig. 1. Images of (A) $[^{18}\text{F}]\text{FDG}$ uptake, (B) ^{99m}Tc -Glucuronate uptake, and (C) TTC staining in MCA-occluded rat's brain (with reperfusion). We could see completely matched ametabolic area with TTC nonstaining. ^{99m}Tc -Glucuronate was taken up in TTC nonstained areas.

맥 공급영역의 분포와 일치하였지만 크기는 다양하였다(Fig. 1). TTC 염색이 되는 곳, 즉 경색이 아닌 살아있는 뇌조직에는 $[^{18}\text{F}]\text{FDG}$ 섭취가 대부분 정상이었으나 섭취정도가 중간정도인 곳도 있었다. TTC 염색이 되지 않은 곳에 $[^{18}\text{F}]\text{FDG}$ 가 섭취되는 곳이 있었다. 이런 부분의 $[^{18}\text{F}]\text{FDG}$ 섭취량은 중간정도 이었다(Fig. 2). 영구폐쇄군과 재관류군 사이에는 $[^{18}\text{F}]\text{FDG}$

섭취에 유의한 차이가 없었다(Table 1).

3. ^{99m}Tc -glucuronate 섭취

TTC 염색이 되는 뇌조직에는 ^{99m}Tc -glucuronate는 전혀 섭취되지 않았다(Fig. 1, 2). TTC 염색이 되지 않은 곳에 ^{99m}Tc -glucuronate가 섭취되는 곳이 있었다. ^{99m}Tc -glucuronate의 뇌내 섭취 백분율이 상대적으로

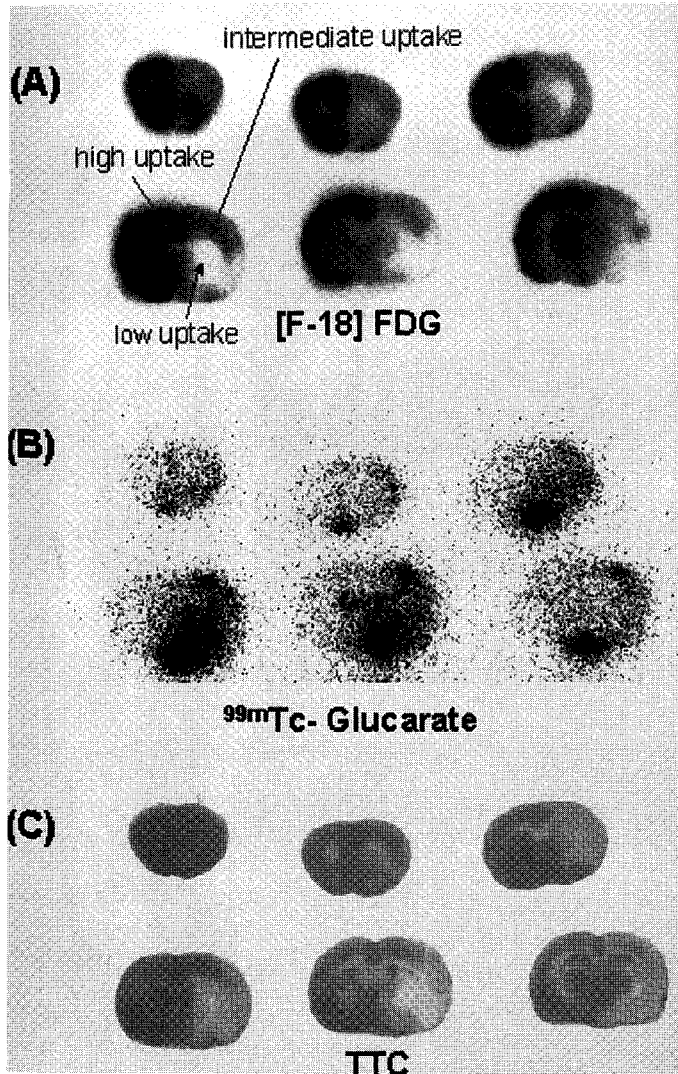


Fig. 2. Images of (A) [¹⁸F]FDG uptake, (B) ^{99m}Tc-Glucarate uptake, and (C) TTC staining in MCA-occluded rat's brain (without reperfusion). There were areas of intermediate uptake. We speculated that profuse collaterals in rat brain made this phenomenon. ^{99m}Tc-Glucarate was taken up in part of TTC nonstained areas. The amount of ^{99m}Tc-Glucarate was variable, too.

낮아 명확한 영상을 얻을 수 없었다. ^{99m}Tc-glu-carate 섭취와 [¹⁸F]FDG 섭취 사이에 연관 짓기가 어려웠다. 육안관찰 상 [¹⁸F]FDG 섭취와 TTC 염색사이에 일치되는 곳과 일치되지 않는 곳과 ^{99m}Tc-glucarate 섭취와 상관관계를 찾지 못하였다.

4. 재관류의 효과

[¹⁸F]FDG가 뚜렷이 차이를 보이는 데 비해 ^{99m}Tc-glucarate의 영상대조도는 상대적으로 낮았다(Fig. 1, 2) 경색부위에 TTC가 염색되지 않는 비섭취점수는 재관류를 하지 않은 군에서 조금 높았으나 유의한 차

이는 아니었다. [¹⁸F]FDG 비섭취점수는 재관류한 군에서 높았다. 이것 역시 유의한 차이는 아니었다. ^{99m}Tc-glucurate는 재관류 모델에서 영구폐쇄 모델보다 섭취점수가 유의하게 높았다($p < 0.05$) (Table 1).

고 찰

흰쥐의 뇌에 허혈성 병변을 만드는 방법은 두개골에 구멍을 뚫고 중뇌동맥이 있는 곳을 노출시킨 다음 열을 가하여 혈관을 폐쇄시키는 방법¹⁷⁾과 이 실험에서 사용한 것 같이 경동맥을 통하여 실을 삽입하여 중뇌동맥을 폐쇄시키는 방법이 있다. 앞의 방법은 수술하기가 어렵고, 수술 후 생존율이 낮으며 또한 영구 폐쇄 모델만이 가능하다. 뒤의 방법은 수술 방법이 쉽고 수술 후 생존율도 훨씬 높을 뿐 아니라 재관류 모델도 만들 수 있다는 장점이 있다. 뒤의 모델을 만들 때 나일론실의 끝 부분을 가열할 수도 있고 실리콘을 입혀 실험할 수도 있다. 실리콘을 입힌 것을 사용한 편이 더 높은 확률로 허혈성 병변을 만들었다는 보고가 있다¹⁸⁾. 이 실험에서 실리콘을 입힌 실을 사용함으로써 중뇌동맥폐쇄 수술의 성공률이 향상되었다.

뇌혈류를 차단하고 이어서 재관류될 때까지의 시간이 뇌경색의 크기를 결정하는 가장 중요한 요소이다. 문헌 보고에 따르면 폐색 후 6시간까지가 재관류 윈도우라 한다¹⁹⁾. 재관류가 늦어지면 세포가 생존능을 잃는다. 재관류는 꼭 막힌 혈관을 열어줌으로써만 일어나는 것은 아니다. 쥐의 뇌혈류는 우회로가 풍부하기 때문에 허혈조직 후에 재관류하지 않아도 우회로를 통한 혈류에 의해 경색되지 않을 정도의 혈류가 유지되고 그래서 경색부위의 크기가 일정하지 않다고 생각한다. 재관류와 우회로에 의하여 허혈손상을 입은 곳의 생존조직의 범위가 결정되므로 일률적으로 뇌혈류 차단 후의 치료 효과나 약물 효과를 쉽게 판정할 수 없다.

^{99m}Tc-glucurate는 허혈성 뇌조직을 영상화하는데 쓸 수 있을 것이라 제안되었다⁴⁾. ^{99m}Tc-glucurate는 허혈성 조직에 섭취된다고 한다. 희생시켜 조직을 얻을 수 있는 쥐에서는 경색부위와 정상부위를 가르는데 TTC염색법을 쓴다. 이 연구에서 우리는 TTC에 염색되지 않는 부분에 ^{99m}Tc-glucurate가 섭취된다는 알려진 사실을 확인하였다. TTC에 염색되는 살아있

는 부분에는 ^{99m}Tc-glucurate가 섭취되지 않았다. TTC에 염색되지 않는 곳 중에도 ^{99m}Tc-glucurate는 전체에 고르게 섭취되지 않고 주변에 군데군데 섭취되는 양상을 보였다.

임상환자 예에서나 우회로가 풍부한 쥐에서나 허혈손상이 올 때 여러 경로를 통한 재관류손상이 문제가 된다. 섭취점수로 본 ^{99m}Tc-glucurate 섭취가 재관류군 쥐에서 영구폐쇄 쥐보다 높았다. 중뇌동맥 폐쇄 모델에서 혈류량이 대조군의 11.6-13.0% 까지 떨어지는데 재관류하면 43.3%에서 46.8%까지 회복된다는 보고가 있다^{20, 21)}. 우리 연구에서도 허혈부위의 혈류량은 재관류된 쥐가 재관류하지 않은 쥐보다 많았을 것이다. 우리는 이 연구에서 혈류량은 측정하지 않았다. ^{99m}Tc-glucurate가 섭취된다면 혈류가 재개통된 경우가 유리하다. 혈류가 막힌 채로 둔 쥐보다는 혈류가 재개통된 쥐에서 경색되지 않은 허혈조직이 많고 ^{99m}Tc-glucurate도 재개통된 곳으로 유입되어 허혈조직을 찾아 영상화할 가능성이 높다.

^{99m}Tc-glucurate 섭취양상을 [¹⁸F]FDG영상과 비교하여 어떤 부분에 섭취되는 것인지 조사하였으나 해석 가능한 결과를 얻지 못하였다. 실험 대상 쥐의 숫자가 작은 것도 이유의 하나이지만 부분적으로는 TTC와 [¹⁸F]FDG 섭취 패턴에 불일치되는 영역이 나타나는 것도 이유 중 하나이다. 이 실험모델에서 이렇게 불일치되는 곳의 의의를 먼저 밝혀야 허혈 또는 경색조직에 ^{99m}Tc-glucurate가 섭취되는 기전과 의의를 조사할 수 있을 것이다.

허혈성 뇌질환 환자에서 뇌혈류와 뇌포도당대사의 고리풀림현상(uncoupling)은 잘 알려져 있다. 혈류가 감소하면 혈관확장으로 어느 정도 보상하고 거기에 산소섭취율을 증가시켜 조직 생존능을 유지하려는 관류인색(misery perfusion)상태가 있다⁸⁾. 이 부분은 시간이 갈수록 대부분 대사도 감소하여 경색되고 만다. 급성기 허혈뇌조직 중에는 산소소모율 감소보다 포도당대사율이 덜 감소하여 혈류감소에 비해 포도당대사는 유지된 곳이 있다.

사람에서는 경색여부를 확립하려면 추적검사를 한다. 이 연구에서처럼 실험동물은 희생하여 TTC 염색을 하여 생존여부를 직접 평가할 수 있다. TTC 염색결과와 포도당대사의 불일치 현상은 있으리라 기대하지 않았다. 이런 생존능/대사 불일치가 우리의 허혈동

물모델에 흔히 보인다는 사실이 주목할 만하다. 포도당대사가 살아 있다고 하여 TTC섭취되지 않는 부위가 아슬아슬한(critical) 허혈상태에 있지 않다고 할 수 없다. 시간이 지나면 경색화할 것이라고 가정하여도 무리가 없다. 밝혀야 할 현상이라고 생각한다.

이 실험에서 우리는 3중영상을 얻었으며 ^{99m}Tc 의 자리에 ^{99m}Tc -glucuronate를 사용하였다. 혈류는 평가하지 않은 채로 ^{99m}Tc -glucuronate 섭취와 [^{18}F]FDG 및 TTC를 서로 비교하였다. 따라서 혈류, 포도당 대사율의 부합 또는 부합하지 않음을 비교하지 못하였다. 앞으로 연구하여야 할 주제라 생각한다.

TTC 염색은 희생 당시의 조직 생존능을 나타낸다. ^{99m}Tc -glucuronate는 TTC 염색 결과와 정확히 반대되는 결과를 보였다. 살아 있는 건강한 조직에는 ^{99m}Tc -glucuronate가 섭취되지 않음을 알았다. TTC가 염색되지 않는 비생존 조직의 일부에 ^{99m}Tc -glucuronate가 섭취되었다. 특히 폐색 후 관류 재개통이 되어 흘러 들어간 ^{99m}Tc -glucuronate가 허혈손상을 입은 조직이나 경색된 조직 중 일부를 영상화하였다.

쥐의 중뇌동맥폐쇄 모델에서 허혈조직은 혈류 재개통 여부에 따라 섭취양상이 다소 변덕스러웠다. 사람의 뇌허혈 사건에서도 뇌허혈 차단 후의 재개통이나 우회로를 통한 혈류에 조직손상이 크게 영향을 받는 것을 고려하면 ^{99m}Tc -glucuronate 환자 영상도 동물에 서처럼 마찬가지로 다양한 소견을 보일 것 같다. 더구나 이 연구 결과에 따르면 ^{99m}Tc -glucuronate는 주사량 대비 허혈조직 섭취 백분율이 매우 낮다. 이 때문에 ^{99m}Tc -glucuronate를 뇌허혈조직을 영상화하기 위하여 임상에 널리 쓰기는 어려울 것이라 생각한다. 임상 예에서도 ^{99m}Tc -glucuronate가 섭취되지 않는 부위가 생존조직일 것이다.

이 연구의 제한점

우리는 이 연구로서 ^{99m}Tc -glucuronate로 뇌 허혈조직을 영상화하는 데 어려움이 있을 것이라는 음성결과를 보고하였다. ^{99m}Tc -glucuronate를 이용하여 허혈조직을 영상화하는 좋은 방법을 제시하는 다른 보고가 나타나면 반증(falsify)되는 결과이다. 하지만 이 연구의 결과 우리는 ^{99m}Tc -glucuronate 섭취를 관찰하는 지금의 여러 방법으로는 허혈조직을 영상화하는 데 어려

움이 있다는 것을 보였다.

뇌허혈조직(ischemic tissue)은 생존가능성이 작지만 있을 지 모르는 그러나 결국 경색될 허혈조직(critically ischemic)과 허혈에 의해 경색된 조직(necrotic)을 두루 지칭한다. TTC 염색되지 않는 곳에 [^{18}F]FDG가 섭취되는 곳이 있다는 점이 TTC 염색되지 않는 곳이라 해서 모두 그 당시에 경색된 조직은 아니라는 것을 나타낸다. TTC로 보면 경색된 곳이지만 [^{18}F]FDG가 섭취되거나 ^{99m}Tc -glucuronate가 섭취된 부위는 아직 경색된 조직이라 할 수는 없는 곳이다. 그러나 관류인색(misery perfusion)부위와 같이 결국 괴사될 조직이라 할 수 있다. 이런 곳은 TTC 염색소를 발색시킬 만큼 충분한 효소활성 또는 에너지 생산이 부족할 뿐이다.

^{99m}Tc -glucuronate는 괴사조직을 영상화하는 화합물은 아니라고 생각한다. TTC가 섭취되지 않는 곳 어디에나 ^{99m}Tc -glucuronate가 섭취되는 것은 아니었다. [^{18}F]FDG와 TTC가 섭취되지 않는 곳에 ^{99m}Tc -glucuronate도 역시 섭취되지 않는 곳이 있었다. 이 연구에서 TTC 염색되지 않는 곳에 [^{18}F]FDG가 섭취되는 곳이 있고 이 곳에 ^{99m}Tc -glucuronate가 섭취되는 지를 분명하게 보이지는 못하였다.

이 연구에서 TTC와 [^{18}F]FDG 그리고 ^{99m}Tc -glucuronate의 섭취 의의와 기전을 통찰할 결론을 제시할 수 없었다. 방법을 확립하는 데 어려움이 컸고 증례 수가 넉넉하지 않았으며 쥐들 각각이 다양한 소견을 보여 우리가 관찰하려고 하는 현상을 설득력 있게 볼 수 없었기 때문이었다. ^{99m}Tc -glucuronate의 뇌섭취량이 적고 BAS를 이용하여 영상을 만들 수는 있었지만 Fig 1, 2에 보는 것처럼 대조도가 분명하지 않을 정도로 증강하여야 하여서 경계판단이 어려워졌기 때문이기도 하였다. 따라서 이 연구 결과는 ^{99m}Tc -glucuronate에 관한 한 예비 결과이다.

이럴 때는 우리도 실험을 더욱 진행하여 확정적인 결과를 보고하는 것이 바람직하다고 생각한다. 그러나 이 실험에서 확인한 ^{99m}Tc -glucuronate의 약점 때문에 우리는 ^{99m}Tc -glucuronate가 생존가능성이 없는 경색 부위에 모이는지, [^{18}F]FDG 대사가 살아있는 TTC 비염색 부위에 모이는지를 확인하려는 연구를 수행하지 않기로 하였다. ^{99m}Tc -glucuronate 영상법을 제안한 초기보고^{3, 4)}들과 달리 ^{99m}Tc -glucuronate의 섭취기전을

밝히거나 널리 쓰는 것이 어려울 것이라고 생각한다.

^{99m}Tc -glucarate가 저산소 부위를 영상화하는 것인지 단순히 투과성이 증가한 허혈조직을 영상화하는 것인지 알려진 바 없다. 투과성을 ^{99m}Tc -DTPA로 평가하여 ^{99m}Tc -glucarate섭취와 비교하여 그 차이를 찾아보아야 한다. 그러나 우리들의 이 실험 모델에서는 똑같이 ^{99m}Tc 인 두 가지 방사화합물로 순차적 영상을 얻은 방법이 없다.

이런 제한점이 있음에도 우리는 이 연구에서 관찰한 ^{99m}Tc -glucarate섭취의 몇 가지 특징을 이 실험에서 제기한 의문을 해결한 다음번 연구결과 발표 이전에 발표할 가치가 있다고 생각하였다.

요 약

허혈성 뇌 병변에서 ^{99m}Tc -glucarate의 섭취에 관한 연구를 하기 위하여 중뇌동맥 폐쇄 쥐 뇌허혈 모델을 재관류한 군과 하지 않은 군으로 나누어 만들었다. ^{99m}Tc -glucarate와 [^{18}F]FDG를 연속적으로 투여하여 그 분포 양상을 이중 자가방사촬영법으로 관찰하였다. 조직의 괴사 여부를 알기 위하여 TTC 염색도 실시하여 동일한 뇌표본에 대하여 3가지의 영상을 동시에 얻을 수가 있었다. 얻은 영상으로 섭취 또는 비섭취 정도를 보아 0점에서 3점까지 점수를 매겨 합하여 비교하였다.

수술한 쥐들 18마리 중 10마리가 신경학적 증상을 보이면서 살아남아 실험대상이 되었다. TTC염색으로 확인한 경색크기는 재관류하지 않은 군이 컸다. [^{18}F]FDG 섭취양상은 TTC염색과 거의 비슷하였다. 다만 일부에서 TTC 염색되는 곳에 [^{18}F]FDG가 중간정도로 섭취되는 곳이 있었고 TTC 염색되지 않는 곳에 [^{18}F]FDG가 중간정도 섭취되는 곳이 있었다.

TTC로 염색된 부위에는 ^{99m}Tc -glucarate가 섭취되지 않았다. TTC로 염색되지 않는 곳에 일부분 ^{99m}Tc -glucarate가 섭취되었다. TTC와 [^{18}F]FDG가 염색되거나 섭취되지 않는 곳에 ^{99m}Tc -glucarate가 섭취되지 않는 곳이 있었다. 그러나 [^{18}F]FDG의 중간정도의 섭취나 [^{18}F]FDG와 TTC사이에 부합하지 않는 곳 등과 ^{99m}Tc -glucarate 섭취와 대응시키기 어려웠다. ^{99m}Tc -glucarate가 재관류 군에서 더 넓고 많이 섭취되었다.

결론적으로 ^{99m}Tc -glucarate는 비생존 허혈조직에만 섭취되는데 관류재개통에 따라 다양하게 섭취되었고 재관류모델에 더 많이 넓게 섭취되었다. 중뇌동맥 폐쇄 및 재관류 모델로 ^{99m}Tc , ^{18}F 및 TTC 동시영상을 얻어 생존능과 포도당대사의 부합 비부합 여부를 밝히고 그 의의를 조사한 후 ^{99m}Tc -glucarate섭취와 상관을 조사하면 ^{99m}Tc -glucarate섭취의 의의를 밝힐 수 있을 것으로 본다.

REFERENCES

- 1) Hwang DR, Dence CS, Bornasera TA, Welch MJ: No-carrier-added synthesis of 3-[^{18}F] fluoro-1-(2-nitro-1-imidazolyl)-2-propanol. A potential PET agent for detecting hypoxia but viable tissues. *Int J Radiat Appl Instrum A* 1989;40:117-126
- 2) Yang DJ, Wallace S, Cherif A, Li C, Gretzer MB, Kim EE, Podoloff DA: Development of F-18-labeled fluoroerythronitroimidazole as a PET agent for imaging tumor hypoxia. *Radiology* 1995;194:795-800
- 3) Orlandi C, Crane PD, Edwards DS, Platts SH, Bernard L, Lazewatsky J, Thoolen MJ: Early scintigraphic detection of experimental myocardial infarction in dogs with technetium-99m-glucaric acid. *J Nucl Med* 1991;32:263-268
- 4) Yaoita H, Uehara T, Brownell AL, Rabito CA, Ahmad M, Khaw BA, Fischman AJ, Strauss HW: Localization of technetium-99m-glucarate in zones of acute cerebral injury. *J Nucl Med* 1991;32:272-278
- 5) Rossman DJ, Strauss HW, Siegel ME, Pitt B: Accumulation of Tc-99m-glucoheptonate in acutely infarcted myocardium. *J Nucl Med* 1975;16:875-878
- 6) Rollo FD, Cavalieri RR, Born M, Blei L, Chew M: Comparative evaluation of Tc-99m GH. Tc-99mO₄, and Tc-99m-DTPA. *Radiology* 1977; 123:379-383
- 7) Fox PT, Raichle ME, Mintun MA, Dence C: Nonoxidative glucose consumption during focal physiological neural activity. *Science* 1988;22; 241(4864):462-464
- 8) Heiss W-D, Podreka I: Cerebrovascular disease. In: Wagner HN Jr., Szavo Z, Buchanan JW, eds. *Principles of Nuclear Medicine pp531-543 Philadelphia Saunders, 1995*

- 9) Nedergaard M, Gjedde A, Diemer NH: *Focal ischemia of rat brain: autoradiographic determination of cerebral glucose utilization, glucose content, and blood flow. J Cereb Blood Flow Metab* 1986;6:414-424
- 10) Ginsberg MD, Reivich M, Giandomenico M, Greenberg JH: *Local glucose utilization in acute focal cerebral ischemia: local dysmetabolism and diastasis. Neurology* 1977;27:1042-1048
- 11) Ginsberg MD, Reivich M: *Use of the 2-deoxyglucose method of local cerebral glucose utilization in the abnormal brain: evaluation of the lumped constant during ischemia. Acta Neurol Scand* 1979;60(suppl 72):226-227
- 12) Choki J, Breenberg JH, Jones SC, Reivich M: *Correlation between blood flow and glucose metabolism in focal cerebral ischemia in the cat. J Cereb Blood Flow Metab* 1983;3(suppl 1):399-400.
- 13) Wise RJS, Rhodes CG, Gibbs JM, Hatazawa J, Palmer T, Frackowiak RJS, Jones T: *Disurbance of oxidative metabolism of glucose in recent human cerebral infarcts. Ann Neurol* 1983;14:627-637
- 14) Dettmers C, Hartmann A, Rommel T, Kramer S, Pappata S, Young A, Hartmann S, Zierz S, MacKenzie ET, Baron JC: *Immersion and perfusion staining with 2,3,5-triphenyltetrazolium chloride(TTC) compared to mitochondrial enzymes 6 hours after MCA-occlusion in primates. Neurol Res* 1994;16:205-208
- 15) Adam MJ, Culbert PA, Hurtado T, Huser J, Gschwandtner GA, Jivan S, Morris D, Ruth TJ, SK Zeisler: *Automated synthesis of [¹⁸F]FDG using tetrabutylammonium bicarbonate. J Label Comp Radiopharm* 1994;35:165-166
- 16) Koizumi J, Yoshida Y, Nakazawa T, Ooneda G: *Experimental studies of ischemic brain edema: 1. A new experimental model of cerebral embolism in rats in which recirculation can be introduced in the ischemic area. Jpn J Stroke* 1986;8:1-8
- 17) Bederson JB, Pitts LH, Tsuji M, Nishimura MC, Davis RL, Bartkowski H: *Rat middle cerebral artery occlusion: Evaluation of the model and development of a neurologic examination. Stroke* 1986;17:472-476
- 18) Laing RJ, Jakubowski J, Laing RW: *Middle cerebral artery occlusion without craniectomy in rats. Stroke* 1993;24:294-298
- 19) 이병철: 급성허혈성뇌졸중에서의 혈전용해제요법. 대한노인병학회지 1995;초록집:29-34
- 20) Arsenio-Nunes ML, Hossmann KA, Farkas-Bargeton: *Ultrastructural and histochemical investigation of the brain cortex of cat during and after complete ischemia. Ann Neuropathol* 1973;2:329-344
- 21) Sakurada O, Kennedy C, Jehle JW, Brown JD, Carbin L, Sokoloff L: *Measurement of local cerebral blood flow with iodo-C-14-antipyrine. Am J Physiol* 1978;234:H59-H66