

유도조직재생술에 의한 발치창의 골치유 및 즉시 임플란트 매식에 대한 임상적 연구

연세대학교 치과대학 구강악안면외과학교실

박 광 호

CLINICAL STUDY ON THE IMMEDIATE IMPLANTATION WITH GTR THERAPY, INCLUDING BONE HEALING OF EXTRACTION SOCKETS

Kwang-Ho Park

Dept. of Oral and Maxillofacial Surgery, College of Dentistry, Yonsei University

Early implantation before sufficient ossification has taken place usually results in osseointegration failure due to reduced bone-fixtured interface area. However, various studies have shown successful osseointegration results following immediate implants concurrently with GTR. The clinical trends have been to shorten the patients' edentulous state by immediate implantation, and reduce the alveolar bone resorption. However, it may be difficult to attain the complete soft tissue coverage of the sites, increasing the chance of infection. Furthermore, there may be more studies needed on the clinical behaviors of e-PTFE membranes, various modifications in the membrane materials and bone graft materials. Various animal and clinical studies have been reported on the successful osseointegration following immediate implantation, but the long-term follow-up studies are limited.

The present study investigated 16 immediately-implanted implants with GTR therapy with or without calcium carbonate grafting on 11 patients 3 years after installation and 24-30 months after functional loading. Based on the clinical, radiographic and histologic findings, the following results have been attained.

- 1. Clinically, stability has been shown on all 16 implants throughout the investigated periods.*
- 2. Radiologically, the alveolar bone loss has progressed up to the polished neck portion but not beyond it, suggesting the progressive osseointegration from the GTR therapy.*
- 3. The GTR method used in the present study is easy to use clinically, and may be applied in the regeneration of osseous defects around implants and in the immediate implantation.*
- 4. The difficulty in complete tissue coverage may be avoided by delaying the installation for 2 to 3 weeks after the extraction allowing certain degree of soft tissue healing.*

Key words : Guided tissue regeneration(GTR), Immediate implantation, Osseointegration, Long-term follow up.

※ 이 논문은 1992년도 연세대학교 학술연구비에 의하여 연구된 것임.

I. 서 론

통상 발치 후 발치와의 골조직 형성은 최소 6개월에서 12개월의 기간이 소요되는 것으로 알려져 있다. 골의 석회화가 충분하지 않은 치유기간 이전의 임플란트 매식은 양호한 초기고정을 얻을 수 없으며, 임플란트와 발치와 간에 적합성 부족과 존재하는 결손부로 인해, 실패율이 높을 수 있기에 제한하게 된다¹⁻⁷⁾.

발치후 즉시 임플란트 매식술도 골의 정상적인 치유기간 이전에 시행한다는 점에서 금기시 되었으나, Barzilay²³⁾가 타이타늄 임플란트를 원숭이의 발치와와 치유된 골조직에 각기 매식하고 기능적 부하를 준 후 비교한 실험에서 임상적, 방사선학적, 조직학적인 자료에 차이가 없음을 보고한 이래, 이 술식의 임상적용에 대한 관심이 고조되었다.

장점으로는 발치후 즉시 매식술을 시행함으로써 발치 후 정상적으로 야기되는 치조골의 흡수를 막고 치조골의 형태를 보존하며, 이에 따라 전체적인 보철치료까지 환자가 가지는 무치악의 기간을 단축할 수 있다는 점 등이다²²⁾.

기본적인 임플란트 술식과 함께 전반적인 술식의 중요점이나 주의사항은 같으나 발치후 즉시 임플란트에서는 특히 초기의 고정성 확보가 무엇보다 중요하다³⁰⁻³²⁾. 또한 임플란트의 접촉 골면적이 적고 골결손부가 존재하기에 유도조직재생술 혹은 조직유도재생술의 이용이 필수적이며, 아마도 연조직 피개라는 점에서는 약점을 갖기에 더욱 섬세한 술식이 요구된다. Krump 등²²⁾, Lazzara²⁷⁾ 등이 골재생유도술을 이용한 발치후 즉시 임플란트 매식의 인체에서의 성공적인 임상결과와 조직학적으로도 확인된 골유착 결과들을 보고하고 있지만, 인체에서 발치후 즉시 임플란트 매식의 계속적 추적조사에 대한 검증 결과는 아직은 제한적이고 발표가 적다^{34, 35)}.

저자는 이런점들을 토대로 1992년 6월부터 1992년 12월까지 약 6개월간 11명 환자에게 16개 임플란트를 발치후 즉시 매식하고, 발치와내 골결손부가 큰 경우는 Bio-coral로 충전하고 Gore-tex막으로 덮어주며, 작은 경우는 Gore-

tex막만으로 덮어주는 조직유도재생술을 병행하였다.

발치의 원인은 주로 외상으로 치근이 파절되어 발치된 경우 및 순측 치조골판이 소실되거나 치근단 낭종이 동반되며 치조골 흡수가 많았던 경우, 신경치료의 실패나 중등도 이상의 치주염과 잔존치근 등이었다.

외력없이 일정기간 경과후 대부분 이차수술시 Gore-tex막을 제거하였다. 하부에 경화된 조직들이 재생되어 있는 것을 확인할 수 있었으며, 다 시행할 수는 없었지만 차단막 하부에 과형성되어 적은 양이지만 제거해야 되는 경우에는 재생조직을 조심스럽게 채취하고, 조직학적 검사를 시행하여 골형성이 진행되는지를 확인하였다. 또한 일차적인 골유착이 이루어져 보철치료를 시행하고, 기능적 부하를 일정기간 받은 후의 점진적인 골재형성의 양상들을 1995년 7월까지 임상적, 방사선학적으로 추적조사하여, 발치후 즉시 임플란트 매식방법의 전반적인 술식과 주의점 및 임상적 가능성 등을 조사하였다.

II. 연구대상 및 방법

1. 연구대상

1992년 6월부터 1992년 12월까지 6개월간 내원 환자중 술식을 이해시키고 동의하여, 발치후 즉시 임플란트를 매식하고 Gore-tex막으로 덮어주며, 필요한 경우 Bio-coral로 충전하는 조직유도재생술에 의한 골재생을 유도하는 방법을 시행한 11명 16예를 대상으로 1995년 7월까지 추적 조사하였다. 발치의 임상적 원인은 외상으로 인한 건강한 치근파절이 7명 10예이며, 치근파절 7명중 1명을 포함한 신경치료후 실패 2예, 치주염 1명 2예, 잔존치근 1명 1예, 치근단 낭종이 1명 1예이었다(도표).

2. 외과적 술식

외과적 술식의 조건은 외상을 주지않는 섬세한 발치가 먼저 선행되어야 하며, 임상적 및 방사선학적 평가에서 발치와의 첨단 부위에 최소 4mm 이상의 적절한 건강 골조직이 존재

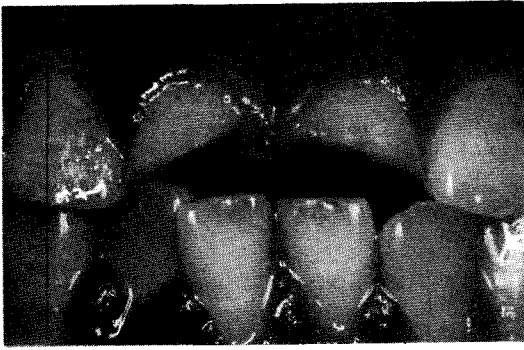


그림 1. 환부가 클 경우, 점막치유를 관찰하여 수술시기를 고려할 수도 있다.

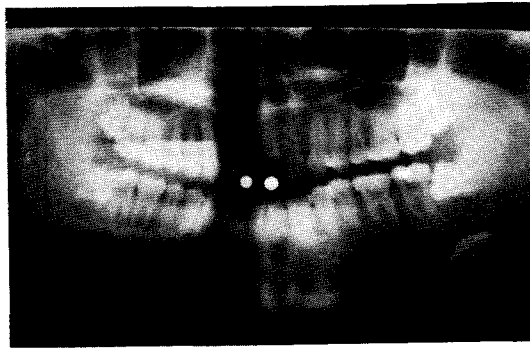


그림 2. Ball stent를 제작하고 채득한 Panex 상.

되는 경우 시도하였다(그림 1, 2).

사용된 임플란트는 회전을 방지하는 장치가 있는 Steri-Oss의 Hex-lock screw type이며, 임플란트의 초기고정을 위해 침단부의 골조직을 최대한 이용하였다. 임플란트의 위치선정시 특히 상악 전치부는 보철학적 관점에서 인접치 범랑-백악 경계 3mm 하방을 확보하고, 순구 개측면에서는 좀더 구개측으로 설정하였다. 매식후 임플란트의 상부를 포함한 발치와를 Gore-tex막(W.L. Gore, Flagstaff, AZ, USA)으로 덮어주었으며, 결손부가 비교적 큰 2명 2예는 Bio-coral로 충전을 병행하는 조직유도재 생술을 시행하였다(그림 3, 4, 5, 6, 7, 8).

외과적 피판은 가급적이면 초기 봉합을 시도하였으나, 부득이 점막이 벌어져 Gon-tex막이 노출되는 경우에는 0.12% Chlorhexidine액

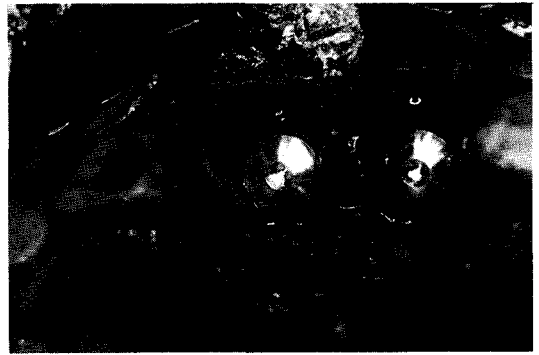

그림 3. 3주후 발치와 동시에 약간 구개측에 매식하였으며 골결손부가 관찰된다.

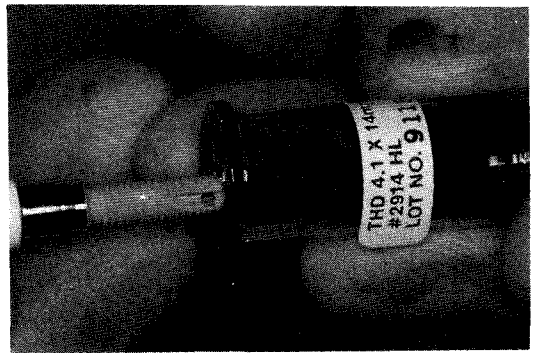


그림 4. 사용된 4.1×14mm HA coated Hex-lock screw type fixture.

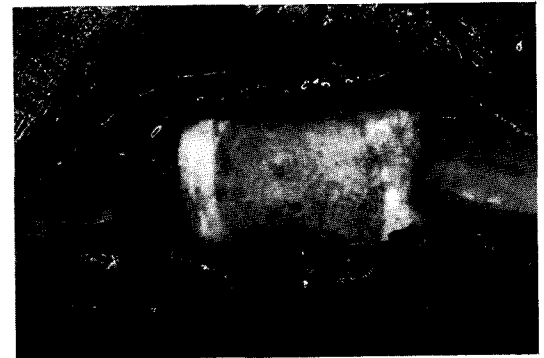

그림 5. 상부에 Oval 6 Gore-tex막을 적당히 절제후 밀착시켜 덮어준다.

으로 철저히 세척하였다. 치관부를 제거하고 치근부에 근관치료를 시행한 후, 2주부터 2개월 사이에 시행한 4예에서는 점막의 완전봉합이




그림 6. Gore-tex봉합사로 점막의 완전봉합이 가능하였다.

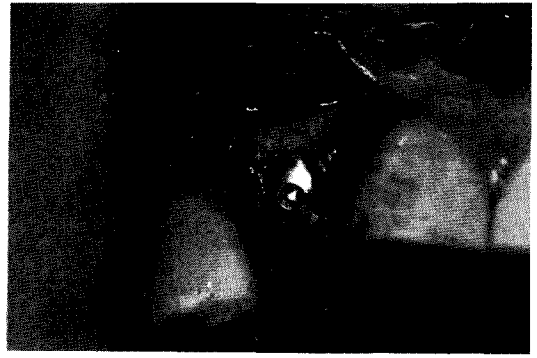

그림 9. 이차수술시 Gore-tex막을 제거하였으며 골조직 재생이 관찰된다.



그림 7. 결손부가 클 경우 충전재로 사용된 흡수성 calcium carbonate인 Bio-coral.

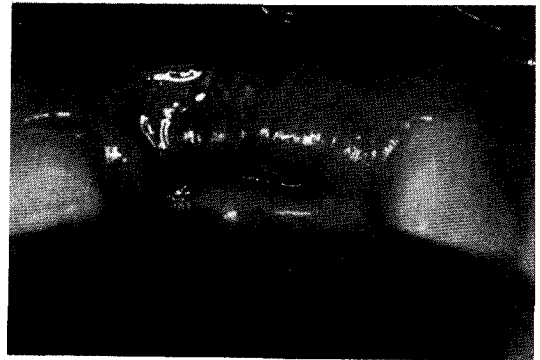

그림 10. 점막이 이개된 경우 0.12%로 희석된 Chlorhexidine액으로 세척을 유지한다.

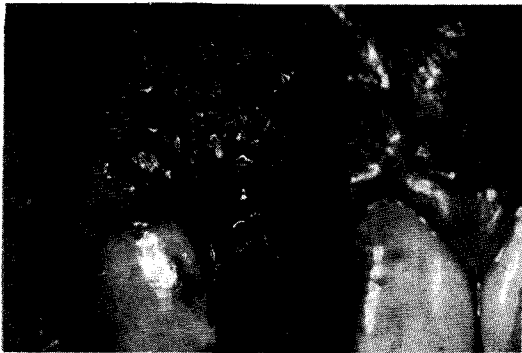

그림 8. 순측 치조골 소실로 결손부를 Bio-coral로 충전하고 Gore-tex막을 덮어주었다.

용이하였다(그림 9, 10).

외력없이 하악은 4개월, 상악은 6개월정도의

일정기간 경과후 이차수술을 계획하고, 사용된 Gore-tex막을 제거하며 7mm Hex-lock healing abutment를 장착한 후 정해진 계획대로 보철물 제작을 위해 보철과로 의뢰되었다.

3. 연구방법

도표와 같은 항목을 조사 정리하고, 일차와 이차수술 및 보철물 장착후 매단계 1개월은 1~2주간격과 3개월, 6개월 간격으로 내원시켜 단계별로 수집된 구내표준방사선상들과 임상소견등을, 보철물 장착후 24개월에서 30개월까지 경과한 1995년 7월을 기준으로 채득한 자료들과 비교 검토하였다.

이차수술시 일부 채득한 조직의 골재생 여부를 조직학적으로 확인하고, 방사선상의 비

표. 전체 환자의 시행방법

연령/성별	부위	발치원인	매식시기	GTR	임플란트	일차수술	합병증	이차수술	보철수복
76/여	4 4	치주염	발치즉시	G	3.5×16	92.8	감염	93.1	93.4
27/여	3	근관치료실패	발치즉시	G	4.1×16	92.6	이개	93.2	93.4
18/남	1 1	치근파절	3주후	G	4.1×16	92.10		93.3	93.6
19/남	1	치근단낭종	발치즉시	G,B	4.1×16	92.8		93.2	93.4
15/남	1	치근파절	발치즉시	G	4.1×16	92.6	감염	92.12	93.1
30/남	1	치근파절	발치즉시	G	4.1×16	92.11		93.4	93.5
21/남	1	치근, 골파절	2개월후	G,B	4.1×16	92.9		93.3	93.5
29/남	1 1	치근파절	2주후	G	4.1×16	92.7		93.1	93.2
17/남	1 1	치근파절	1개월후	G	4.1×16	92.7		92.12	93.3
16/남	1	치근파절	발치즉시	G	4.1×14	92.7		93.6	93.7
	1	근관치료실패	발치즉시	G	4.1×14	92.11			
33/남	1	잔존치근	발치즉시	G	4.1×14	92.6	이개	92.12	93.1

* GTR : Guided tissue regeneration G : Gore-tex B : Bio-coral

교점토는 치조골 소실이 진행되고 정지된 부위를 검사 기록하며, 임플란트의 성공적인 골유착의 임상적 기준을 가지고 임상검사를 시행하여 유무를 검사하였다(도표).

III. 연구결과

1. 임상적 및 방사선학적 관점

11명 환자의 16개 임플란트는 구내표준방사선사진의 측정결과 비교시 보철물 장착후 약 1년 경과시 치조골 소실은 연마된 neck 부위까지 전반적으로 진행되어 있으며, 대부분이 첫번째 thread까지 진행되어 있었으나 최종검사시 더 이상의 소실이 관찰되지 않고 임상적으로도 특기할 만한 소견없이 안정되어 기능되고 있었다(그림 11-1, 2, 3과 그림 12-1, 2, 3)

2. 조직유도재생술의 관점

Gore-tex막 제거시 막하방과 임플란트 상부 사이에 과형성되어 제거해야 되는 경우, 적은 양이지만 재생조직을 조심스럽게 채취하고, 조직학적 검사를 시행하여 골형성이 진행되는지를 확인하였다.

조직표본 1은 결체조직 사이에 염증세포가

관찰되지 않으며, 어느정도 성숙된 lamella structure내에 osteocyte가 관찰되고, 주변에 osteoblast의 배열이 관찰되어 골조직으로 대체되고 있음을 확인할 수 있었다(그림 13).

조직표본 2는 막이 노출되었던 경우 막 하부에 재생된 단단한 조직과의 사이에 일부 존재하던 조직으로, 부분적으로 collagen bundle내에 fibroblast가 관찰되어 초기의 섬유화가 이루어져 있으며, 일부에서는 많은 염증세포의 침윤과 혈관들이 증식되어 있는 육아조직이 관찰되어 골재생의 증거를 찾을 수 없었다(그림 14).

3. 외과적 술식의 관점

철저히 외상을 주지않는 발치술을 선행하고, 외상으로 치경부가 파절된 7명 10예 임플란트중 4증례는 치관부를 제거하고 치근부에 근관치료를 시행하여 치근부에 발생할 수 있는 병소를 봉쇄하며, 연조직 치유가 어느 정도 진행된 2주후부터 환자의 사정상 길게는 2개월까지 경과한 후 시행하여 점막의 완전 봉합이 보다 용이하였다.

Gore-tex막은 골막에 밀접시켜 상부 연조직이 증식할 공간을 부여하지 않도록, 날카로운 치조능이나 undercut를 제거하고 골 결손부

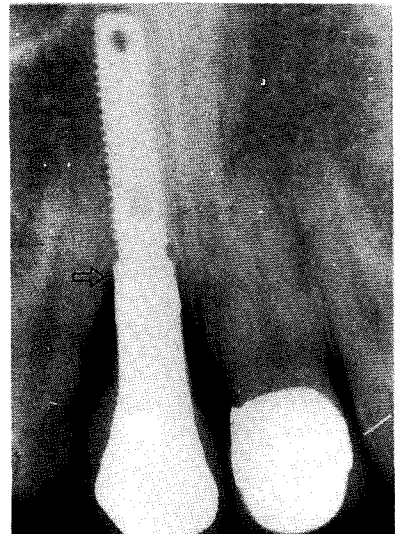
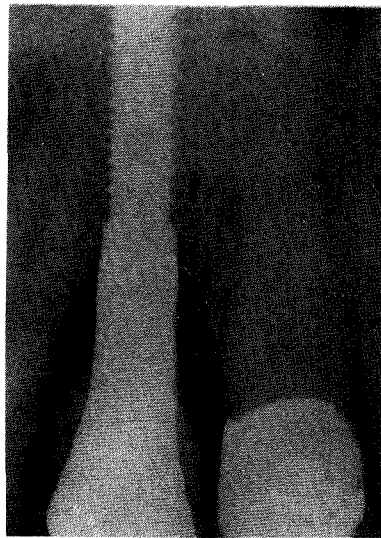
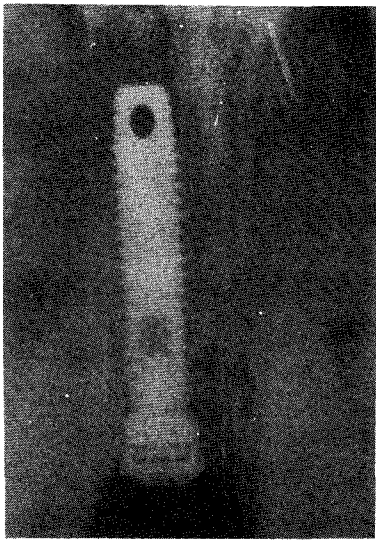


그림 11-1. 21/남 매식직후 그림 11-2. 보철물 장착직후 그림 11-3. 보철물 장착 1년후
치조골 소실이 연마된 neck부위 까지 진행되어 있다.

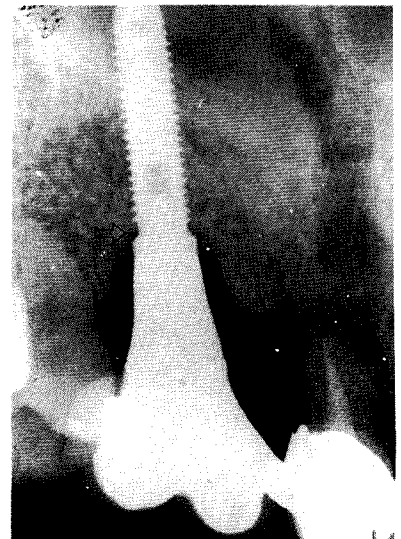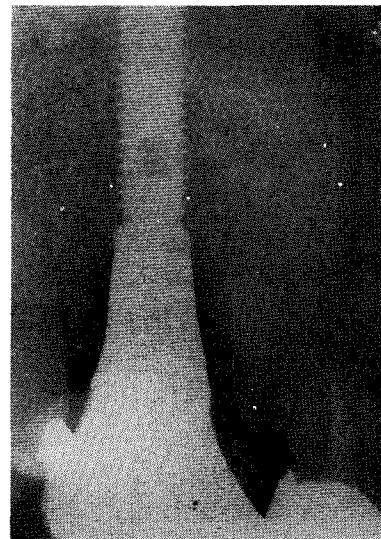

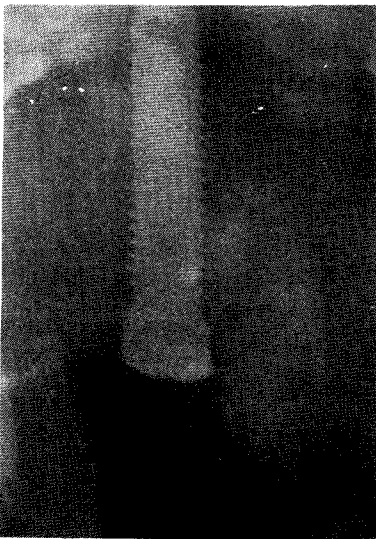
그림 12-1. 27/여 매식직후 그림 12-2. 보철물 장착 1년후 그림 12-3. 보철물 장착 27개월후
치조골 소실이 neck부위를 넘어 첫번째 thread 부위까지 진행되어 있다.

가연에서 2-3mm 정도 연장하는 경우 안정시킬 수 있었다. 대부분 이차수술시 Gore-tex막을 제거하였으며, 골재생을 확인한 후 부족시 Gore-tex 막의 재시도를 시행한다. 점막이 이

개되고 염증이 형성된 2예는 2개월 정도 유지 후 막을 제거하고 염증이 소실된 후 Gore-tex 막의 재시도를 시행하였으며, 이후에는 특기할 만한 소견없이 치유되었다.

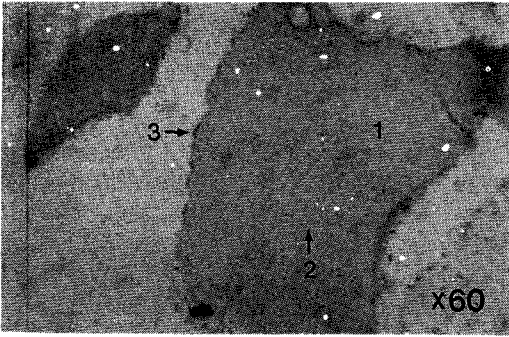


그림 13. 1-Lamella structure 2-Osteocyte
3-Osteoblast rimming

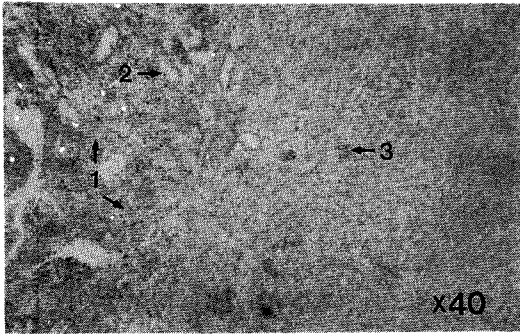


그림 14. 1-염증세포 2-Fibroblast 3-혈관
조직

IV. 총괄 및 고찰

골유착 현상을 이용한 임플란트 술식의 발전은 현재는 하나의 완성된 치료법으로 간주하게 되었으며, 성공적인 골유착의 달성은 매식학과 연관된 인체와 재료에 대한 전문적인 지식과 충분한 진단계획, 신중한 외과 술식, 정교하고 능숙한 보철치료 등에 달려 있다. 치료대상 범위도 하나 내지는 다수의 치아를 대신하는 보철적인 기능 수복부터, 교정치료시 치아 이동을 도와주는 지지대의 역할 부여나 악안면 결손을 치료하는 심미적 대체물, 혹은 사지의 인공관절수복에도 이용되는 등 적응증을 점차 넓혀 가는 추세이다⁷⁾.

또한 임플란트 매식에 필요한 충분한 골의

양과 질을 향상시키기 위해 골이식술과 함께 이용되면서, 새로운 골조직을 유도하고 형성을 돕는 조직유도재생술의 정립은 임플란트의 성공과 실패라는 관점에서 금기시하던 경우에서도 성공적인 결과를 이룸으로서 더욱 다양한 방법들이 제시되고 있다^{8-11,14-21)}.

임플란트 주위에 발생하는 골의 결손부는 외과적으로 매식중에 야기되거나, 보철물이 수복되고 기능이 되면서 치조골의 과도한 교합력과 관련된 역학적인 요소나 치주조직의 위생관리 부족에 의한 염증 등으로 발생할 수 있다. 특히 매식 중에 발생하는 골결손부는 골유착 자체를 방해할 수 있기에 골이식을 통한 결손부 수복이 요구된다. 전통적으로 자가골이 직접적인 골형성과 골형성 단백질의 골유도작용 등에 의한 능동적인 형성과 골전도 작용에 의한 수동적 골형성 능력을 모두 가지며, 면역거부 반응이 없기에 가장 좋은 재료이다. 하지만 이를 채취하기 위해서는 또다른 공여부의 희생이 요구되며 부가적인 술식과 시간 및 경비가 요구된다. 또한 임플란트를 시술받고자 하는 환자들은 일반적으로 보철 환자가 대부분으로 복잡하고 어려운 시술은 회피하는 경향이 있다. 이런 점들이 자가골의 대체 재료로서 현재는 동결건조 시키거나 혹은 동결 건조와 탈회 처리한 동종골, resorbable hydroxyapatite 혹은 산호초에서 추출한 resorbable calcium carbonate인 Bio-coral 등의 합성골이 분말형으로 사용하게 되며, 분말의 크기가 작을수록 골형성이 유리하다는 연구결과와 아울러 이들 재료 사용으로 신생골이 유도되었다는 많은 논문들이 보고되고 있다^{8-11,18,20)}.

조직유도재생술은 조직에서 각각의 세포들이 재생시 이동하는 속도가 다양하다는 가설에 기초를 두고, 치주결손부의 치료를 위해 시작되었다. Gottlow등¹⁹⁾, Caton 등¹⁸⁾이 동물실험에서 차단막이 물리적 장벽으로 작용하여 상피세포나 결체조직에서 기원한 세포는 상처부 위내로 이동하는 것을 억제하고 치주인대의 신부착이 이루어지며, 한정된 결손부내부에서는 선택적인 골형성이 이루어진다는 연구결과는 차단막 사용시 위치에 대한 고려사항도 제시

하고 있다¹⁴⁾. 이런 연구결과는 흡수성과 비흡수성의 여러 차단막들중 비흡수성인 expanded polytetrafluoroethylene membrane 일명 Gore-tex막을 이용하게 되는데, 현재까지 골재생을 위한 용도로 미국 FDA로부터 인가된 것은 Gore-Tex augmentation 한 종류 뿐이며, 막은 골면과 밀착하기 쉬운 안정기능과 3차원적인 부피를 갖는 골재생을 위해 공간확보 기능이 용이하여야 하고 중앙부에 좀더 긴밀성을 부여하여 항감염기능도 구비하여야 한다. 또한 임플란트 주위에 존재하는 골결손부를 신생골의 재생유도로 해소하여 매식을 위한 충분한 골생성을 이룰 수 있음이 Dahlin 등¹⁵⁾, Becker 등¹⁶⁾의 동물실험과 Wacthel 등¹⁷⁾, Jovanovic 등¹⁸⁾의 인체적용 결과에서 입증되고 보고되어져 왔다. 한편 차단막을 단독적으로 사용하거나 혹은 자가골을 포함한 여러 골이식 대체물질을 병행하여 더욱 확실한 재생처치의 결과를 얻을 수 있다고 Seibert & Nyman¹⁹⁾, Nevins 등²⁰⁾은 제시하고 있다.

이러한 연구결과들은 현재 임상에서 치조골이나 발치와 골증대술, 임플란트주위 골결손의 수복 이외에도 발치후 발치와에 즉시 매식하는 술식도 가능하게 하여 점차 임상적용이 증가하는 추세이다²¹⁾.

장점으로는 발치후 발치와의 골조직 형성이 완료되는 최소 6개월에서 12개월간의 기간을 기다리지 않아 환자가 가지는 보철물 제작사까지의 무치악 기간이 짧아지고, 발치와를 이용하여 매식하므로 수술 횟수가 적고 인접치근의 손상 우려가 적으며, 무엇보다도 발치후 정상적으로 야기되는 치조골 흡수에 따른 치조골의 높이나 넓이의 형태적 변화를 막을 수 있다는 점 등이다²²⁾.

Barzilay²³⁾는 타이타늄 임플란트를 원숭이의 발치와의 치유된 골조직에 각기 매식하고 기능적 부하를 준후 비교한 실험에서 임상적, 방사선학적, 조직학적인 자료에 차이가 없음을 보고하였으며, Becker 등²⁴⁾은 개에 하악 소구치부 발치와에 즉시 임플란트를 매식하고 실험군에는 Gore-tex막을 적용하며 대조군에는 덮어주지 않는 실험을 시행하여, 실험군에는

신생골이 형성되었으나 대조군에는 결손부위가 변화가 없음을 조직학적으로 증명하였다. 이러한 결과들은 발치후 즉시 임플란트 매식에서도 골재생을 유도하는 술식이 동반된다면 골결손부 수복뿐만 아니라, 임플란트와 신생골 사이에 충분한 골유착을 얻을 수 있음을 의미하기에 이 술식의 임상적용 가능성을 제시하였다.

하지만 단점으로 지적되는 연조직의 완전한 밀폐가 어려운 점은 사용되는 막의 노출로 인한 감염으로 골재생을 기대하기 어렵다는 보고들에 의해, 발치후 점막부위가 치유되는 2-3개월의 기간이 경과한 후 시행하여 이런 감염 위험성을 줄여보자는 변형된 방법을 Nakamura 등²⁵⁾은 제시하기도 하였다. 또한 과도한 견인으로 구강전정이 좁아져 임플란트가 가동점막부에 의해 유지되는 결과를 초래할 수 있는 경우에는 이차수술시 유리치은이식술 등의 부가적 시술을 고려해야 한다²⁶⁾. 하지만 막의 노출이 바로 감염을 의미하는 것은 아니며 Lazzara²⁷⁾는 연조직 피개가 어려운 경우 무리한 견인을 피하고 교차로 봉합하였으며, 이런 경우 Lang 등²⁸⁾, Cortellini 등²⁹⁾이 보고한 항세균 제재인 Chlorhexidine 사용의 중요성을 강조하였다. 저자의 경우 외상으로 치경부가 파절된 경우중 4명의 7에서 치관부를 제거하고 치근부에 근관치료를 시행한 후, 연조직 치유가 어느정도 진행되어 점막의 완전 봉합이 가능하였던 최소 2-3주후 시행한 경우에 양호한 결과는 또 다른 대안으로 제시하고 싶다.

기본적인 임플란트 술식과 함께 전반적인 술식의 중요점이나 주의사항은 같으나 발치후 즉시 임플란트에서는 특히 초기의 고정성 확보가 무엇보다 중요하다. 따라서 임상적 및 방사선학적 평가에서 발치와의 점막 부위에 최소 4mm 이상의 적절한 건강 골조직이 존재되는 경우 시도하여야 하며, 치근단 부위에 만성 병변을 가지고 있거나, 치주염에 의해 발치와 주위의 치조골이 고도로 소실된 경우에는 금기증에 해당된다.

외과적 술식의 조건으로는 외상을 주지않는 섬세한 발치가 먼저 선행되어야 하며, 매식체의

위치나 사용될 조직재생유도술에 의해 피판의 범위와 골막을 포함한 신중한 조직 박리가 기본적으로이다.

본 연구에 사용된 임플란트는 Single tooth restoration용으로 개발되어 회전을 방지하는 장치가 있는 Denar사의 Steri-Oss implant system 중 HA-coated Hex-lock screw type이며, 비강저 같은 타구조물을 침범하지 않는 범위에서 임플란트의 초기고정을 위해 침단부의 골조직을 최대한 이용하여 매식하였다.

매식체 깊이는 Lazzara²⁷⁾, Wilson 등³⁰⁾은 발치와 상부에서 2mm하방을, Werbitz와 Goldberg³¹⁾는 3mm 하방을 각기 제시하였다. 하지만 최종 보철물의 심미적인 면을 고려한다면, 인접치 범랑-백악 경계 3mm 하방을 확보하거나 치조골의 수평적 흡수가 야기된 부위에서는 인접치 치은연 3mm 하방에 매식하는 것이 일반적이다. 또한 치근 장축과 치관 장축이 평행하지 않기에 치근 장축을 따라 매식시 순축으로 각도가 형성될 수 있는 문제점은 원래 치근보다 약간 구개측으로 치우치도록 설정하여 해소하며 인접치와의 장축관계도 고려하여야 한다³²⁾.

사용된 조직유도재생술은 발치와내 임플란트를 먼저 매식하고 골결손부가 큰 경우는 Bio-coral로 충전하고 Gore-tex막으로 덮어주며, 대부분은 Gore-tex막만으로 덮어주는 방법이었다. 본 연구에서 Bio-coral 충전은 치근단 낭종과 외상으로 치아 및 순축 치조골이 파절되어 제거된 경우 사용하였다. Gore-tex막을 발치와 상부와 치조골에 밀착시키기 위해 날카로운 치조능은 제거하고, 협설축의 결손부 존재시는 막이 함몰되지 않도록 결손부 가연의 2-3mm 범위를 설정하였다. 또한 인접치와는 최소 1mm 정도의 간격은 유지하며 골면에 접촉시켰다.

매식후 외과적 피판은 가급적이면 초기 봉합을 시도하였으나, 골막에 부가적 절개에 의한 피판의 견인시 점막이 너무 얇아지거나 노출되는 것을 피하기 위해 과도한 견인은 실시하지 않았다. 부득이 점막이 벌어져 Gore-tex막이 노출되는 경우에는 0.12% Chlorhexidine액으

로 철저히 세척하여 감염을 예방하였다. 하지만 점막이 이개된 4명에서, 염증이 형성된 2명의 3예는 2차 수술시기까지 기다리지 않고 바로 Gore-tex를 제거하고 염증치료를 시행하였으며, 치유후 다시 조심스럽게 막사용을 재시도하였는데 이 역시 양호한 결과가 유도되어 막의 노출이 골의 재생에 미치는 영향에 대한 사항은 앞으로 더욱 연구해야할 사항으로 사료된다. 또한 염증이 형성된 3예는 치주염으로 발치한 경우와 외상으로 구강내 점막이 많이 손상되었던 경우로서, 완전무치악 환자에서보다 치주적으로 문제가 있는 환자에 있어서 구강내 세균이 더 많이 존재하여, 단점으로 지적되는 발치후 즉시 매식시 수술부위의 오염의 확률이 높다는 보고³³⁾와 일맥 상통하는 것처럼 사료된다. 다른 1예는 특별한 합병증은 보이지 않아 좀더 철저한 세척만을 시도하여 치유되었다.

외력없이 하악은 4개월, 상악은 6개월 경과후 이차수술을 시행하여 사용된 Gore-tex막을 제거하였으며, 점막의 이개나 감염이 존재하였던 경우는 부분적으로 임플란트 상부에 적은 결손부가 존재하였으나, 전 예에서 골재생이 유도되어 있음을 확인할 수 있었다. 7mm Hex-lock healing abutment를 장착한 후 보철물 제작을 위해 보철과로 의뢰되어 정해진 계획대로 시행되었다.

성공적인 임플란트에 얼마만큼의 골접촉이 필요한지는 아직도 분명하지는 않지만, 중요한 사항은 골 접촉정도는 초기치유 단계 이후 적당한 하중에 의해 점진적이고 지속적인 개조 반응에 따라 변하는 점진적 골유착이기에 최소 2년 이상의 장기간의 추적조사로 결정해야 된다는 것이다¹⁻³⁾. Krump 등²²⁾, Lazzara²⁷⁾ 등이 골재생유도술을 이용한 발치후 즉시 임플란트 매식의 인체에서의 성공적인 임상결과와 조직학적으로도 확인된 골유착 결과들을 보고하고 있지만, 인체에서 발치후 즉시 임플란트 매식의 계속적 추적조사에 대한 검증결과는 Dahlin 등³⁴⁾, Gelb³⁵⁾등의 보고이외에 아직은 제한적이고 발표가 적다. 이런 점은 조직유도재생술을 이용한 발치후 즉시 임플란트 술식에 있어 골재생이 이루어진 부위에 대한 임상적 결과와

아울러 재생된 골조직의 예후 및 술식 자체의 타당성 조사를 위해 더욱 연구가 필요한 사항이다.

본 연구는 전체적으로는 조사기간이 약 3년 간이며, 최종 보철물을 장착한 후 기능 부하를 받은 평균 27개월 경과 시점에서 임상조건과 구내표준방사선상을 채득하고, 각 단계별로 채득된 자료들과 비교검토 하였다. 연구대상이 통계적 가치를 논할 만큼 많지는 않으며, 골변화측정에 대한 최근의 방사선 검사방법 등은 실시하지 못하였지만, 재생된 골조직을 포함하여 연마된 임플란트 neck 부위까지는 전반적으로 치조골이 소실되어 있고, 첫번째 thread 부위 이상은 침범하지 않고 정지되어 있으며, 임상적으로도 실패에 범주에 속하는 특기할만한 소견을 보이지 않았다. 이런 점은 본 연구에서 사용된 조직유도재생술로 재생된 골조직이 발치창의 치유를 돕고, 임플란트와 정상적인 골유착을 이루면서 점진적 골재형성에 의해 안정되었음을 제시한다고 생각되며, 임상적용에 있어 몇가지 원칙만 잘 준수한다면 유용한 술식방법이라고 사료된다.

V. 결 론

발치후 정상적인 치유시간을 기다리지 않고, 발치후에 발치와에 즉시 임플란트를 매식하는 술식 방법은 보다 많은 장점으로 증가 추세이다. 하지만 필수적으로 병행되는 조직유도재생술 방법은 좀더 연구가 필요한 사항이다. 또한 본 연구에 사용된 조직유도재생술 방법은 아직 여러사람들에게 보편적으로는 받아들여지지 못하고 있으며, 확실한 검증을 받지는 못한 방법이지만, 장기 추적 조사에 의한 본 연구의 결과는 비록 소수의 증례이지만 타당성이 있다고 사료되며 다음과 같은 결과를 얻었다.

1. 임상적으로 11명 환자의 16개 임플란트는 매식 후 약 3년이상이 경과하고, 최종 보철물을 장착한 후 평균 27개월 경과한 시점까지의 장기 추적조사에서 안전성을 보였다.

2. 방사선학적 조사에서 치조골 소실은 연마된 neck 부위까지는 전반적으로 진행되었으나, 첫번째 thread부위 이상은 침범하지 않았으며 기능을 부여 받으면서도 안정되어 있어, 본 연구에 사용된 조직유도재생술의 방법도 정상적인 점진적 골유착이 이루어졌음을 제시한다.
3. 병행된 조직유도재생술 방법은 임상에서 사용하기 용이한 방법이며, 임플란트 주위의 골 결손부 수복과 발치후 즉시 매식술에 응용이 가능하다.
4. 발치후 즉시 매식술의 단점으로 지적되는 점막의 완전 피개의 어려운 점은, 연조직 치유가 어느정도 진행된 3주후 시행하는 방법으로 보완할 수 있다.

향후 좀더 완벽한 골재생을 시키기에 가장 적절한 재료와 외과적 술식의 개선된 방법에 대한 연구 및 많은 증례를 통한 장기간 추적조사 등에 의한 검토가 계속되어야 할 것이다.

참고문헌

1. Adell R, Eriksson B, Lekholm U, Brånemark P-I, Jemt T. A long-term follow-up study of osseointegrated implants in the treatment of totally edentulous jaws. *Int J Oral Maxillofac Implants* 1990 ; 5 : 347 - 359.
2. Albrektsson T, Zarb GA, Worthington P, Eriksson AR. The long-term efficacy of currently used dental implants : A review and proposed criteria for success. *Int J Oral Maxillofac Implants* 1986 ; 1 : 11 - 25.
3. Albrektsson T, Bergman B, Folmer T, Henry PJ, Higuchi K, Klineberg I et al. A multicenter report of osseointegrated oral implants. *J Prosthet Dent* 1988 ; 60 : 75 - 84.
4. Pylant T, Triplett RG, Key MC, Brunsvold MA. A retrospective evaluation of titanium

- implants in the partially edentulous patient. *Int J Oral Maxillofac Implants* 19 ; 92 ; 7 : 195–202.
5. Tulasne J-F. Implant treatment of missing posterior dentition. In : Laney WR, Tolman DE(eds). *Tissue Integration in Oral, Orthopedic, and Maxillofacial Reconstruction*. Chicago : Quintessence, 1992 : 103–105.
 6. Higuchi K, Slack JM. The use of titanium fixtures for intraoral anchorage to facilitate orthodontic tooth movement. In : Laney WR, Tolman DE(eds). *Tissue Integration in Oral, Orthopedic, and Maxillofacial Reconstruction*. Chicago : Quintessence, 1992 : 303–307.
 7. Tolman DE, Desjardins RP, Keller EE. Surgical-prosthetic reconstruction of oronasal defects utilizing the tissue-integrated prosthesis. *Int J Oral Maxillofac Implants* 1983 ; 3 : 31–40.
 8. Ripamonti U, Reddi AH. Growth and morphogenic factors in bone induction : role of osteogenin and related bone morphogenic proteins in craniofacial and periodontal bone repair. *Crit Rev Oral Biol Med* 1992 ; 3 : 1–14.
 9. Reddi Ah, Cunningham NS. Bone induction by osteogenin and bone morphogenetic proteins. *Biomater* 1990 ; 11 : 33–34.
 10. Gottlander M, Albrektsson T. Histomorphometric studies of hydroxyapatite-coated and uncoated CP titanium threaded implants in bone. *Int J Oral Maxillofac Implants* 1991 ; 6 : 399–404.
 11. Knox R, Caudill R, Meffert R. Histologic evaluation of dental endosseous implants placed in surgically created extraction defects. *Int J Periodont Rest Dent* 1991 ; 11 : 365–376.
 12. Gottlow J, Nyman S, Lindhe J, Karring T, Wennstrom J. New attachment formation in the human periodontium by guided tissue regeneration. *J Clin Periodontol* 1986 ; 13 : 604–616.
 13. Caton J et al. Guided tissue regeneration in interproximal defects in the monkey. *Int J Periodontol* 1992 ; 12 : 267.
 14. Nyman S, Lang N, Buser D, Bragger U. Bone regeneration adjacent to titanium dental implants using guided tissue regeneration : A report of two cases. *Int Oral Maxillofac Implants* 1990 ; 5 : 9–14.
 15. Dahlin C, Sennerby L, Lekholm U. Generation of new bone around titanium implants using a membrane technique : An experimental study in rabbits. *Int J Oral Maxillofac Implants* 1989 ; 4 : 19–25.
 16. Becker W, Becker B, Handelsman M, Celletti R, Ochsenein C, Hardwick R, Langer B. Bone formation at dehiscenced dental implant sites treated with implant augmentation material. A pilot study in dogs. *Int J Periodont Rest Dent* 1990 ; 10 : 93–102.
 17. Wachtel HC, Langford A. Guided bone regeneration next to osseointegrated implants in humans. *Int J Oral Maxillofac Implants* 1991 ; 6 : 127–135.
 18. Jovanovic SA, Spiekermann H, Richter EJ. Bone regeneration around implants in dehiscenced defect sites. A clinical study. *Int J Oral Maxillofac Implants* 1992 ; 7 : 233–245.
 19. Seibert J and Nyman S. Localized ridge augmentation in dogs : A pilot study using membranes and hydroxyapatite. *J Periodontol* 1990 ; 61 : 157.
 20. Nevins M, Mellonig JT. Enhancement of the damaged edentulous ridge to receive dental implants : A combination of allograft and the Gore-Tex memberane. *Int J Periodont Rest Dent* 1992 ; 12 : 96–111.
 21. Buser D, Bragger U, Lang NP, Nyman S.

- Regeneration and enlargement of jaw bone using guided tissue regeneration. *Clin Oral Impl Res* 1990 ; 1 : 22–32.
22. Krump JL, Barnett BG. The immediate implant : A treatment alternative. *Int J Oral Maxillofac Implants* 1991 ; 6 : 19–23.
 23. Barzilary I, Graser GN, Caton J, Shenkle G. Immediate implantation of pure titanium threaded implants into extraction sockets. *J Dent Res* 1988 ; 67 : 234.
 24. Becker W, Becker B, Handelsman M, Ochsenbein C, Albrektsson T. Guided tissue regeneration for implants placed into extraction sockets : A study in dogs. *J Periodontol* 1991 ; 62 : 703–709.
 25. Nakamura T, Busser D. Guided tissue regeneration, staged and simultaneous approach for endosseous implants. *Quintessence* 1992 ; 11 : 45–53.
 26. Langer B, Langer L. Subepithelial connective tissue graft technique for root coverage. *J Periodontol* 1985 ; 56 : 715–720.
 27. Lazzara RJ. Immediate implant placement into extraction sites : Surgical and restorative advantages. *Int J Periodont Rest Dent* 1989 ; 9 : 332–343.
 28. Lang N, Brex M. Chlorhexidine digluconate-An agent for chemical plaque control and prevention of gingival inflammation. *J Periodont Res* 1986 ; 221 : 74–89.
 29. Cortellini P, De Sanctis M, Prato G, Clauser C, Luzi R, Miracco C. Effects of a 1% chlorhexidine gel(Corsodyl) on experimentally induced periodontitis in dogs. *Int J Periodont Rest Dent* 1990 ; 10 : 392–407.
 30. Wilson TG. Guided tissue regeneration around dental implants in immediate and recent extraction sites : Initial observations. *Int J Periodont Rest Dent* 1992 ; 12 : 185–193.
 31. Werbitt MJ, Goldberg PV. The immediate implant : Bone preservation and bone regeneration. *Int J Periodont Rest Dent* 1992 ; 12 : 206–217.
 32. Gelb DA. Gelb depth gauge : A diagnostic aid in implant placement. *Int J Periodont Rest Dent* 1992 ; 12 : 300–309.
 33. Dzink JL, Tanner ACR, Haffagee AD, Socransky SS. Gram negative species associated with active destructive periodontal lesions. *J Clin Periodontol* 1985 ; 12 : 648–659.
 34. Dahlin C, Lekholm U, Linde A. Membrane induced bone augmentation at titanium implants. A report on ten fixtures followed from 1 to 3 years after loading. *Int J Periodont Rest Dent* 1991 ; 11 : 272–281.
 35. Gelb DA. Immediate Implant Surgery : Three-year Retrospective Evaluation of 50 Consecutive cases. *Int J Oral Maxillofac Implants* 1993 ; 8 : 388–399.