

## 구강 악안면 연조직 결손 재건을 위한 진피 지방 이식의 이용 : 증례보고

조선대학교 치과대학 구강악안면외과학교실

박노승 · 여환호 · 김영균 · 김수관 · 이병준 · 황경곤

### USE OF AUTOGENOUS DERMIS-FAT GRAFT FOR RECONSTRUCTION OF ORAL AND MAXILLOFACIAL SOFT TISSUE DEFECT : A CASE REPORT

No-Seung Park, Hwan-Ho Yeo, Young-Kyun Kim, Su-Gwan Kim, Byung-Joon Lee, Kyung-Kon Hwang

*Dept. of Oral and Maxillofacial Surgery, College of Dentistry, Chosun University.*

*Soft tissue defects in oral & maxillofacial region caused by tumor resection, trauma, congenital deformities have been treated in autogenous soft tissue flap, allogenic material, free dermal graft, fascia graft.*

*Of these methods, autogenous dermis graft had initially been applied in hernia treatment at the beginning of nineteenth century and have been applied in soft tissue augmentation coverage of vital structure, dead space removal and reconstruction of fascia.*

*A fat graft is used in reconstruction of orbit at the enucleation, restoration of facial contours, etc.*

*In this case, patient with chin soft tissue defect in traffic accident was treated in autogenous dermis-fat graft from patient's abdominal and gluteal region. Chin defect was reconstructed favorably. There was no severe atrophy of grafted area 12 months postoperatively. We will report the result that is favorable esthetically with literature review.*

*Key words : Soft tissue defect, autogenous dermis-fat graft*

#### I. 서 론

사회의 규모가 크고 문명의 이기인 교통, 통신이 고도로 발달함에 따라 여러 계층의 사

람들이 서로 융화하며 살아가는 현대 사회생활의 형태속에서 사람들은 무엇보다도 자신의 안모에 더욱 관심을 갖게 되었으며, 이에 부응하여 안모의 외형을 수정하는 많은 술식들이

여러 선학들에 의해서 개발되고 현재까지 사용되어지고 있다. 특히 외상, 감염, 종양의 절제, 선천적기형 등에 의해서 유발된 안모의 추형은 환자가 생활하는데 있어서 사회적 정신적으로 큰 장애요인으로 작용할 수 있다. 그러므로 이의 조기 처치와 치료로 환자가 정신적, 사회적으로 건강하게 생활해 나갈 수 있도록 도와주는 것이 무엇보다도 중요하다고 하겠다. 여러 요인에 의해서 유발된 안면부 연조직 결손 및 외형 함몰의 증강술시 Gore-tex, HA, Glass ionomer, Silicone, Medpor 등과 같은 다양하게 개발된 합성이식체를 사용할 수도 있다. 그러나, 이들 재료들은 이물반응, 매식후 유동성 및 감염의 위험성이 높고 가격이 비싼 단점이 있다. 한편 자가 조직이식은 이식후 상당한 흡수 및 위축 가능성이 있으며 공여부가 필요하다는 단점이 있으나, 생체적합성 가장 우수하고 합병증 유발 가능성이 적기때문에 여전히 많이 사용되고 있다. 이러한 자가 조직이식제로는 근, 건막, 지방, 연골, 골 진피 등이 사용되어질 수 있다<sup>1,2,3,4</sup>.

저자들은 반복된 수술과 술후 감염에 의해서 하악정중부 하부의 연조직 결손 및 편평한 턱의 외형을 갖는 환자에서 미세혈관문합술을 이용하지않은 유리 진피-지방이식(Free dermis-fat graft)을 이용하여 양호한 결과를 얻었기에 문헌고찰과 함께 보고하는 바이다.

## II. 증례보고

본 증례의 26세 남자환자는 1993년 6월 교통사고로 안면부의 다발성 열창 및 하악정중부 골절과 양측 하악 과두골절을 주소로 본원 응급실로 내원하여 본원성형외과에서 수술 및 입원치료를 받은 환자였다. 성형외과에 입원중 양측 하악과두골절에 대하여 과두절제술을 시행하였으며, 하악정중부골절에 대하여는 소금 속판(Miniplate)을 이용한 고정술을 시행하였다. 그러나 하악정중부의 골절부는 술후 감염으로 골수염의 소견을 보였고, 1994년 본과에 내원하여 골수염의 치료를 위한 수술을 받았다.

술후 골수염은 완쾌되었으나 1996년 6월 환

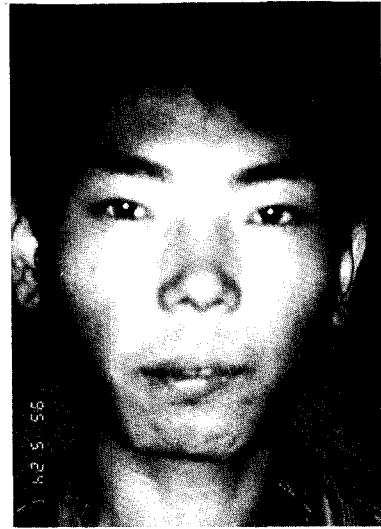


Fig. 1. 술전 정모, 하악정중부 부위와 연조직 결손에 의한 평편하고 짧아진 하안모를 보이고 있다.

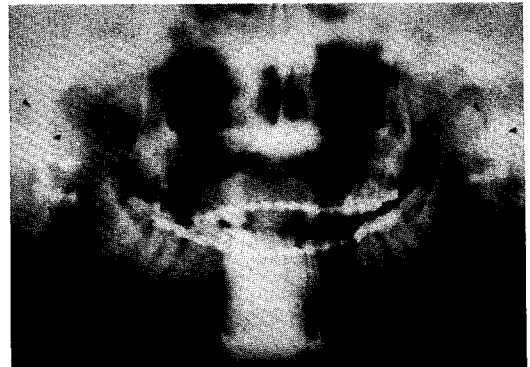


Fig. 2. 술전 Orthopantomogram, 하악골 정중부 하연의 골외형은 정상임을 보여주고 있다.

자는 짧고 후퇴된 비대칭적 하악정중부의 외형수정을 주소로 본과에 내원하였다(Fig 1). 파노라마 사진과 두부방사선 계측사진촬영 및 분석결과, 환자는 양측 하악상행지의 길이가 짧아져 있었으며 하악의 최전방점은 정상보다 후방위치되어 있었다. 또한 방사선사진 분석 검사상 하악정중부는 정상적인 골외형을 가지고 있음에도 불구하고 임상검사에서는 짧아진 하안모와 하악정중부의 연조직 결손을 보여주고 있었다(Fig 2). 이에 술자들은 본환자를 술후

발생된 하악골 후퇴증과 하악골 정중부 하연에 연조직 결손이 존재하는 환자로 판단하고 양측 상행지에 C자형 골절단술과 Biocoral block의 매식을 이용하여 후퇴된 하악골의 위치와 양측성 Angle씨 2급 구치부관계를 수정하려고 하였으며 전진 이부성형술을 시행하여 후퇴된 하악정중부의 위치를 전방으로 위치시키려고 시도하였다(Fig 3). 또한 하악정중부 하연의 연조직 결손을 수복하기 위해 우측 측둔부로부터 2×3cm크기의 유리 진피-지방조직을 채취하고(Fig 4) 하악정중부하연에 기존에 존

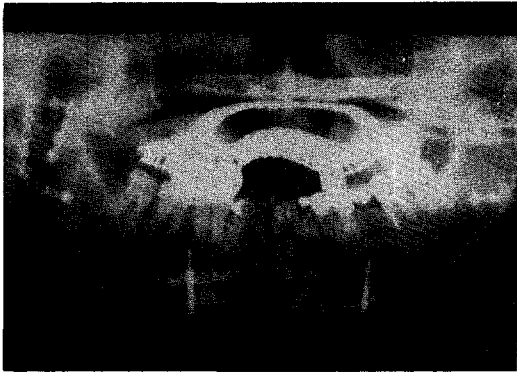


Fig. 3. 하악 양측 상행지에서 C자형 골절단술과 전진 이부성형술을 시행한 후 Orthopantomogram

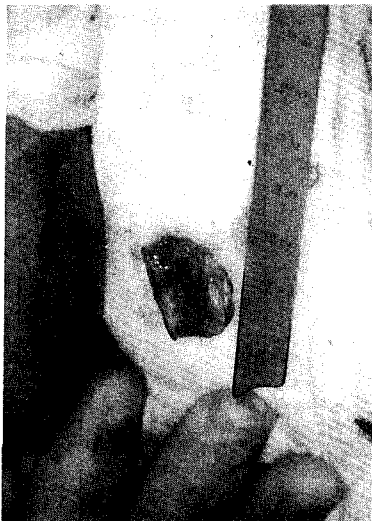

Fig. 4. 수혜부에서 채취한 유리 진피-지방 이식편모습.

재하던 반흔조직상에 약 2cm의 수평절개와 함께 진피하방에서 조직을 박리한 후 이식편을 위치시킨 후 봉합을 시행하였다(Fig 5). 수술후 진피와 지방의 흡수를 예상하여 충분한 과수정을 해주었다(Fig 6). 술후, 1개월, 3개월, 6개월, 12개월의 계속된 내원기간에도 환자는 약간의 이식조직의 흡수를 보이고는 있으나

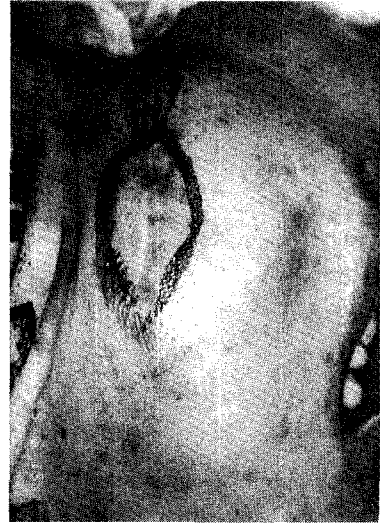

Fig. 5. 이식편의 고정을 위해 준비된 수혜부의 모습.

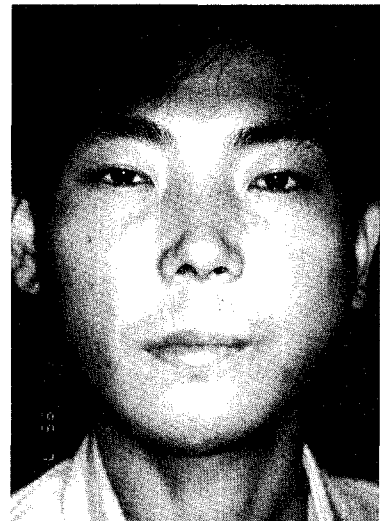


Fig. 6. 술후 퇴원시 환자의 정모

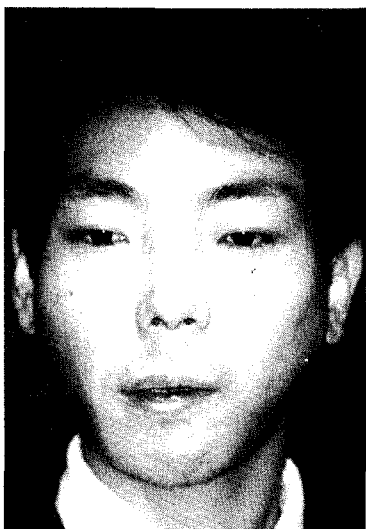


Fig. 7. 수술 12개월 후 정도

비교적 양호한 안면형태를 보였다(Fig 7).

### III. 총괄 및 고찰

선천적 기형, 중앙적출술, 감염, 외상 등으로 인하여 발생한 안면조직의 결손부의 재건을 위해서 선학들은 많은 술식을 개발해 왔고 또한 이들 방법중에는 현재까지 널리 사용되고 있는 방법들도 있다. 여러요인에 의해 유발된 연조직 결손의 증강술시 Gore-tex, HA, Glass-ionomer, Silicone, Medpor 등 다양한 합성이식체를 사용할 수도 있으며, 또 진피, 지방, 건막, 연골 등 자가조직이식을 사용할 수도 있다<sup>1,2,3,4,5</sup>).

인공적으로 합성된 재료들은 부가적인 수술이 필요하지 않아 신체 다른 부위에 손상을 주지 않는 장점이 있지만, 면역반응에 대한 잠재적 위험성과 매식후 유동가해 존재한다는 단점을 가지고 있다<sup>1,2,3</sup>). 이러한 이유때문에 부가적인 수술과 이식편의 흡수가 존재할 지라도 현재까지 외과의사들은 자가조직이식을 통한 증강술 및 이식술을 선호하는 경향이 있는 것은 사실이다. 자가조직이식을 이용한 증강술시는 이식체의 흡수 및 괴사가 가장 큰 단점으로 지적될 수 있고 이러한 것을 극복하기 위해서 유리혈관 미세문합술을 이용한 조직이식 등이 실시되고 있다<sup>1,2,3,4</sup>).

진피지방이식을 이용하여 연조직 결손부의 증강술 및 수복시 주의해야 할 사항은 세심한 지혈술식을 통한 혈종의 형성방지, 이식편 채득시 외상의 최소화를 통한 지방세포의 파괴방지, 이식편의 흡수를 예상한 과수정, 이식편의 수혜부로의 견고한 부착 등을 들 수 있다. 이식편 하방에 혈종이 형성되면 술후 감염의 기회가 증가되고 이식편의 혈행의 재개가 실패하여 이식편의 생착이 이루어지지 않는다. 이식편의 채득시 가해지는 과도한 외상은 지방세포의 파괴를 가져오며 이차적 이물반응과 이식편의 심한 흡수 및 괴사 등을 가져올 수 있다. 그리고 지방조직과 진피는 이식후 6개월에서 12개월사이에 그 체적의 1/3-1/2이 감소함으로써 충분한 과수정을 해 주어야한다. 이식편의 수혜부로의 견고한 부착은 혈종방지 목적과 아울러 중력방향으로 이동하려고 하는 이식편의 성격상 이식편이 원래의 위치에 고정시키기 위한 중요한 과정의 하나라 하겠다. 또한 안면부는 많은 근육의 주행과 배열로 인하여 이식편이 다른 위치로 이동될 가능성이 다른 신체부위보다 더 높다고 할 수 있으며, 이의 예방을 위해 다양한 방법을 고려해야한다<sup>1,2,3,4,5,8,9</sup>). 본 교실에서는 수혜부의 진피하방에서 조직을 박리하여 터널을 형성한 후 이식편을 삽입하여 견고한 고정이 되도록함으로써 수차례의 수술에 의해 손상된 혈행으로 인한 영향을 최소화하고자 함으로써 터널을 이용한 견고한 고정을 별도의 봉합없이 수행할 수 있었다.

미세혈관문합술을 이용한 유리조직이식술을 시행하지 않을 경우 진피-지방이식편의 혈행이 제대로 이루어지지 않아 중심부 괴사의 가능성이 증가한다. 또한 유리 진피-지방이식편이 수혜부혈관과의 혈관문합에 의해 혈류공급을 받기까지는 3일에서 5일의 시간이 소요되며, 이 기간동안 이식편이 살아남기 위해서는 주위 조직으로부터 확산에 의해 영양공급을 받을 수 있는 정도의 이식편의 채득이 중요하다. 그러므로 적절한 적응증 선택과 이식편의 크기가 적절할 때만이 유리진피 지방이식의 성공적인 생착이 가능하다<sup>1,2,3,5,8,9</sup>). 다행히 안면부에는 심부에서 피하층으로 올라오는 광범위한 혈류공

급이 있고 이로 인하여 이식편이 중심부 괴사 없이 생착할 수 있는 가능성이 좀 더 증가함으로써 어느 정도의 이식편의 크기증가는 수용할 수 있는 것으로 보인다<sup>1,2,3)</sup>.

또한 진피의 채취시 상피층의 완전한 박리가 필요하며 이러한 상피세포가 잔존할시 함입성 낭종과 같은 술후 합병증을 유발할 수도 있다<sup>8)</sup>.

유리-진피 지방이식의 공여부로서는 서혜부, 측둔부, 하복부, 둔부의 주름진 부위 등을 들 수 있으며, 이러한 공여부들은 술후 눈에 잘 띄지 않고 풍부한 지방 조직을 함유하고 있는 장점을 가지고 있다<sup>1,2)</sup>.

#### IV. 결 론

술후감염으로 인하여 하악정중부 하연의 연조직 결손이 발생한 본 증례의 환자에서 유리진피지방을 이용하여 연조직 결손부위의 외형을 훌륭히 수복하였으며, 계속적인 환자의 관찰 결과 심한 이식편의 괴사나 흡수 그리고 염증반응이 없이 만족할 만한 외형을 유지하고 있어 문헌고찰과 함께 증례를 보고하는 바이다.

#### REFERENCE

1. Joseph G. McCarthy, Plastic Surgery Vol. 1, 475-522 1990, W. B. Saunders company.
2. Mimis Chohen : Mastery of Plastic and

- Reconstructive Surgery Vol. 1, 88-90, 1990, W. B. Saunders Company
3. Rainer B. Drommer, Ulrich Mende : free fat transplantation int face. J. of Craniomaxillofacial surgery 23, 228-232, 1995.
4. Toyomi Fujino, Ryuzaburo Tanino, Chitoru Sugimoto : Microvascular transfer of free deltopectoral dermal-fat flap
5. James H. Wells, Milton T. Edgerton : Correction of severe hemifacial atrophy with a free dermis-fat flap from the lower abdomen
6. Barry L. Eppley, Robert V. synders Jr. : Autologous facia fat transplantation : improved graft maintenance by microbead bioactivation 50 : 477-482, 1992
7. Michael S. Bryant, Alfonso M. Bremer, Tai Q. Nguyen : Autogenetic fat transplants in the epidural space in routine lumbar spine sugery.
8. Philip F. Corso, Frank P. Gerold : Use of autogenous dermis for protection of the carotid artery and pharyngeal suture lines in radical head and neck surgery.
9. Byron Capleese Smith : Ophthalmic plastic and Reconstructive Surgery Vol II, 1308-1320, 1987, The C. V. Mosby Company.