

전산화단층촬영법을 이용한 하악 전돌증 환자의 하악지 시상 골절단술후 하악과두 위치변화 분석

경북대학교 치과대학 구강악안면외과학교실

최강영 · 이상한

EVALUATION OF CONDYLAR POSITION USING COMPUTED TOMOGRAPH FOLLOWING BILATERAL SAGITTAL SPLIT RAMUS OSTEOTOMY*

Kang-Young Chol, Sang-Han Lee

Dept. of Oral & Maxillofacial Surgery, College of Dentistry, Kyungpook National University

This study was intended to perform the influence of condyle positional change after surgical correction of skeletal Class III malocclusion after BSSRO in 20 patients (males 9, females 11) using computed tomogram that were taken in centric occlusion before, immediate, and long term after surgery and lateral cephalogram that were taken in centric occlusion before, 7 days within the period intermaxillary fixation, 24hour after removing intermaxillary fixation and long term after surgery.

- 1. Mean intercondylar distance was 84.45 ± 4.01 mm and horizontal long axis of condylar angle was $11.89 \pm 5.19^\circ$ on right, $11.65 \pm 2.09^\circ$ on left side and condylar lateral poles were located about 12mm and medial poles about 7mm from reference line(AA') on the axial tomograph. Mean intercondylar distance was 84.43 ± 3.96 mm and vertical axis angle of condylar angle was $78.72 \pm 3.43^\circ$ on right, $78.09 \pm 6.12^\circ$ on left.*
- 2. No statistical significance was found on the condylar change(T2C-T1C) but it had definitive increasing tendency. There was significant decreasing of the distance between both condylar pole and the AA' ($p < 0.05$) during the long term(T2C-T2C).*
- 3. On the lateral cephalogram, no statistical significance was found between immediate after surgery and 24 hours after the removing of intermaxillary fixation but only the lower incisor tip moved forward about 0.33mm ($p < 0.05$). Considering individual relapse rate, mean relapse*

** A thesis submitted to the Council fo the Graduate School of Kyungpook National University in partial fulfillment of the requirements for the degree of Master of Science in Dentistry in June 1996.*

rate was 1.2% on L1, 5.0% on B, 2.0% on Pog, 9.1% on Gn, 10.3% on Me($p < 0.05$).

4. There was statistical significance on the influence of the mandibular set-back to the total mandibular relapse($p < 0.05$).
5. There was no statistical significance on the influence of the mandibular set-back(T2-T1) to the condylar change(T2C-T1C), the condylar change(T2C-T1C, TLC-T2C) to the mandibular total relapse, the pre-operative condylar position to the condylar change(T2C-T1C, TLC-T2C), the pre-operative mandibular posture to the condylar change(T2C-T1C, TLC-T2C)($p > 0.05$).
6. The result of multiple regression analysis on the influence of the pre-operative condylar position to the total mandibular relapse revealed that the more increasing of intercondylar distance and condylar vertical axis angle and decreasing of condylar head long axis angle, the more increasing of mandibular horizontal relapse(L1,B,Pog,Gn,Me) on the right side condyle. The same result was founded in the case of horizontal relapse(L1,Me) on the left side condyle.($p < 0.05$).
7. The result of multiple regression analysis on the influence of the pre-operative condylar position to the pre-operative mandibular posture revealed that the more increasing of intercondylar distance and condylar vertical axis angle and decreasing of condylar head long axis angle, the more increasing of mandibular vertical length on the right side condyle. and increasing of vertical length & prognathism on the left side condyle($p < 0.05$).
8. The result of simple regression analysis on the influence of the pre-operative mandibular posture to the mandibular total relapse revealed that the more increasing of prognathism, the more increasing of mandibular total relapse on B and the more increasing of over-jet the more increasing of mandibular total relapse($p < 0.05$).

Consequently, surgical mandibular repositioning was not significantly influenced to the change of condylar position with condylar reposition method.

Key words : Orthognathic Surgery, Relapse, Condylar position, Computed tomograph

I. 서 론

외과적 악교정술은 짧은시간에 악골 형태를 재구성하여 기능적, 심미적인 문제를 해결하나 몇가지 후유증을 나타낼 수 있으며 그 중 가장 중요한 것은 재발이라고 할 수 있다^{1,2)}. 이러한 재발에 관여하는 요소에 대한 연구는 악교정술이 자리잡은 이후 매우 활발히 되어 왔으며 여기에는 하악과두의 위치변화, 악간고정 방법 및 기간, 악골의 이동량 및 방향, 술전후 교정치료, 부적절한 골절단부의 접합, 저작근의

기능과 악골근의 작용, 골막의 작용, 구강내 용적감소로 인한 설압의 변화, 나이에 따른 하악골의 성장 편차등과 같은 여러가지 요인들이 있다고 하겠다³⁻⁹⁾. 이들 중에서 특히 변위된 근심골편 즉 변위된 과두위치가 중요한 요소로 작용한다고 생각하게 되었으며¹⁰⁾, 이에 대한 연구가 매우 활발히 일어났지만 과두의 위치변화를 정확히 파악하는 데는 여러가지 어려운 점들이 많았다. 즉 악관절은 여러가지 복잡한 주위 해부학적 구조물에 의해 상의 왜곡 및 변형이 많으며, 술전후에서 재현성있는 활

영이 어렵고, 이들의 변위방향이 전후 및 상하방, 측방향의 근원심 및 과두장축의 변화 등으로 다양하다고 알려져 있다¹¹. 악관절부위의 촬영에는 측사위경두개촬영법, 경인두촬영법, 경안와촬영법, 관절조영촬영법(Arthrogram), 단층촬영법(Tomogram), 전산화단층촬영법(CT), 자기공명촬영법(MRI) 등이 있다.

초기에는 측사위경두개촬영법이 비교적 손쉽고, 미세한 위치변화에도 잘 나타난다고 알려져 많이 이용되었으나^{11, 12, 13} 이와 더불어 이하두정(Submento-vertex) 방사선사진에서 하악과두의 장축각 및 과두간 거리에 대한 연구도 많이 되었다¹⁴⁻²⁰. 하지만 이러한 평면방사선사진은 반복촬영시의 재현성있는 촬영이 어렵고 특히 측사위경두개방사선사진은 술식 및 촬영장치에 따른 상의 변화가 심하고, 사측방향의 촬영으로, 정확한 외형을 나타내기 어렵다고 하였다^{12, 21, 22}. 이러한 점을 보완하기 위하여 단층촬영법을 이용하게 되었지만 절단깊이, 절단각도의 측정이 평면방사선사진에 의해 결정되므로 재현성에 문제가 있으며, 과두의 형태에 대한 고려가 결여되어 있었다²³⁻²⁷. 그리하여 술전에 평면방사선사진을 이용하지 않고 두개의 위치를 일정하게 유지시킬수 있는 기구를 사용하며 컴퓨터의 여러 기능을 이용하여 더욱 재현성있고 선명한 사진을 얻을 수 있는 전산화단층촬영법을 이용하게 되었다^{1, 28-31}.

그러나 비교적 정확하고 재현성 있는 전산화단층촬영법이 개발되었지만 삼차원적인 하악과두의 위치변화를 나타 낼 적절한 기준선과 계측치에 대한 연구는 미흡한 실정이며 더욱이 악교정술후의 재발과의 연관성에 대한 연구는 국내외 거의 없는 실정이다. 본 연구에서는 Spitzer등(1984)^{1, 31}의 수평기준선과 저자가 고안한 수직기준선을 이용하여 재현성있는 주사상을 획득하였으며, 재현성이 뛰어나며 과두와 가까운 외이도의 최외측점 및 과두와의 최외점을 이용하여 하악과두의 위치를 평가하였으며, 거리의 측정시에도 처음으로 비교적 절대적인 값을 이용하였다. 또한 규격화된 측면두부방사선사진을 이용하여 악교정술후 원심골편의 형태 및 재발량을 분석하여 과두의 형태 및 술후

위치변위와의 상관관계를 다중회귀분석법을 이용하여 통계적으로 검토하였다³²⁻³⁴.

저자는 견고고정을 이용하여 하악지 시상골절단술을 시행한 하악전돌증 환자를 대상으로 전산화단층촬영을 이용하여 하악과두부위의 삼차원적 형태 및 변화를 분석하고, 측모두부방사선사진을 이용하여 원심골편의 형태와 전후 및 상하방향으로의 이동을 관찰하여 1) 규격화된 하악과두 위치변화 분석법을 정의하고, 2) 이를 이용하여 하악과두 형태 및 위치변화와 하악골 형태, 변화량 및 재발과의 상관관계에 대하여 분석하고, 3) 하악과두부위와 원심골편의 재발방향과 악교정술후 발생하는 재발원인에 대하여 고찰하고자 본 연구를 시행하였다.

II. 연구대상 및 방법

1. 연구대상

본 연구는 팔격성 하악전돌증을 주소로 경북대학교병원 치과교정과에서 술전 교정치료를 받고 1995년 1월에서 1995년 7월까지 구강악안면외과에서 다른 부가적인 수술없이 하악지 시상골절단술만을 받은 환자 20명(남 9명, 여 11명)을 대상으로 하였다. 수술시 평균연령은 21.7세 (최소 19세, 최대 25세)였고 수술은 Obwegeser-Dal Pont의 변형된 하악지시상골절단술을 사용하였으며, 모두 나사를 이용한 견고고정을 시행하였다. 수술시에 하악을 안정시키기 위한 Occlusal splint 를 이용하였고 수술후에 occlusal splint 를 장착한 상태로 악간고정을 시행한 후 평균 11.9일 정도 유지, 제거한 후 물리치료를 시행하였다.

자료는 술전 3주 이내 (T1), 술직후 (T2, 술후 1일), 악간고정제거 24시간후(T3), 술후 최소 6개월 이상 (TL, 평균 8.1개월)에 촬영된 측모두부방사선사진과 술전 1주 이내 (T1C), 술후 악간고정제거전(T2C, 평균 7일), 술후 최소 6개월 이상 (TLC, 평균 8.1개월)에 촬영된 전산화단층촬영법을 이용하였다.

2. 연구방법

1) 측모두부방사선사진

규격화된 측모두부방사선사진을 위하여 FH plane 이 지평면과 평행하게 하여 환자가 직립하고 치아가 교합된 상태에서 촬영하였으며 90kVp, 15mA, 노출시간 0.2초의 조건으로 두부방사선촬영기(Markman II, USA)로 촬영하였으며 필름은 8" X 10" AGFA Curex ortho-film을 사용하였다. 피사체와의 거리는 5 feet, 피사체-필름거리는 14cm 였으며 방사선사진 확대율은 8% 였다.

동일인에 의하여 방사선사진을 트레이싱하여 작성된 투사도를 Digitizer (SUMMAGRAPHICS II, USA)를 이용하여 486DX Computer에 입력하여 거리와 각도를 0.01mm, 0.01°까지 계측하였다. 계측점으로 S, N, A, U1, L1, B, Pog, Gn, Me, M(하악제1대구치 협측교두정)을 정하고 N점을 중심으로 SN을 시계방향으로 7회전시킨 HP선과 여기에 수직으로 내린선 NN'를 기준선으로 정하였다. 계측항목으로 SNA, SNB, ANB 각도와 NN'선에서 A, U1, L1, B, Pog, Gn, Me, M 과의 수평최단거리, HP에서 B, Pog, Gn, Me 과의 수직최단거리, NN'선에서 수직으로 계측한 U1과 L1의 수평거리차이(over-jet), NN'선과 평행하게 계측한 U1과 L1과의 수직거리차이(over-bite)를 측정하였다. 하악후퇴량은 하악협측교두정의 위치변화량(NN'M)으로 산출하였고 재발량분석에서 골격성재발은 B, Pog, Gn, Me의 수평, 수직 위치변화로, 치성재발은 상하악 중절치 정점의 위치변화로 파악하였다 (Fig. 1).

2) 전산화단층촬영

전산화단층촬영은 Hitachi-W 500을 이용하여 120 kVp, 200mA에서 Bone algorithm의 조건으로 각 대상의 두부측 방향과 관상면을 주사하였다. 이때 재현성 있는 두부위치를 획득하기 위하여 두부안장을 사용하고 전산화단층촬영 장치의 수직기준선(Three dimensional light localizer-Midline Beam)을 비침과 양 눈썹사이를 지나게 하였으며 수평기준선(Transverse Beam)을 좌우 이주의 중간을 지나게 하였다.

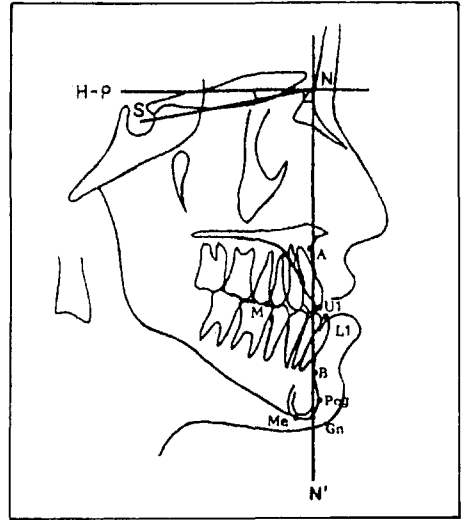


Fig. 1. Cephalometric landmarks. 1. Sella(S) 2. Nasion(N) 3. Subspinale(A) 4. Upper incisor edge(U1) 5. Lower incisor edge(L1) 6. Supramentale(B) 7. Pogonion(Pog) 8. Gnathion(Gn) 9. Menton (Me) 10. Lower first molar cusp tip (M)

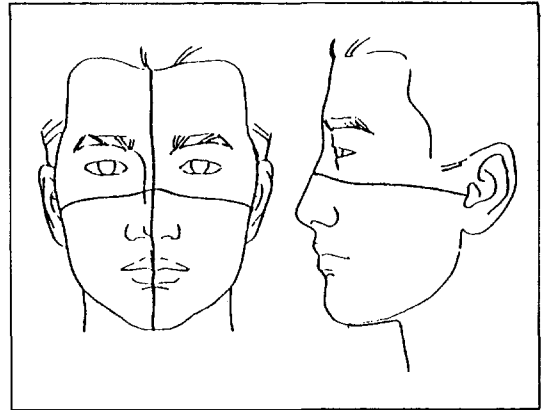


Fig. 2. Reproduction of Head position.

1. Mid line beam
2. Transverse beam

(Fig. 2) 그리고 두부측방향 단층면에서 동일한 주사상을 획득하기 위하여 외이공 최상부와 비전두봉합선(N)을 연결하는 선(Horizontal reference line, ON)을 기준으로 1mm 간격으로 하방으로 주사하여 과두 의형을 가장 잘 나타

내는 단층면을 이용하였고 이때 기준선에서의 거리를 계산하여 술후의 촬영시에도 이용하였다 (Fig. 3). 계측항목으로 외이공의 최후외방점을 연결하는 선 AA'를 기준선으로 하고 계측항목으로 좌우측 과두사이 거리(MM') 과두의 내외첨점(Medial pole, MP Lateral pole, LP)을 잇는 선과 기준선 AA'사이의 각도 우측과두의 장축각(Long axis angle of condyle head, RCA), 좌측과두의 장축각(LCA), 과두의 내외첨점과 기준선사이의 수직거리(RLD, RMD, LMD, LLD)를 계측하였고(Fig. 4), 관상면상 단층면에서는 두부 축방향 단층면의 기준선에서

수직으로 내린선(Vertical reference line, OO')을 기준으로 외이공 전방부에서 전방으로 1 mm 간격으로 주사하여 과두의 외형을 가장 잘 나타내는 단층면을 이용하였고, 이때도 기준선에서의 거리를 계산하여 술후의 촬영시에도 이용하였다(Fig. 5). 과두와의 최외점을 연결하는 선 aa'를 기준선으로하고 계측항목으로 좌우측 과두사이의 거리(mm'), 과두의 외측점과 우각부를 연결하는 선과 기준선사이의 각도인 우측과두의 사축각(Vertical axis angle, RCA') 좌측과두의 사축각(LCA')을 계측하였다 (Fig. 6).

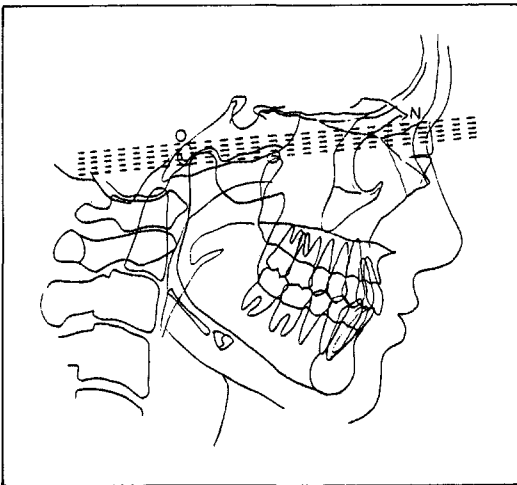


Fig. 3. Scout view for Axial tomograph.

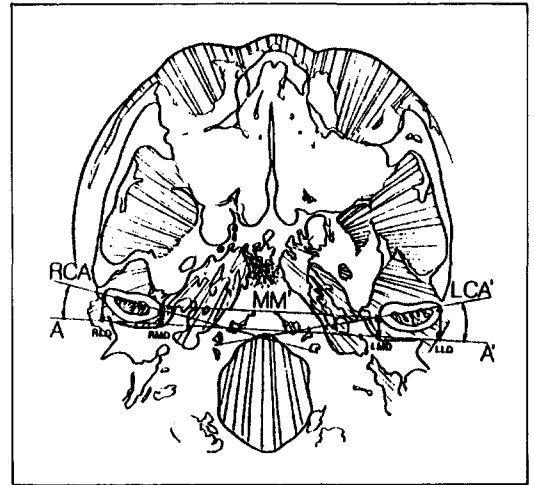


Fig. 4. Axial tomograph.

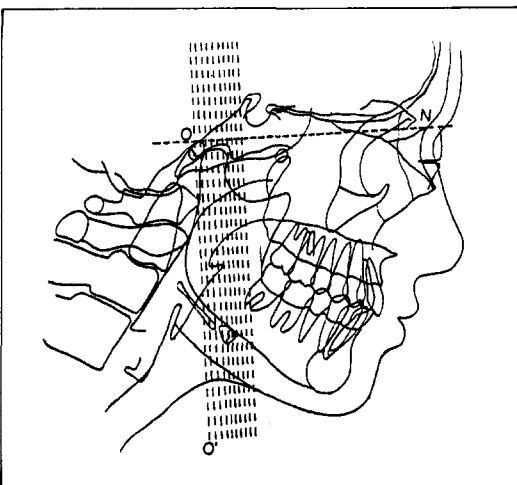


Fig. 5. Scout view for Coronal tomograph.

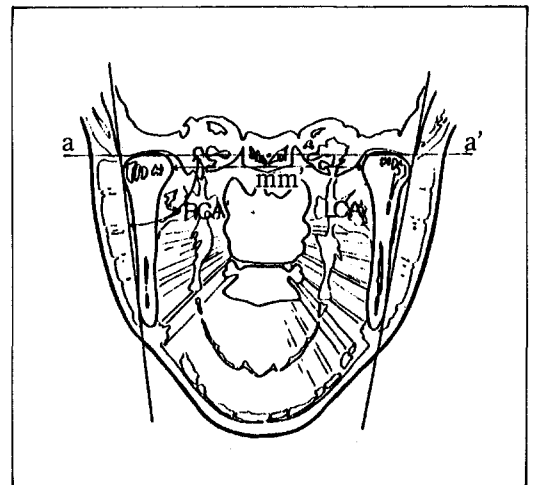


Fig. 6. Coronal tomograph.

3) 통계방법 및 분석

하악골의 외형, 과두의 형태, 수술에 따른 하악골의 변화(T1, T2, T3, TL) 및 과두의 변화(T1C, T2C, T3C) 등을 통계적으로 검증하기 위하여 SPSS/PC⁺ 통계분석 프로그램으로 paired t-test, 단순회귀분석(simple regression analysis) 및 다중회귀분석(multiple regression analysis)를 이용하여 처리하였다.

III. 연구성적

1. 각 항목계측치의 변화

1) 전산화단층촬영상의 각 계측치의 변화 및

유의성검정(Table 1-1, 1-2, 1-3, 1-4)

과두의 내측점 사이의 평균거리는 약 84.4 mm이며 장축각은 우측 11.89±5.19°좌측 11.65±2.09°, 수직축각은 우측 78.12±3.43°좌측 78.09±6.12°로 좌우 비슷하였으며, 기준선(AA')에서 과두의 외측점은 우측이 11.645±2.095mm이며 좌측은 11.348±1.775mm이고 내측점은 우측이 7.163±1.923mm이며 좌측이 7.347±1.775mm정도 전방위치해 있었다. 과두간 거리는 평면방사선사진을 이용한 최등³⁹⁾에서 106.8mm, 122.6mm 백등¹⁶⁾에서의 103.65mm와는 상당히 다르지만 본 연구와 같이 전산화단층사진을 이용하고 같은 두부 축방향

Table 1-1. Change of the measurement on the axial tomograph

C. T. measurement	T1C		T2C		TLC	
	mean	SD	mean	SD	mean	SD
MM'	84.445	4.008	85.696	5.000	84.354	4.332
RCA	11.955	6.316	12.370	5.544	11.628	5.747
LCA	11.893	5.194	12.600	6.342	11.662	6.563
RLD	11.645	2.095	11.689	1.669	10.630	1.788
RMD	7.163	1.923	7.189	1.681	6.121	1.498
LMD	7.347	1.509	7.531	1.863	6.454	1.161
LLD	11.348	1.775	11.567	2.135	10.134	2.160

Table 1-2. Change of the measurement on the coronal tomograph

C. T. measurement	T1C		T2C		TLC	
	mean	SD	mean	SD	mean	SD
mm'	84.434	3.959	85.886	4.861	84.312	4.168
RCA'	78.120	3.437	76.675	4.563	76.670	4.446
LCA'	78.090	6.123	77.800	7.252	76.337	4.028

Table 1-3. Paired t-test on the axial tomograph

C. T. measurement	T2C-T1C		TLC-T2C		TLC-T1C	
	mean	p	mean	p	mean	p
MM'	1.159	0.151	-1.249	0.123	-0.091	0.760
RCA	0.415	0.650	-0.742	0.243	-0.328	0.709
LCA	0.708	0.366	-0.938	0.398	-0.231	0.820
RLD	0.043	0.918	-1.063	0.008	-1.015	0.038
RMD	0.026	0.194	-1.058	0.003	-1.042	0.199
LMD	0.185	0.667	-1.078	0.022	-0.893	0.004
LLD	0.219	0.621	-1.433	0.012	-1.215	0.011

Table 1-4. Paired t-test on the coronal tomograph

C. T. measurement	T2C-T1C		TLC-T2C		TLC-T1C	
	mean	p	mean	p	mean	p
mm'	1.452	0.007	-1.574	0.001	-0.122	0.602
RCA'	-1.445	0.073	-0.005	0.995	-1.450	0.090
LCA'	-0.290	0.673	-1.463	0.303	-1.753	0.200

단층면상에서의 기준선을 사용한 Spitzer(1984)¹¹⁾의 보고 $83.67 \pm 3.12\text{mm}$ 와는 비슷한 결과를 보였다. 연구에 따라 이하두정방사선사진상에서의 과두의 내외첨점(MP, LP)을 연결하는 선과 기준선과의 각도(과두 장축각)는 평균 $10^\circ - 23^\circ$ 까지 다양하게 나타났으며 전산화단층촬영을 이용한 Spitzer¹¹⁾연구에서도 기준선이 달라 우측 14° , 좌측 18° 로 다르게 나타났다.

술전, 술후 과두변화(T2C-T1C)는 대부분 통계적인 유의성은 없었으나($p > 0.05$) 평균 우측과두의 장축각이 총과두수의 50%에서 전내측회전하는 양상을 보였고, 좌측과두에서는 60%에서 같은 양상을 보였다. 또한 과두의

수직축각에서 우측 65%, 좌측 50%에서 감소하는 양상을 보여 견고고정 시술과정에서 과두가 전내방회전하는 경향을 보였다.

mm'에서는 통계적인 유의성있게 평균 1.452mm정도 과두간 거리가 증가하는 양상을 보였다($p < 0.05$). 동일한 계측치를 나타내는 MM'에서는 평균 1.159mm정도 증가하는 양상을 나타내었지만 이는 통계적인 유의성이 없었다($p > 0.05$). 이는 두부측방향단층면에서의 주사 위치는 술전, 술후 모두 구개저에서 동일한 거리에서 이루어지므로 과두의 수직방향의 이동이 있을 경우에 과두보존술의 이용으로 비록 미약하지만 수직적으로 다른 면에서 측정하는데 기인한다고 사료된다.

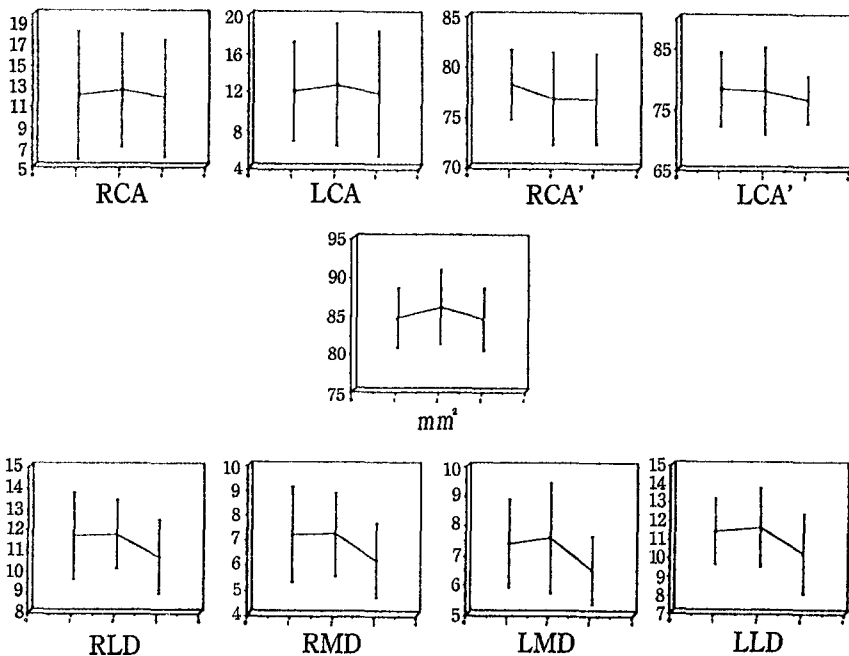


Fig. 7. Change of the C. T. measurement.

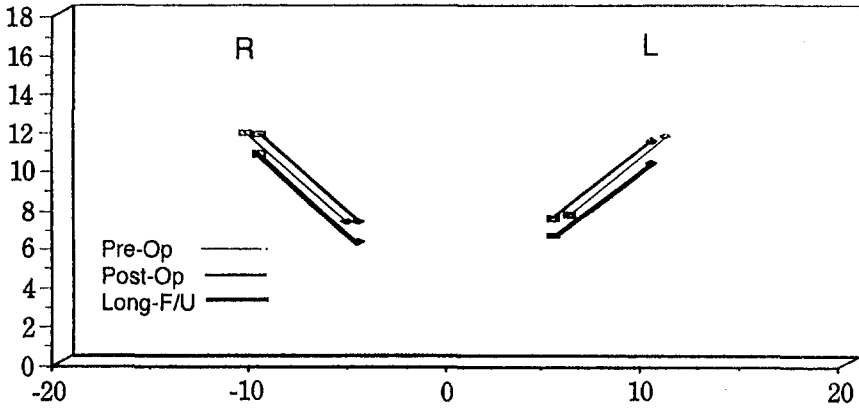


Fig. 8. Change of the condylar position on the axial tomograph.

장기관찰에 따른 회귀성향(TLC-T2C)에서 LMD는 평균 1.078mm($p < 0.05$), 술전에 비하여 평균 0.893mm($p < 0.01$)정도 감소하였으며, LLD는 평균 1.433mm($p < 0.05$), 술전에 비하여 평균 1.215mm($p < 0.05$)의 감소를 보였다. RLD는 평균 1.063mm($p < 0.01$) 술전에 비하여 평균 1.015mm($p < 0.05$)의 감소를 보였다. 또 RMD는 평균 1.058($p < 0.01$), 술전에 비하여 평균 0.637mm($p > 0.05$)의 감소를 보였다. mm'는 장기관찰결과 평균 1.547mm($p < 0.001$)의 감소를 보여서 거의 술전의 과두간 거리를 회복하였다.

사측각은 장기관찰시에 오히려 더 감소하는 경향을 보였으나 통계적인 유의성은 없었으며($p > 0.05$), 이는 근육, 인대등의 주위 연조직에 의해 우각부의 점진적인 흡수에 의한 것으로 추측되지만 술후 우각부 변위에 대한 추가적인 연구가 필요할 것으로 사료된다(Fig. 7). Fig. 8.는 두부측방향단층면에서 과두의 술전, 술후, 장기관찰결과를 모식도로 나타낸 것으로 과두의 전방량보다 장기관찰시 상당히 후방이동한 것을 보여 주었다.

2) 측면두부방사선사진상에서의 각 계측치의 변화 및 유의성검정(Table 1-5, 1-6).

술전 SNA는 한국인의 정상치³⁵⁾와 거의 유사하였으며 SNB는 정상치³⁵⁾ 78.51°보다 현저히 전돌된 양상으로 84.07°이였으며, 수술에 의해 79.52°로 평균 4.55°감소하여 정상과 거의 비

슷한 양상을 나타 내었다.

연구대상 환자 20명중 16명이 1mm 이상의 개교환자였으며 평균적으로 over-bite는 -2.132 mm 였다, 평균 후퇴량 즉 수평이동은 제1대구치 협측교두정에서 평균 8.895mm 였으며 L1, Pog, Gn 보다 Gn, Me 이 적게 일어났다. 하악골의 수직이동은 L1 에서 3.722mm, B에서 2.859mm, Pog 에서 2.940mm, Me 에서 2.141mm 로 나타났다. 이를 종합해 보면 하악골은 전안면고경이 감소하면서 반시계방향회전(Counter-clockwise rotation) 되었음을 알 수 있었다.

술후 교정치료에 의한 보상작용을 포함한 장기관찰시의 총재발량(TL-T2)은 NN'L1, NN'Pog, NN'Gn, NN'Me, over-jet 에서 통계적인 유의성이 있었으며($p < 0.05$), NN'L1에서 1.2%, NN'B에서 5.0%, NN'Pog에서 2.0%, NN'Gn에서 9.1%, NN'Me에서 10.3%의 총재발량을 보였다. 장기관찰시의 수직방향의 재발은 통계적으로 유의성을 가지지 못하였다.

술직후와 약간고정제거 24시간 후(T2-T1)에서 하악골의 재발은 통계적인 의의가 없었으나($p > 0.05$), 하악전치의 경우만 평균 0.33mm 전방이동하였다($p < 0.05$). 이는 수술중에 교합안정장치(Occlusal splint)에 의해 하악전치가 후방으로 밀렸다가 장치제거후 다시 전방이동한 것으로 생각되며 술전교정에 의한

Table 1-5. Change of the measurement on the lateral cephalogram

	T1		T2		T3		TL	
	mean	SD	mean	SD	mean	SD	mean	SD
SNA	80.245	3.968	80.168	4.183	80.195	4.033	80.335	4.120
SNB	84.070	5.000	79.520	4.102	79.563	4.158	79.845	4.325
ANB	-3.825	3.269	0.648	2.463	0.617	2.434	0.440	2.323
NN'A	-3.127	4.762	2.018	18.512	1.997	18.508	-2.641	5.214
NN'U1	2.775	6.687	3.164	6.372	3.068	6.500	2.871	6.412
NN'L1	7.621	7.895	-0.838	6.195	-0.501	6.217	-0.049	6.028
NN'B	1.121	9.216	-6.922	7.748	-6.925	8.063	-6.240	8.535
NN'Pog	4.310	9.974	-4.268	8.696	-4.297	8.843	-3.333	9.106
NN'Gn	0.327	10.372	-6.210	9.077	-6.221	9.293	-5.260	9.524
NN'Me	-4.272	11.062	-10.679	8.744	-10.694	8.880	-9.842	9.013
over-jet	-4.847	3.922	3.952	2.089	3.568	2.291	2.912	1.412
over-bite	-2.132	2.157	1.591	1.052	1.346	0.999	1.229	0.913
HP-B	116.126	6.291	113.267	6.762	112.791	6.219	112.789	6.769
HP-Pog	130.926	8.544	127.985	8.771	127.961	8.760	127.576	10.001
HP-Gn	134.402	9.984	133.436	7.890	133.259	7.871	133.610	8.447
HP-Me	137.542	7.586	135.401	7.985	135.363	7.877	135.111	8.121

Table 1-6. Paired t-test on the lateral cephalogram

	T2-T1		T3-T2		TL-T3		TL-T2		TL-T1	
	mean	p	mean	p	mean	p	mean	p	mean	p
SNA	-0.078	0.428	0.027	0.643	0.140	0.133	0.167	0.140	0.090	0.339
SNB	-4.550	0.000	0.043	0.368	0.282	0.102	0.325	0.084	-4.225	0.000
ANB	4.472	0.000	-0.030	0.689	-0.177	0.344	-0.207	0.309	4.265	0.000
NN'A	5.145	0.220	-0.021	0.669	-4.638	0.265	-4.659	0.262	0.486	0.377
NN'U1	0.389	0.370	-0.096	0.459	-0.196	0.684	-0.293	0.541	0.097	0.709
NN'L1	-8.459	0.000	0.337	0.017	0.452	0.114	0.789	0.007	-7.670	0.000
NN'B	-8.043	0.000	-0.003	0.987	0.685	0.054	0.682	0.129	-7.361	0.000
NN'Pog	-8.578	0.000	-0.029	0.812	0.963	0.027	0.934	0.050	-7.643	0.000
NN'Gn	-6.537	0.000	-0.011	0.925	0.961	0.013	0.949	0.014	-5.587	0.000
NN'Me	-6.406	0.000	-0.016	0.811	0.853	0.023	0.837	0.030	-5.510	0.000
over-jet	8.799	0.000	-0.384	0.025	-0.656	0.166	-1.040	0.020	-7.759	0.000
over-bite	3.722	0.000	-0.245	0.060	-0.117	0.655	-0.362	0.223	3.361	0.000
HP-B	-2.859	0.003	-0.477	0.274	-0.002	0.997	-0.479	0.206	-3.337	0.001
HP-Pog	-2.940	0.001	-0.024	0.173	-0.385	0.502	-0.409	0.471	-3.310	0.001
HP-Gn	-0.966	0.407	-0.177	0.136	0.351	0.431	0.174	0.671	-0.794	0.461
HP-Me	-2.141	0.000	-0.038	0.816	-0.252	0.348	-0.291	0.333	-2.432	0.000

하악전치의 안정성이 부족하였다는 것을 나타낸다고 할 수 있다³⁶⁾. 장기관찰시(TL-T2)에 상악전치는 거의 변화하지 않았으나 하악전치는 골격성 재발과 함께 전방이동하였으나 이동량이 Gn, Me 비해 적어 골격성 재발에 의한 보상

작용으로 사료되며 이는 악교정 수술시에 흔히 지적되는 사항이며³⁷⁾ 본 교실에서 발표한 권등³²⁾의 연구와 비슷한 결과였다. 전반적인 하악골 계측점들의 수평 수직이동량과 방향을 Fig. 9.에 나타 내었다.

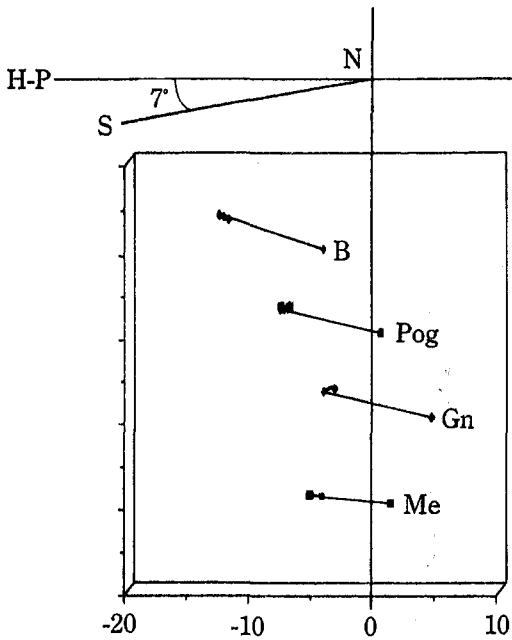


Fig. 9. Relapse of the mandible on the lateral cephalogram.

2. 하악골의 변화량(T2-T1)이 총 재발량(TL-T2)에 미치는 영향에 대하여 단순회귀 분석시행

하악골의 술전, 술후 변화량(T2-T1)이 총 재발량에 미치는 영향에 대한 회귀분석에서 NN'L1(T2-T1)이 클수록 NN'B(p<0.001), NN'Pog(p<0.05), NN'Gn(p<0.001), NN'Me(p<0.05), over-jet (p<0.001)의 총재발량(TL-T2)이 크고, NN'B(T2-T1)가 클수록 NN'B(p<0.01), NN'Gn(p<0.05)의 총재발량이 크고, NN'Gn, NN'Me(T2-T1)가 클수록 NN'B, NN'Gn(p<0.05)의 총재발량이 큰 것으로 나타났다. 또 NN'M(T2-T1)이 클수록 NN'B, NN'Pog, NN'Gn(P<0.05)의 총재발량이 큰 것으로 나타났다.

3. 하악과두의 변화량에 대한 회귀분석

하악골의 변화량(T2-T1)이 하악과두의 변화량(T2C-T1C, TLC-T2C)에 미치는 영향에 대하여 복잡회귀분석을 시행한 결과 통계

Table 2-1. Simple Regression Analysis : Set back(T2-T1) & Total relapse(TL-T2)

T2-T1 \ TL-T2	Multiple R							
	SNA	SNB	ANB	NN'A	NN'U1	NN'L1	NN'B	NN'pog
SNA	0.44931(***)	0.23105	0.14485	0.05451	0.31720	0.57484(***)	0.37074	0.30544
SNB	0.30626	0.32279	0.15835	0.73502	0.09544	0.19266	0.32325	0.22603
ANB	0.22767	0.28304	0.15232	0.74765	0.03948	0.09132	0.25868	0.17267
NN'A	0.06064	0.02800	0.02412	0.99120(***)	0.10070	0.07266	0.06290	0.12944
NN'U1	0.30995	0.26770	0.13013	0.11218	0.84197(***)	0.20489	0.12832	0.40566
NN'L1	0.25945	0.50678(*)	0.37031	0.45071	0.07544	0.27412	0.68572(***)	0.5464(*)
NN'B	0.28074	0.54486(*)	0.35991	0.00225	0.21777	0.33737	0.62523(**)	0.42997
NN'Pog	0.13989	0.10849	0.10399	0.03306	0.41362	0.30419	0.29010	0.00560
NN'Gn	0.14927	0.58648(**)	0.41150	0.00098	0.38240	0.31566	0.53783(*)	0.40917
NN'Me	0.12405	0.54691(*)	0.39619	0.23403	0.30710	0.28138	0.50188(*)	0.41483
over-jet	0.37694	0.35580	0.28481	0.37957	0.26580	0.18893	0.59309(**)	0.34633
over-bite	0.01325	0.22421	0.10206	0.02081	0.42520	0.19785	0.51862(**)	0.50731(*)
HP-B	0.24813	0.20881	0.21626	0.04782	0.26104	0.03973	0.23194	0.31672
HP-Pog	0.00069	0.01353	0.09246	0.11034	0.41698	0.30570	0.06603	0.03528
HP-Gn	0.64206(**)	0.35307	0.62078(*)	0.04073	0.19523	0.16622	0.09468	0.14661
HP-Me	0.16389	0.18938	0.34421	0.10298	0.49604(*)	0.18319	0.08777	0.23654
NN'M	0.14639	0.48663(*)	0.39821	0.01947	0.02127	0.19954	0.51862(*)	0.50731(*)

* : p<0.05, ** : p<0.01, *** : p<0.001

Table 2-2. Simple Regression Analysis : Set back(T2-T1) & Total relapse(TL-T2)

T2-T1 \ TL-T2	Multiple R							
	NN'Gn	NNMe	Over-jet	Over-bite	HP-B	HP-pog	HP-Gn	HP-Me
SNA	0.39076	0.42975	0.03899	0.04014	0.14485	0.20449	0.01862	0.00807
SNB	0.17208	0.19762	0.01303	0.19112	0.30347	0.15052	0.22097	0.20421
ANB	0.10336	0.12208	0.00615	0.18475	0.27895	0.11485	0.21854	0.20359
NN'A	0.22121	0.17959	0.07434	0.02153	0.04826	0.06620	0.01338	0.05788
NN'U1	0.46684	0.33698	0.84232	0.03706	0.11347	0.09056	0.68240	0.12508
NN'L1	0.59810(***)	0.54672(*)	0.84748(***)	0.15652	0.17954	0.09996	0.03752	0.18543
NN'B	0.44876(*)	0.36524	0.02998	0.15982	0.37405	0.11242	0.14568	0.27923
NN'Pog	0.00643	0.04412	0.26192	0.11942	0.28050	0.06528	0.26727	0.19161
NN'Gn	0.50287(*)	0.36137	0.21586	0.04718	0.38729	0.01189	0.35102	0.39638
NN'Me	0.47282(*)	0.34683	0.16244	0.08948	0.32215	0.03688	0.31566	0.42471
over-jet	0.34633	0.36720	0.43375	0.14766	0.13856	0.12586	0.06892	0.14075
over-bite	0.01486	0.01692	0.28194	0.44597(*)	0.25058	0.18696	0.04302	0.21144
HP-B	0.24328	0.33809	0.28762	0.11185	0.11980	0.01479	0.30838	0.22853
HP-Pog	0.03960	0.035089	0.26730	0.10342	0.40934	0.14626	0.31179	0.26740
HP-Gn	0.03858	0.08894	0.11340	0.30250	0.23922	0.89655(**)	0.38186	0.38385
HP-Me	0.19613	0.25090	0.47294	0.01675	0.33018	0.18275	0.17349	0.33593
NN'M	0.45288(*)	0.42721	0.04756	0.07042	0.01918	0.15603	0.22559	0.00677

* : p<0.05, ** : p<0.01, *** : p<0.001

Table 3-1. Simple regression analysis

Variable	Dependent	p
T2-T1	TLC-T2C	p>0.05
T2-T1	TLC-T2C	p>0.05

Table 3-2. Multiple regression analysis

Variable	Dependent	p
T2C-T1C	TL-T2	p>0.05
TLC-T2C	TL-T2	p>0.05

Table 3-3. Multiple regression analysis

Variable	Dependent	p
T1C	T2C-T1C1	p>0.05
T1C	TLC-T2C	p>0.05

Table 3-4. Simple regression analysis

Variable	Dependent	p
T1	T2C-T1C	p>0.05
T1	TLC-T2C	p>0.05

적인 유의성이 없었으며(p>0.05), 하악과두의 변화량(T2C-T1C, TLC-T2C)이 총 재발량(TL-T2)에 미치는 영향에 대하여 복잡회귀분석시행을 시행한 결과 통계적인 유의성은 없었다(p>0.05). 술전 하악과두의 형태(T1C)가 하악과두의 변화량(T2C-T1C, TLC-T2C)에 미치는 영향에 대하여 복잡회귀분석시행을 시행한 결과 통계적인 유의성이 없었으며(p>0.05), 술전 하악골의 외형(T1)이 하악

과두의 변화량(T2C-T1C, TLC-T2C)에 미치는 영향에 대하여 복잡회귀분석시행을 시행한 결과 통계적인 유의성은 없었다(p>0.05).

4. 술전 하악과두의 형태(T1C)가 총 재발량(TL-T2)에 미치는 영향에 대하여 복잡회귀분석시행

술전 하악과두의 형태(T1C)가 총 재발량(TL-T2)에 미치는 영향에 대하여 복잡회귀

분석을 시행한 결과 우측과두에서는 파두간거리가 멀고 장축각이 적고 사축각이 클수록 하악골의 수평적인 재발(NN'L1, NN'B, NN'

Pog, NN'Gn, NN'Me)이 많은 것으로 나타났다(p<0.05). 좌측과두에서는 NN'L1, NN'Me에서 같은 결과를 보였다(p<0.05).

Table 4-1. Multiple Regression Analysis : Condylar position(C.P.-Right Condyle) & total relapse(TL-T2)

TL-T2 \ CP	Multiple R	p-Value	Variables	Correlation of major variable
SNA	0.13584	0.9587	mm'	0.245
SNB	0.56639	0.0373	RCA,RCA'	-0.481
ANB	0.38340	0.0952	RCA'RCA	0.383
NN'A	0.32030	0.1686	RCA'	0.320
NN'U1	0.32746	0.1587	RCA	-0.327
NN'L1	0.46496	0.0389(*)	mm'	0.465(*)
NN'B	0.35414	0.12550	RCA	0.354
NN'Pog	0.55163	0.0458(*)	RCA,RCA'	-0.540(*)
NN'Gn	0.61067	0.0189(*)	RCA	-0.609(*)
NN'Me	0.57793	0.0316(*)	RCA	-0.563
over-jet	0.12557.	0.5979	RCA	-0.126
over-bite	0.60031	0.0224	mm',RCA	-0.445
HP-B	0.41686	0.0675	RCA	0.417
HP-Pog	0.25715	0.2737	mm'	0.257
HP-Gn	0.36506	0.1135	mm'	0.365
HP-Me	0.35834	0.1208	mm'	0.358

* : p<0.05, ** : p<0.01, *** : p<0.001

Table 4-2. Multiple Regression Analysis : Condylar position(C.P.-left condylar angle) : total relapse(TL-T2)

TL-T2 \ CP	Multiple R	p-Value	Variables	Correlation of major variable
SNA	0.13584	0.9587	mm'	0.245
SNB	0.56639	0.0373	RCA,RCA'	-0.481
ANB	0.38340	0.0952	RCA'RCA	0.383
NN'A	0.32030	0.1686	RCA'	0.320
NN'U1	0.32746	0.1587	RCA	-0.327
NN'L1	0.46496	0.0389(*)	mm'	0.465(*)
NN'B	0.35414	0.12550	RCA	0.354
NN'Pog	0.55163	0.0458(*)	RCA,RCA'	-0.540(*)
NN'Gn	0.61067	0.0189(*)	RCA	-0.609(*)
NN'Me	0.57793	0.0316(*)	RCA	-0.563
over-jet	0.12557.	0.5979	RCA	-0.126
over-bite	0.60031	0.0224	mm',RCA	-0.445
HP-B	0.41686	0.0675	RCA	0.417
HP-Pog	0.25715	0.2737	mm'	0.257
HP-Gn	0.36506	0.1135	mm'	0.365
HP-Me	0.35834	0.1208	mm'	0.358

* : p<0.05, ** : p<0.01, *** : p<0.001

5. 술전 하악과두의 형태(T1C)가 술전 하악골의 외형(T1)에 미치는 영향에 대하여 복잡회분분석시행
 술전 하악과두의 형태(T1C)가 술전 하악골의

외형(T1)에 미치는 영향에 대하여 복잡회분 분석을 시행한 결과 우측과두에서는 과두간거리가 멀고 장축각이 적고 사축각이 클수록 하악골의 수직고경이 큰 것으로 나타났고($p < 0.05$), 좌

Table 5-1. Multiple Regression Analysis : Condylar position(C.P.-Right Condyle) & Mand. Posture(T1)

T1 \ C.P.	Multiple R	p-Value	Variable	Correlation of major factor
SNA	0.23848	0.3113	RCA'	-0.238
SNB	0.14148	0.5519	RCA	-0.141
ANB	0.20768	0.3796	RCA'	0.208
NN'A	0.26489	0.2590	RCA'	-0.265
NN'U1	0.06803	0.7757	mm'	-0.068
NN'L1	0.13908	0.5566	RCA	-0.140
NN'B	0.14894	0.5309	RCA	-0.149
NN'Pog	0.34004	0.1424	RCA	-0.340
NN'Gn	0.17038	0.4727	RCA	-0.170
NN'Me	0.12647	0.5952	RCA	0.126
over-jet	0.32519	0.1617	RCA	0.325
over-bite	0.06546	0.7839	RCA	-0.070
HP-B	0.57559	0.0327(*)	RCA	0.532(*)
HP-Pog	0.72373	0.0067(**)	RCA'	0.519(*)
HP-Gn	0.44920	0.0469(*)	RCA	0.449
HP-Me	0.65402	0.0087(**)	mm'	0.488

* : $p < 0.05$, ** : $p < 0.01$, *** : $p < 0.001$

Table 5-2. Multiple Regression Analysis : Condyle position(C.P.-Left condylar angle) : Mand. Posture(T1)

T1 \ C.P.	Multiple R	p-Value	Variables	Correlation of major factor
SNA	0.69159	0.0314	LCA',mm'	0.486
SNB	0.49498	0.0265	LCA',mm'	0.495
ANB	0.21413	0.3647	LCA	-0.214
NN'A	0.68252	0.0160(*)	LCA',mm',LCA	0.467(*)
NN'U1	0.69322	0.0130(*)	LCA',mm',LCA	0.588(*)
NN'L1	0.71526	0.0081(**)	LCA',mm',LCA	0.558(*)
NN'B	0.67394	0.0188(*)	LCA',mm',LCA	0.556(*)
NN'Pog	0.63620	0.0360(*)	LCA',mm',LCA	0.466(*)
NN'Gn	0.62354	0.0438(*)	LCA',mm',LCA	0.537(*)
NN'Me	0.62909	0.6138	LCA',mm',LCA	0.598
over-jet	0.20347	0.3096	LCA	0.203
over-bite	0.16271	0.4931	LCA',mm',LCA	0.163
HP-B	0.62752	0.0480(*)	mm',LCA',LCA	0.5320(*)
HP-Pog	0.71349	0.0082(**)	mm',LCA',LCA	0.5189(*)
HP-Gn	0.71544	0.0083(**)	mm',LCA',LCA	0.4492
HP-Me	0.73149	0.0056(**)	mm',LCA',LCA	0.4879

* : $p < 0.05$, ** : $p < 0.01$, *** : $p < 0.001$

측파두에서는 파두간거리가 멀고 장축각이 적고 사축각이 클수록 수직고경이 크며, 전돌된 양상으로 나타났다($p < 0.05$).

6. 술전 하악골의 형태(T1)가 총 재발량(TL-T2)에 미치는 영향에 대하여 단순회귀 분석시행

술전 하악골의 외형(T1)이 총 재발량(TL-T

Table 6-1. Simple Regression Analysis : Mand. Posture(T1) & Total relapse(TL-T2)

TL-T2 \ T1	Multiple R							
	SNA	SNB	ANB	NN'A	NN'U1	NN'L1	NN'B	NN'pog
SNA	0.18989	0.37407	0.36040	0.09439	0.20313	0.06308	0.26298	0.28228
SNB	0.07082	0.31205	0.19511	0.20543	0.10542	0.09152	0.36687	0.20768
ANB	0.33885	0.02317	0.13909	0.42881	0.08536	0.06340	0.24189	0.02503
NN'A	0.14326	0.37818	0.36693	0.04862	0.12504	0.07383	0.30192	0.27742
NN'U1	0.16271	0.29776	0.26845	0.03058	0.09981	0.21905	0.31562	0.15399
NN'L1	0.03058	0.47474(*)	0.40416	0.26016	0.12899	0.03383	0.53412(*)	0.37250
NN'B	0.00404	0.41599	0.31151	0.12722	0.15027	0.06463	0.48872(*)	0.29418
NN'Pog	0.15475	0.23130	0.18703	0.22849	0.29902	0.00615	0.05008	0.07979
NN'Gn	0.00349	0.41968	0.30727	0.20389	0.16358	0.08219	0.52274(*)	0.38852
NN'Me	0.35200	0.38769	0.29818	0.19082	0.13552	0.08894	0.47697(*)	0.26167
over-jet	0.21586	0.44792	0.35571	0.47153	0.08948	0.30537	0.53700(*)	0.48725(*)
over-bite	0.11052	0.12614	0.02420	0.02870	0.35207	0.00475	0.07417	0.16713
HP-B	0.04990	0.11650	0.15142	0.18438	0.06438	0.36769	0.27642	0.12266
HP-Pog	0.06002	0.02923	0.01040	0.23791	0.04267	0.21794	0.23825	0.08620
HP-Gn	0.26063	0.15123	0.26840	0.17688	0.00804	0.09972	0.24130	0.01424
HP-Me	0.13500	0.00691	0.00967	0.28384	0.04085	0.19422	0.24439	0.05390

* : $p < 0.05$, ** : $p < 0.01$, *** : $p < 0.001$.

Table 6-2. Simple Regression Analysis : Mand. Posture(T1) & Total relapse(TL-T2)

TL-T2 \ T1	Multiple R							
	NN'Gn	NN'Me	Over-jet	Over-bite	HP-B	HP-pog	HP-Gn	HP-Me
SNA	0.18367	0.16571	0.29306	0.23128	0.09252	0.01683	0.11532	0.09565
SNB	0.20865	0.16065	0.16581	0.19601	0.14575	0.20071	0.07492	0.12179
ANB	0.09197	0.04456	0.10215	0.01904	0.11062	0.23193	0.25459	0.07016
NN'A	0.16337	0.17047	0.21825	0.19593	0.05238	0.07537	0.15712	0.05384
NN'U1	0.13264	0.08064	0.26225	0.10254	0.03303	0.10607	0.07736	0.03915
NN'L1	0.37106	0.28899	0.16986	0.16808	0.13736	0.01132	0.04502	0.15532
NN'B	0.32152	0.23155	0.20062	0.14657	0.13936	0.10021	0.01189	0.31096
NN'Pog	0.16923	0.05676	0.30230	0.17157	0.16666	0.05524	0.14130	0.11712
NN'Gn	0.38885	0.24521	0.20999	0.08728	0.13138	0.08708	0.08670	0.15241
NN'Me	0.34367	0.20596	0.18489	0.08030	0.10177	0.05696	0.07068	0.15278
over-jet	0.52075(*)	0.44420(*)	0.10520	0.16350	0.22018	0.15806	0.00987	0.24590
over-bite	0.18440	0.19183	0.39975	0.16153	0.16488	0.11847	0.10926	0.11244
HP-B	0.18051	0.15130	0.22524	0.06820	0.05585	0.44789(*)	0.35797	0.11940
HP-Pog	0.02718	0.03558	0.25640	0.29404	0.12029	0.45269(*)	0.36313	0.23725
HP-Gn	0.07895	0.06422	0.12687	0.32854	0.09050	0.74262(***)	0.35661	0.25614
HP-Me	0.08472	0.01706	0.15340	0.21465	0.00711	0.42300	0.23334	0.10440

* : $p < 0.05$, ** : $p < 0.01$, *** : $p < 0.001$

2)에 미치는 영향에 대하여 단순회귀분석을 시행한 결과 NN'L1, NN'B, NN'Gn, NN'Me, over-jet 등의 계측점에서 하악골이 전돌된 양상을 보일수록 NN'B에서의 총재발량은 많은 것으로 나타났다($p < 0.05$). 또 수평피개량(over-jet)이 클수록 NN'B, NN'Pog, NN'Gn, NN'Me에서의 총재발량이 많은 것으로 나타났다($p < 0.05$). 그리고, HP-B, HP-Pog, HP-Gn 등의 계측점에서 하악골의 수직고경이 클수록 HP-Pog에서의 수직재발율이 많은 것으로 나타났다($p < 0.05$).

IV. 고 찰

1. 하악과두촬영술에 대하여 (하악과두위치의 재현성)

하악상행지의 연속성을 단절시킴으로써 교합을 재조정하는 외과적인 방법은 과두위치를 직접 변화시킨다. 이런 과두의 위치변화는 악교정술후 안정성에 영향을 끼치게 되는데¹⁰⁾, 여기에 대한 연구에는 우선 과두의 위치와 형태변화를 정확히 계측하는 것이 중요하다³²⁾. 악관절의 촬영법은 여러가지가 있지만 과두의 전후, 상하, 내외이동 및 과두부의 근원심 회전, 장축각의 변화, 사축각의 변화등을 나타내기 위하여 주로 측사위경두개방사선촬영법, 이하두정방사선촬영법, 단층촬영법, 전산화단층촬영법 등이 이용되었다¹¹⁾.

측사위경두개방사선촬영법은 비교적 촬영하기가 쉬우며 0.2mm 까지의 과두위치 변위도 재현해 내기 때문에³³⁾ 임상적으로 받아들일 수 있는 정확성을 가진다고 알려져 있어 초기에 많이 사용되어 졌다. 그러나 Shore³⁸⁾는 측사위경두개방사선촬영법은 과두의 외측만을 나타내며 과두의 이동방향과 방사선사진상의 이동방향이 일치하지 않는다고 하였고 이동¹²⁾은 술식과 촬영장치에 따라 두부정중시상면이 수평면과 이루는 각도가 10°-90°로^{46,41)} 하악골이 정상적인 중심교합 관계로 유지하는데 영향을 주며, 조사되는 중심방사선이 수직각과 수평각이 20°-25°, 0°-10°로 상의 왜곡을 야기하고 하악과두와 과두사이의 위치 평가에 어려움이

있다고 하였다. Aquilino⁴²⁾는 과두의 정확한 위치파악이 어려울 뿐아니라 연구자사이에서도 변형이 심하며 과두의 전방관절폭이 후방보다 상의 왜곡이 크다고 하였다. 도등⁴³⁾ 과 송등⁴⁴⁾은 이하두정방사선사진을 이용하여 개인별 과두의 수직각 및 수평각을 측정하여 측사위경두개방사선촬영시에 응용하였으나, 수직각 및 수직각의 개인별 변위가 심하여 표준화가 어렵고 촬영한 방사선사진은 상의 중첩으로 선명도가 떨어진다고 하였다. 또한 Mongini²²⁾, 김등²³⁾, 이등⁴⁵⁾ 등은 측사위경두개방사선사진과 단층촬영을 비교하여 측사위경두개방사선사진의 부정확성을 설명하였다.

두부측방방사선촬영법은 과두 외형을 전반적으로 나타내기 때문에 과두간 거리 및 과두장축각의 변화에 대한 연구에서 많이 사용되어 왔으며¹⁴⁻²⁰⁾, 개인별 측사위경두개사선의 촬영^{21, 44)} 및 단층사진촬영에서 절단각도의 결정^{14, 24, 26)}에 이용되었다. 김등²³⁾은 이하두정방사선사진 촬영법은 악관절 간격, 과두와 하악외과의 관계를 보여주지 못하다고 하였고, FH line 을 지면과 수직이 되게 두부를 위치시키는 촬영 자세는 상당히 불안전하고 촬영의 재현성이 부족하여 비교적 측정값의 변화가 크므로^{19, 47)} 하악과두의 삼차원적인 위치 변위에 대한 연구에서는 적합하지 않다고 하였다.

이러한 평면방사선사진의 한계성을 극복하고자 단층촬영법을 응용하게 되었는데 김등²³⁾은 전후방 단층사진, 측방 단층사진에서 과두와 하악와의 상호관계 분석이 우수하다고 하였다. 송등²⁴⁾은 하악시상골절단술 전후에서 위치변화를 평가하였다. 그러나 Pandis등²⁵⁾은 과두의 외형에 따라서 절단깊이와 절단각도가 같아도 형태가 다르므로 분석하기에 곤란하다고 하였는데, 즉 오목형의 전방면을 가진 과두는 더 후방에 위치한 것으로 나타나므로 절단깊이에 따라서 결과가 다르게 나타나며 시상면에서의 이동량만이 유효할 뿐 현재의 과두 외형에 대한 연구는 곤란하다고 하였다. 또한 단층촬영을 이용한 여러 논문들^{23, 24, 26)}이 절단깊이를 피부면에서 하악과두중심까지의 평균거리인 1.5cm 을 이용하고 있으므로 개인별

차이는 알 수 없으며 변화하는 과두부에 대하여 항상 적절한 절단각도를 선택하기는 어렵다. 그러므로 단층촬영법은 하악과두와 과두사이의 상관관계를 연구하는데 일부 유용할 뿐 삼차원적인 하악과두의 변위에 대한 연구에는 적합하지 않은 것으로 사료된다.

한편 전산화단층촬영법이 소개된 이후²⁸⁾ Helm (1983)⁴⁶⁾, Fjellstroem(1985)⁴⁶⁾, Thompson(1984)⁵⁰⁾ 등이 수평면, 시상면, 관상면에서의 악관절을 주사하였다. Smith등⁵¹⁾은 MRI와 CT는 98% - 99%의 정확성을 가지고 있다고 하였으며, 최근에 개발된 전산화단층촬영법은 다양한 기능을 가지고 있어 그 기능중 하나인 Bone algorithm을 이용하면 골조직의 모습을 우수하게 나타낼 수 있으며⁵²⁾ 여기에 Scout view를 통하여 한개의 기준선을 설정하고 측면으로 주사를 행함으로써 표준화된 촬영을 이룰 수 있었다. 또한 전산화단층촬영장치의 재형성 기능에 착안하여 스크린상에서 재촬영 없이 과두의 삼차원적인 평가가 가능하게 되었다. 하지만 이러한 삼차원 CT 보다는 이차원 CT가 측두하악관절의 관찰에는 더욱 용이하다고 하였다²⁹⁾.

그러나 이러한 장점이 있으나 악교정수술에의 응용은 많지 않았으며 Spitzer등^{1,31)}의 수평면상에서 외이도 상방면과 Nasion을 잇는 기준선을 설정하여 하악골 시상 골절단술 전후의 하악과두거리와 장축각의 변위에 대한 발표와 Seren(1994)³⁰⁾등의 수평면상에서 FH line을 기준선으로하여 골격성 3급 환자군과 대조군 사이의 과두형태와 하악과두와 과두사이의 상관관계에 대한 연구 등에 불과하였다. 이에 저자는 전산화단층촬영장치의 수직, 수평 기준법을 이용하여 두부를 일정하게 고정시키고 채득된 Scout View상에서의 두부 축방향과 관상면에서의 재현성을 위하여 각각에서 기준선을 잡고 2mm 간격으로 주사한 Seren³⁰⁾과 Spitzer^{1,31)}의 연구와는 달리 1mm 간격의 주사로 더욱 자세히 분석하였으며 Smith등⁵¹⁾의 연구에 착안하여 측정치에 절대성을 부여하기 위하여 과두간거리는 촬영장치의 기능을 이용하여 직접 측정하였으며 그외의 측정치들은 일차적으로

Digitizer에 의하여 입력한 후 각각의 필름 우측편에 나타나는 CT Ruller를 이용하여 실측치와의 비를 이용하여 SPSS/PC⁺ 통계분석 프로그램을 이용 보정하였다.

2. 하악과두의 위치변화에 대하여

하악전돌증 수술에 있어 과두위치 변화가 수술 후 재발에 중요한 원인으로 작용한다고 알려져 왔으며¹⁰⁾, 이러한 과두위치변화를 측정하고 이것이 수술재발과 어떠한 영향을 미치는지에 대하여 관심이 높아졌다. 이와 더불어 과두의 변위를 줄이려는 노력이 이루어졌으며, 견고고정 술식과정이 재발에 중요한 영향을 미친다는 연구^{54,55)}가 나오면서 과두위치보존술은 더욱 중요하게 생각되었다⁵⁶⁻⁶⁰⁾. 대부분의 과두위치 변화에 대한 연구는 측사위경두개방사선촬영법, 이하두정방사선촬영법 및 단층촬영법에 의해 이루어졌으며 Seren등³⁰⁾과 Spitzer^{1,31)}등의 극히 소수만이 전산화단층촬영법을 이용하였다.

Twinzing과 Swart⁶¹⁾이 시행한 건조 두개골 실험에 있어서 하악지시상골절단술 이후의 과두위치 변화에 대한 기하학적인 모델에 의하면 하악후퇴량이 클수록, 과두간 폭경이 감소하고 과두 장축각이 변화하게 되어 과두위치가 변위된다고 하였지만, 市川등⁴⁶⁾, 鴨田등⁵⁹⁾, Hackey⁶¹⁾ 등의 학자들은 하악골 이동정도가 과두의 위치나 각도에 영향을 주지 않는다고 하였으며 이는 통계적으로 본 연구와 같은 결과를 보여 주었다. 하지만 비록 통계적인 유의성은 없었으나 하악과두는 견고고정 술식과정에 힘을 받아 과두가 전내방으로 회전하면서 과두간 거리가 증가하는 경향을 나타내었으며, 이것은 평면방사선사진촬영법을 이용한 Raveh⁶⁷⁾와 전산화단층촬영법을 이용한 Spitzer^{1,31)}의 연구와 비슷한 결과를 보여 주고 있었다.

과두 변화량과 수술 재발사이에 나타나는 상관관계에 대한 보고는 거의 없었으나, 다만 Petersson등¹³⁾, 권등³²⁾이 수술 재발과 수술 과두이동과는 상관관계가 없다고 하였는데 본 연구에서도 같은 결과를 보여 주었다. 또한 술전 과두형태에 따른 수술 과두변화량에 대한 연

구에서도 통계적인 유의성이 없었으며 이는 Carter등⁵³⁾의 연구와 일치하였다. 다만 술후 장기관찰결과 통계적인 유의성은 없지만 과두의 장축각은 증가후 감소하는 경향을 보였으며 이는 이하두정방사선사진을 이용하여 연구한 西村등¹⁹⁾의 연구와 일치하였다.

본 연구에서는 과두위치변화를 관절와의 내면을 이용하지 않고 외이도와 과두의 내외점점을 이용하였으므로, 술후 장기관찰 결과를 관절와의 내면에 기준점을 두고 과두의 전반적인 후방이동을($p < 0.05$) 과두의 재형성 및 하악골 근심골편의 역회전으로 설명하는 기존의 연구²⁴⁾와는 다르게 하악전돌증환자의 술후 교정치료에 주로 사용되는 3급 고무의 후방전인 역할과 근심골편의 역회전에 의한 과두의 직접적인 이동에 의하여 과두의 이동결과가 설명된다고 유추되지만 견고고정을 이용한 외과적 악교정술후의 하악골 근원심골편의 이동에 대한 추가적인 연구가 필요하리라 사료된다.

또한 견조두개골에서 과두위치보존법을 동반하여 실험적인 시상골절단술 시행시 과두의 전후 및 상방관계는 재현될 수 있으나 과두의 축방향, 내외측 방향변위가 일어난다고 발표한 鴨田⁵⁰⁾ 등의 연구를 전제로 저자도 과두의 수직 방향에 대한 연구를 시행하지 않았으나 과두의 모든 방향에서의 변위를 관찰하기 위해서는 재현성이 높은 본 연구방법을 이용하여 시상면에서의 과두의 위치변화에 대한 추가적인 연구가 필요하리라 사료된다.

따라서 과두위치보존술을 이용하여 과두를 안정화 시켜고 난후 악골형태를 재구성 하였을 때 이로 인하여 생기는 과두이동은 미미하여 술후 재발에 영향을 미칠 정도는 아니었다고 생각된다.

3. 하악골의 술후 재발에 대하여

1973년 Astrand 과 Ridell⁵⁴⁾ 이 하악후퇴술에 대하여 안정성이 있다고 처음 밝힌 이래로 1980년 후반까지도 술후 안정성에 대하여 명확히 밝힌 보고가 드물었다. 하지만 안모변형에 의한 기능적, 심미적인 문제점을 해소하기 위한 외과적 악교정술에 대하여 사회적 관심이 높아

짐에 따라 술후 안모상태 뿐만 아니라 수술후의 합병증, 수술시간, 장기적인 관점에서 술후 안정성등이 연구의 초점이 되어왔으며 특히 골격성 3급 부정교합의 경우에 재발요소를 파악하고자 다양한 연구가 이루어 졌다^{7, 54, 62, 63)}.

Reitzik⁶⁴⁾과 Kobayashi등⁶⁵⁾은 수술에 의한 하악후퇴량과 재발과의 관계에서 일반적으로 후퇴량이 클수록 재발이 높다고 보고하였으나, Sorokolit⁶⁾, Michiwaki³⁹⁾ 등은 하악후퇴량과 전방회귀성향 사이에는 통계적 유의성이 나타나지 않는다고 하였다. 본 연구에서는 하악골의 술전, 술후 변화량($T_2 - T_1$)이 총재발량에 미치는 영향에 대한 회귀분석에서 $NN'L_1(T_2 - T_1)$ 이 클수록 $NN'B(p < 0.001)$, $NN'Pog(p < 0.05)$, $NN'Gn(p < 0.001)$, $NN'Me(p < 0.05)$, over-jet ($p < 0.001$)의 총재발량($TL - T_2$)이 크고, $NN'B(T_2 - T_1)$ 가 클수록 $NN'B(p < 0.01)$, $NN'Gn(p < 0.05)$ 의 총재발량이 크고, $NN'Gn$, $NN'Me(T_2 - T_1)$ 가 클수록 $NN'B$, $NN'Gn(p < 0.05)$ 의 총재발량이 큰 것으로 나타났다. 또 $NN'M(T_2 - T_1)$ 이 클수록 $NN'B$, $NN'Pog$, $NN'Gn(p < 0.05)$ 의 총재발량이 큰 것으로 나타났다. 즉 전반적으로 하악후퇴량이 많을수록 재발이 많은 것으로 나타났다. 하지만 이는 본교실에서 발표한 권등³²⁾의 결과와는 일치하지 않으나 연구대상의 나이가 상대적으로 적으면서 그 분포가 균등하며 더욱 안정된 수술이 행하여 졌기 때문이라고 사료되나 좀 더 장기간의 관찰이 요구된다.

최근 하악 후퇴술후의 많은 보고에서 하악 근심골편이 후방 회전(역회전)할때 재발이 더 많이 되고 있음을 밝히고 있다. 이는 주위 연조직, 근육의 장력증가에 의한 영향이라고 유추되며^{63, 70, 71)}, 이러한 주위 연조직에 대하여 많은 학자들^{2, 66, 67)}이 지적한 바 있다 본 연구에서도 주위 연조직의 역할을 유추해 볼 수 있는데, 과두의 후방이동에도 불구하고 하악골은 전방으로 유의성 있는 재발을 보여 주었으며, 이는 본 교실에서 발표한 술후 장기관찰시에 후안면고경이 3.34mm의 감소를 보여준 송등³⁾의 연구와, Gonion이 유의성있게 장기관찰시 전상방으로 이동하였다는 박등³⁴⁾의 연구, 그리

고 하악관절의 후방관절공극의 감소를 밝힌 권등³²⁾의 연구등을 유추해 볼때 본 교실에서 사용된 하악시상골절단술은 우각부의 재구성을 전제로 하고 있으므로 단순히 주위조직 장력에 의한 우각부 흡수의 결과로 판단하기에는 적당치 않으며 송등²⁴⁾, 김등⁷³⁾이 발표한 대로 연 결부위인 우각부의 점진적인 상방이동으로 근 원심골편이 우각부에서 멀어지는 방향으로 이동하게 되고 이것이 재발을 야기하리라 사료 된다.

술전 하악골 형태에 따른 술후 재발 정도에 대한 연구는 주로 하악평면각⁶⁸⁾, 전후안면고경⁶⁹⁾, 개구교합^{3, 63, 70, 71)} 등으로 이루어 졌으나 술전 하악골의 외형(T1)이 총 재발량(TL-T2)에 미치는 영향에 대하여 밝힌 연구가 거의 없다. 본 연구에서 여기에 대하여 단순회귀분석을 시행한 결과 NN'L1, NN'B, NN'Gn, NN'Me, over-jet 등의 계측점에서 하악골이 전돌된 양상을 보일수록 NN'B에서의 총재발량은 많은 것으로 나타났다($p < 0.05$). 또 수평피개량(over-jet)이 클수록 NN'B, NN'Pog, NN'Gn, NN'Me에서의 총재발량이 많은 것으로 나타났다($p < 0.05$). 하지만 여기에는 대조군 설정이 되어 있지 않아 추가적인 연구가 필요하다고 사료된다.

하악과두의 변화량(T2C-T1C, TLC-T2C)이 총 재발량(TL-T2)에 미치는 영향에 대하여 복잡회귀분석을 시행한 결과 통계적인 유의성이 없었다($p > 0.05$). 이는 과두위치보존술을 이용하여 과두를 안정화시키고 난후 악골의 형태를 재구성하였을때 이로 인하여 생기는 과두이동은 미미하여 술후 재발에는 영향을 미칠 정도는 아니었기 때문이라고 사료되고 본 교실의 권등³²⁾의 연구과 같은 결과를 보여 주었다.

술전 하악과두의 형태(T1C)가 총재발량(TL-T2)에 미치는 영향에 대하여 복잡회귀분석을 시행한 결과 우측과두에서는 과두간 거리가 멀고 장축각이 적고 사축각이 클수록 하악골의 수평적인 재발(NN'L1, NN'B, NN'Pog, NN'Gn, NN'Me,)이 많은 것으로 나타났다($p < 0.05$). 좌측과두에서는 NN'L1, NN'

Me에서 같은 결과를 보였다($p < 0.05$). 이는 과두의 형태가 하악골의 형태에 미치는 영향에 대한 회귀분석결과와 하악골의 형태가 총재발량에 미치는 영향에 대한 회귀분석결과와 같은 의미를 가진다 할 수 있다.

Wisth⁷²⁾는 시상골절단술이 비교적 좋은 안정성을 가지고 있으나 10년 경과후 전방으로의 재발이 2-3mm 가 있다고 하였으며 이는 수술량의 26%가 재발되었음을 나타내는 것이라고 하였으며 술후 6주에까지 불완전한 교합상태를 가진다면 안정된 교합자보다 더 재발이 많다고 하였다. 하지만 견고고정의 시행여부를 밝히지 않았다. Ingervall 등⁷³⁾은 1.8mm 가 재발되었으며 B point에서 18%, Pog 에서 20% 재발되었음을 보고하였으며 국내에서 서와 민⁷⁴⁾은 평균 9.06mm 후방이동후 20명중 6명에서 1mm 이상의 재발을 관찰할 수 있었음을 보고 하였다. 술후 교정치료에 의한 보상작용을 포함한 장기관찰시의 총재발량(TL-T2)은 NN'L1, NN'Pog, NN'Gn, NN'Me, over-jet 에서 통계적인 유의성이 있었으며($p < 0.05$), NN'L1에서 1.2%, NN'B에서 5.0%, NN'Pog에서 2.0%, NN'Gn에서 9.1%, NN'Me에서 10.3%의 총재발량을 보였으며, 장기관찰시의 수직방향의 재발은 통계적으로 유의성있는 재발량을 보이지 않았으며 전체적으로 볼 때 상당히 안정성이 있다고 할 수 있었다.

4. 하악과두의 형태와 하악골의 형태에 대한 상관관계분석에 대하여

하악과두의 형태와 위치에 대한 절대적인 평가가 어려웠기 때문에 과두형태 및 위치와 하악골 형태 및 위치 사이의 상관관계에 대한 연구가 쉽게 이루어 질 수 없었다고 사료된다. 김등²⁷⁾은 3급 부정교합군이 정상대조군보다 이 하두정방사선사진상에서 과두의 장축각이 적게 나타난다고 하였으며, Seren등³⁰⁾은 전산화단층촬영법은 동시에 좌우측 과두를 비교할 수 있고, 삼차원적인 평면을 보여줄 수 있으며, 이는 상의 확대, 변형, 중첩없이 정확한 악관절 공간을 측정 가능케 한다고 하고 골격성 3급 부정교합자와 정상대조군 사이에 과두형태, 악관절

공극 및 과두 장축각에 대한 비교분석에서 골격성 3급 부정교합자는 정상대조군 보다 과두의 전후길이는 짧고 내외길이는 길며 전방공극은 작은 것으로 나타 났으며 과두의 장축각이 더 작은 것으로 보고 하였다.

이는 본 연구결과 중 좌측과두에서의 통계 분석 결과와 같으며 우측과두에서도 통계적인 의의는 없었지만 동일한 경향을 나타내었다. 전산화단층촬영법을 이용하여 하악과두에 대하여 삼차원적인 분석을 시도한 연구는 본 연구와 Seren등³⁰⁾의 연구를 제외하면 거의 없는 실정으로 추후의 다각적인 연구가 필요하리라 사료된다.

5. 통계처리에 대하여

외과적 악교정수술의 결과를 분석하고, 비교적 과학적 근거를 통하여 입증하고, 그 변화의 예측가능성 유무를 밝히는 것은 통계학적 처리에 의존하게 된다고 할 수 있다³⁴⁾. 특히 악교정수술후 재발은 여러가지 요인이 복합적으로 관련하기 때문에 점차 다각적인 통계기법이 응용되고 있으며 기법의 선택 및 변수의 선택이 어려워지고 있다^{32,71)}. 본 연구에서도 여러가지 통계기법을 사용하였는데 하악과두에 대한 연구에서는 다중회귀분석법을 사용하였다. 이는 하악과두의 이동변위방향이 삼차원적으로 다양하고 서로 영향을 받지 않는 여러가지 요소가 복합적으로 구성되어 있기 때문이다. 즉 과두의 장축각, 사축각, 그리고 과두간 거리등은 서로 비의존적이다. 그리고 과두의 내외침점은 서로 상관도가 높게 나타나서 회귀분석에서는 제외시켰다, 또 좌우측 과두의 동일한 측정값들은

서로 상관도가 높은 것으로 나타나서 따로 시행하였다.

회귀성향의 발현빈도는 5% - 60%로 저자에 따라 매우 다양하게 보고되고 있는데 이는 회귀의 범위가 학자들의 관심에 따라 각기 다르며 경우에 따라서는 회귀의 범위없이 통계학적인 분석만을 시도한 경우도 적지 않기 때문일 것이다⁷⁵⁾. MacIntosh⁷⁰⁾는 표준편차크기를 기준으로 두부방사선계측사진에서 Pogion과 B점이 1.0mm, 1.0mm-4.0mm, 4.0mm이상 변한 것을 각각 %1, %2, %3이라 하였고 %2와 %3만이 임상적인 의의를 갖는다고 하였다. Franco등⁷⁾은 Pog이 장기간 추적기간중 전방이동한 것으로 하였다. 서와 민⁷⁴⁾은 장기간 추적에서 Gnathion의 수평적 전방이동량을 1.0mm이하, 1.0-2.5mm, 2.5mm이상으로 구분, 조사한 결과 30%의 발현빈도를 보였다고 하였다. 하지만 이들의 재발량 산출법은 수술에 의한 하악 이동량이 술후 재발에 중요한 영향을 미친다는 보고^{64,65)}를 고려하지 않고 단순히 술후의 양적인 재발에만 국한되어 있어 이는 재발에 대한 연구의 신빙성이 낮다고 할 수 있다. Table 7은 전술한 여러방법대로 본 연구의 재발율을 계산한 것이다. 서와 민⁷⁴⁾의 연구대로하면 40% - 60%의 재발율을 보이고 있으며 MacIntosh⁷⁰⁾의 연구를 인용해도 역시 비슷한 결과를 얻을 수 있었다. 그 다음은 요즈음 대부분의 연구에서 사용하고 있는 방법으로 총이동량의 평균과 재발량의 평균을 비율로 나눈 것으로 8.4%에서 13.0%까지 나타났다. 하지만 이것은 개개인의 성향은 나타내지 못하여 재발 연구에서 정확한 결과를 도출하지 못하리라 사료된다. 그리하여

Table 7. Comparison of relapse rate statics(%)

Method	Suh and Min ⁷⁴⁾			MacIntosh ⁷⁰⁾			Kim et al ⁶⁷⁾ average: average (%)	Study individual statics
	1mm below (+1)	1-2.5mm (+2)	2.5mm over (+3)	1mm below (1+)	1-4mm (2+)	4mm over (3+)		
L1	55	35	10	55	45	0	9.3	1.2
B	50	45	5	50	45	5	8.4	5.0
Pog	60	20	20	60	25	15	10.8	2.8
Gn	45	40	15	45	50	5	14.5	9.1
Me	60	25	15	60	35	5	13.1	10.3

본 연구에서는 개개인의 이동량에 대한 재발량을 평균하여 그 결과치로 산출하였다.

V. 요약

본교실에서 하악지 시상 골절단술을 시행한 하악전돌증 환자 20명(남자 9명, 여자 11명)을 대상으로 술전, 술직후, 장기관찰기간동안의 전산화단층촬영법을 이용한 하악과두의 위치변화와 술전, 술직후, 약간고정제거 24시간후 및 장기관찰기간동안의 측모두부방사선사진에서의 재발과의 상관관계를 연구한 결과 다음과 같은 결과를 얻었다.

1. 두부 측방향 전산화단층사진에서의 과두간 거리(MM')는 84.45 ± 4.01 mm 였으며, 장축각은 우측 $11.89 \pm 5.1^\circ$ 좌측 $11.65 \pm 2.09^\circ$ 로 좌우 비슷하였으며, 기준선(AA')에서 과두의 외측점은 12mm, 내측점은 7mm 정도 전방에 위치하였다. 관상면 전산화단층사진에서의 과두간 거리(mm')는 84.43 ± 3.96 mm 였으며, 사축각은 우측 $78.12 \pm 3.43^\circ$ 좌측 $78.09 \pm 6.12^\circ$ 로 좌우 비슷하였다.
2. 술전후 과두위치 변화(T2C-T1C)는 통계적인 유의성은 없었으나($p > 0.05$), 다소 증가하는 경향을 보였으며, 장기관찰에 따른 회귀성향(TLC-T2C)에서는 LMD, LLD($p < 0.05$), RLD, RMD($p < 0.01$), mm'($P < 0.001$)는 모두 감소하였다.
3. 측면두부방사선사진상에서 술직후와 약간고정제거 24시간후(T3-T2)에서 하악의 초기재발은 통계적인 의의가 없었으며($p > 0.05$) 하악전치의 경우만 평균 0.33mm 전방이동하였다($p < 0.05$). NN'L1, NN' Pog, NN'Gn, NN'Me, over-jet에서 통계적인 유의성이 있었으며($p < 0.05$), NN'L1 1.2%, NN'B 5.0%, NN'Pog 2.0%, NN'Gn 9.1%, NN'Me 10.3%의 총재발량을 보였다.
4. 하악골의 술전, 술후 변화량(T2-T1)이 총재발량에 미치는 영향에 대한 회귀분석에서 후퇴량이 많을수록 하악골의 총재발

량이 많은 것으로 나타났다($p < 0.05$).

5. 하악골 변화량(T2-T1)과 하악과두 변화량(T2C-T1C, TLC-T2C), 하악과두 변화량(T2C-T1C, TLC-T2C)과 총재발량(TL-T2), 술전 하악과두 형태(T1C)와 하악과두 변화량(T2C-T1C, TLC-T2C), 그리고 술전 하악골 외형(T1)과 하악과두 변화량(T2C-T1C, TLC-T2C)에 대하여 단순 및 복잡회귀분석에서 통계적인 유의성은 없었다($p > 0.05$).
6. 술전 하악과두 형태(T1C)가 총재발량(TL-T2)에 미치는 영향에 대한 복잡회귀분석 결과 우측과두에서는 과두간 거리가 멀고 장축각이 적고 사축각이 클수록 하악골의 수평적인 재발(NN'L1, NN'B, NN'Pog, NN'Gn, NN'Me)이 많은 것으로 나타났으며($p < 0.05$), 좌측과두에서는 NN'L1, NN'Me에서 같은 결과를 보였다.
7. 술전 하악과두 형태(T1C)가 술전 하악골 외형(T1)에 미치는 영향에 대한 복잡회귀분석결과 우측과두에서는 과두간 거리가 멀고 장축각이 적고 사축각이 클수록 하악골의 수직고경이 큰 것으로 나타났고($p < 0.05$), 좌측과두에서는 과두간 거리가 멀고 장축각이 적고 사축각이 클수록 수직고경이 크며, 전돌된 양상으로 나타났다($p < 0.05$).
8. 술전 하악골 외형(T1)이 총 재발량(TL-T2)에 미치는 영향에 대하여 단순회귀분석을 시행한 결과 NN'L1, NN'B, NN'Gn, NN'Me, over-jet 등의 계측점에서 하악골이 전돌된 양상을 보일수록 NN'B에서의 총재발량은 많은 것으로 나타났다($p < 0.05$). 또 수평피개량(over-jet)이 클수록 NN'B, NN'Pog, NN'Gn, NN'Me에서의 총재발량이 많은 것으로 나타났다($p < 0.05$).

따라서 과두보존술을 이용하여 과두를 안정화시키고 난후 악골 형태를 재구성하였을 때 이로 인하여 생기는 하악과두 이동은 미미하여 술후 재발에 크게 영향을 미칠 정도는 아니라고 사료된다.

참 고 문 헌

1. Spitzer, W. J., Rettinger, G., Sitzman, F. : Computerized tomography examination for the detection of positional changes in the temporomandibular joint after ramus osteotomies with screw fixation, *J maxillofac. Surg*, 12 : 139-42, 1984.
2. 조병욱, 이용찬, 양용석 외 : 하악골 시상골 골절단술시 miniplate에 의한 rigid fixation, *대한악안면성형외과학회지*, 12(2) : 48-53, 1990.
3. 송재철, 이상한 : 개구교합을 가진 3급 부정교합환자의 악교정수술후 재발에 관한 연구, *대한악안면성형외과학회지*, 15 : 229-37, 1993.
4. Welch, T. B. : Stability in the correction of dentofacial deformities.-a comprehensive review, *J Oral Maxillofac Surg*, 47(1) : 1142-9, 1989.
5. Reifzik, M. : skeletal and dental changes after surgical correction of mandibular prognathism, *J Oral Surg*, 38(2) : 109-16, 1980.
6. Kobayashi, T., Watanabe, I., Uede, K. et al : stability of the mandible after sagittal ramus osteotomy for correction of prognathism, *J Oral Maxillofac Surg*, 44 : 693-7, 1986.
7. Franco, J. E., Sickels, V., Thnash, W.J. et al : Factors contributing to relapse in rigidly fixed mandibular setbacks, *J Oral Maxillofac Surg*, 47(5) : 451-6, 1989.
8. Soloklit, C. A., Nanda, R. S. : Assessment of the stability of mandibular setback procedures with rigid fixation, *J Oral Maxillofac Surg*, 48 : 817-822, 1990.
9. Ellis, E., Carlson, D. S. : stability two years after mandibular advancement with and without suprahyoid myotomy : an experimental study, *J Oral Maxillofac surg*, 41(7) : 426-37, 1983.
10. 조병욱, 이영호, 남종훈 : 하악골 시상골 절단술시 하악골 과두의 중심 교합위의 보존, *대한구강악안면외과학회지*, 13(1) : 65-70, 1987.
11. Kundert, M., Hadjianghelou, O. : condylar displacement after sagittal splitting of the mandibular rami, *J Maxillofac surg*, 8(4) : 278-87, 1980.
12. 이상훈, 이상래 : 하악과두의 형태 및 위치에 관한 방사선학적 연구, *대한구강악안면 방사선학회지* 18 : 203-11, 1988.
13. Petersson, A., Willmar-Hogeman, K. : Radiographic changes of the temporomandibular joint after oblique sliding osteotomy of the mandibular rami, *Int J Oral Maxillofac Surg*, 18 : 27-31, 1989.
14. 田所生利, 高田知雄, 足立 深 外 : 下顎枝矢狀分割術施行後の下顎頭の位置について, *日本顎變形學會誌*, 5 : 79-81, 1986.
15. Sund, G., Eckerdal, O., Astrand, P. : Changes in the temporomandibular joint after oblique sliding osteotomy of the mandibular rami, *J maxillofac Surg*, 11 : 87-91, 1983.
16. 백홍우, 유영규 : 두부계측방사선규격사진에 있어서 하악과두의 두부방사선계측학적 연구, *대한구강악안면외과학회지*, 12 : 49-56, 1982.
17. 石井浩之, 平野裕士, 竹之下唐治 外 : 下顎枝矢狀分割術施した下顎前突症症例の術前術後における顎關節の檢詩, *日本口腔外科學會誌*, 33(7) : 80-88, 1988.
18. 류정수, 최순철, 이상한 외 : 악관절 규격촬영시 적절한 입사각의 결정 및 재형성의 평가, *대한구강악안면방사선학회지*, 21(1) : 99-106, 1991.
19. 西村明之, 創島英俊, 南雲正男 外 : 下顎枝矢狀分害術の下顎頭長軸角의變化, *顎變形症研究會會誌*, 9 : 80-82, 1990.
20. Hackney, F. L., Joseph, E., Sickels, V. et al : Condylar displacement and temporomandibular joint dysfunction following bi-

- lateral sagittal split osteotomy and rigid fixation, *J Oral Maxillofac Surg*, 47 : 223-7, 1989.
21. 정경용, 이기현, 황현식 : 측사위 경두개 촬영시 표준사진과 개인벽 수정사진의 비교 연구, *대치교정지*, 23 : 405-14, 1993.
 22. Mongini, F. : The importance of radiography in the diagnosis of TMJ dysfunctions : A comparative evaluation of transcranial radiographs and serial tomography, *J Prothet Dent*, 45 : 186-198, 1981.
 23. 김광인, 김한평 : 촬영 술식에 따른 악관절 방사선 사진상의 비교연구, *대한구강악안면방사선학회지*, 21 : 65-71, 1991.
 24. 송남규, 김민숙, 고평준 : 악교정 수술 후 하악과두의 위치 및 골변화에 관한 단층방사선학적 연구, *대한구강악안면방사선학회지*, 22 : 203-12, 1992.
 25. Pandis, N., Karpas, J., Trevino, R. et al : A radiographic study of condyle position at various depths of cut in dry skulls with axially corrected lateral tomograms, *Am J Orthod Dentofac Orthop*, 100 : 116-22, 1991.
 26. 김민숙, 고평준 : 악관절 기능장애 환자의 하악과두 위치에 관한 단층 및 두부방사선 계측학적 연구, *대한구강악안면방사선학회지*, 20 : 299-312, 1990.
 27. 김영주, 고평준 : 부정교합자의 하악과두 위치에 관한 단층방사선학적 연구, *대한구강악안면방사선학회지*, 19 : 105-120, 1989.
 28. 임숙영, 고평준 : 전산화단층상을 이용한 측두하악관절의 삼차원 재구성상의 비교연구, *대한구강악안면방사선학회지*, 23 : 335-44, 1993.
 29. 이종복, 김재덕 : 전산화 단층 촬영법을 이용한 하악과두의 위치에 관한 연구, *대한구강악안면방사선학회지*, 17 : 151-62, 1987.
 30. Seren, E., Akan, H., Toller, M. O. et al : An evaluation of the condylar position of the temporomandibular joint by computerized tomography in class III malocclusions, *Am J Orthod Dentofac Orthop*, 105 : 483-8, 1994.
 31. Spitzer, W. J., Steinhauser, E. W. : Condylar position following ramus osteotomy and functional osteosynthesis, *Int J Oral Maxillofac Surg*, 16 : 257-61, 1987.
 32. 권대근, 장현중, 이상한 : 측사위경두개방사선사진을 이용한 하악전돌증환자의 하악지 절단술 후 하악과두위치변화분석, *대한악안면성형재건외과학회지*, 17(1) : 32-45, 1995.
 33. Michiwaki, Y., Yosheda, H., Ohno, K. et al. : Factors contributing to skeletal relapse after surgical correction of mandibular prognathism, *J Cranio Max-fac surg*, 18 : 195-200, 1990.
 34. 박희대, 권대근, 이상한 : 하악 전돌증 환자의 하악지 시상 골절단술후 경조직 변화에 따른 안모 연조직 변화, *대한악안면성형재건외과학회지*, 12(2) : 1-23, 1995.
 35. 김수철, 이기수 : 3급 부정교합자의 안모유형에 관한 연구, *대한치과교정학회지*, 20(3) : 519-539, 1990.
 36. Bell, W. H. : *Modern practice in orthognathic and reconstructive surgery*, vol3, Philadelphia, Saunders, 1992.
 37. 최유경, 서정훈 : 하악전돌증환자의 악교정 수술후 경조직과 연조직 변화에 관한 두부방사선 계측학적 연구, *대한치과교정학회지*, 23(4) : 707-724, 1993.
 38. Shore, N. A. : The interpretation of temporomandibular joint roentgenograms, *Oral Surg Oral Med Oral Pathol*, 13 : 341-350, 1960.
 39. 최은영, 박태원 : 안면 비대칭 환자의 진단에 있어서 후전방두부방사선사진과 이하두정방사선사진 및 파노라마방사선사진의 임상적 효용성, *대한구강악안면방사선학회지*, 24 : 427-37, 1994.
 40. Weinberg, L. A. : Technique for temporo-

- mandibular joint radiographs, *J Prosthet Dent*, 28 : 284, 1972.
41. Buhner, W. A. : A headholder for oriented temporomandibular joint radiographs, *J Prosthet Dent*, 29 : 113-117, 1973.
 42. Aquilino, S. A., Matteson, S. R., Holland, G. A. et al : Evaluation of condylar position from temporomandibular joint radiographs, *J Prosthet Dent*, 53 : 88-100, 1985.
 43. 도정주, 김은경 : 악관절의 경두개 방사선 사진에서 하악과두위 평가에 관한 연구, 대한구강악안면방사선학회지, 22 : 67-74, 1992.
 44. 손영순, 나경수 : 규격화 및 개인별 악관절 사측방향 투삼버에 관한 비교연구, 대한구강악안면방사선학회지, 22 : 97-108, 1992.
 45. 이진홍, 박창서 : 악관절 방사선 촬영법에 따른 과두위 분석에 관한 비교 연구, 대한구강악안면방사선학회지, 16 : 81-90, 1986.
 46. 市川 弘, 新井一仁, 石川晴夫 外 : 下顎枝矢狀分割術に伴う下顎頭の位置變化, *日矯齒誌*, 35 : 472-480, 1994.
 47. 윤형상, 백형선 : 골격성 3급 부정교합 환자의 악교정 수술후 하악과두의 의치변화에 관한 연구, 대한치과교정학회지, 22(4) : 837-852, 1992.
 48. Helms, C. A., Katzberg, R. W., Morrish, R. et al : Computed tomography of temporomandibular joint meniscus, *J Oral Maxillofac Surg*, 41 : 512-517, 1983.
 49. Fjellstoem, C., Olofsson, O. : Computed tomography of the temporomandibular joint meniscus, *J Maxillofac Surg*, 13 : 124-27, 1985.
 50. Thompson, J. R., Christiansen, E., SAuser, D. et al : Temporomandibular joint : High-resolution computed tomographic evaluation, *Radiology*, 150 : 105-110, 1984.
 51. Smith, D. K., Berquist, T. H., Robb, A. K. et al : Validation of three dimensional reconstructions of knee anatomy : CT vs MR imaging, *J Comput Assist Tomogr*, 13 : 294-301, 1989.
 52. Wilkinson, T., Maryniuk, G. : The correction between sagittal anatomic sections and computerized tomography of the TMJ, *J Cranio Prac*, 1 : 37-45, 1983.
 53. Carter, J., Leonard, M., Cavanaugh, C. et al : Horizontal rotation of the condyle after sagittal split osteotomy of the mandible, *Am J Orthod Dentofac Orthop*, 99 : 319-27, 1991.
 54. Komori, E., algase, K., Surgical, M. : cause of early skeletal relapse after mandibular setback, *Am J Orthod Dentofac Orthop*, 95 : 29-36, 1989.
 55. Sickels, V. Larsen, J. E. : A retrospective study of relapse in rigidly fixated sagittal Split, *Am J Orthod Dentofac Orthop*, 93 : 413-418, 1988.
 56. Leonard, M. : Preventing rotation of the proximal fragment in the sagittal ramus split operation, *Oral Surgery*, 34 : 942, 1976.
 57. Raveh, J., Vuillemin, T., Ladrach, K. et al : New technique for reproduction of the condyle rehabilitation and reduction of complications after saggital ramus split osteotomy of the mandible, *J Oral Maxillofac Surg*, 46 : 751-7, 1988.
 58. Rofskoff, K. S., Herbosa, E. G., Villa, P. : Maintenance of condylar proximal segment position in orthognathic surgery, *J Oral Maxillofac Surg*, 49 : 2-7, 1991.
 59. 鴨田 淳, 永峰浩一郎, 岩田一成 外 : 下顎枝矢狀分割術に生じる下顎頭の移動および下顎頭長軸角の變化, *日本口腔外科學會誌*, 39 (4) : 391-398, 1993.
 60. 官原利夫, 森 悦秀, 作田正義 外 : 下顎枝矢狀分割術用外側骨片シスムの改良, *日本顎變形症學會雜誌*, 2(1) : 53-60, 1992.

61. Hackney, F. L., Sickels, V., Nummikoski, P. V. : Condylar displacement and temporomandibular joint dysfunction following bilateral sagittal split osteotomy and rigid fixation, *J Oral Maxillofac Surg*, 47 : 223-227, 1989.
62. Pepersack, W. J., Chausse, J. M. : Long term follow up of the sagittal splitting technique for correction of mandibular prognathism, *J Maxillofac Surg*, 5 : 117-140, 1978.
63. Martis, S. S. : Complications after mandibular sagittal split osteotomy, *J Oral Maxillofac Surg*, 42 : 101-107, 1984.
64. Reitzik, M., Barer, P. G., Wainwirht W. M. et al : The surgical treatment of skeletal open bite deformities with mandible after sagittal ramus osteotomy for correction of prognathism, *J Oral Maxillofac Surg*, 44 : 693-697, 1986.
65. Kobayashi, J., Watanabe, I., Nakajima, T. : stability of the rigid internal fixation in the mandible, *Am J Orthod Dentofac Orthop*, 97 : 52-57, 1990.
66. 주성채, 민병일 : 악교정 수술시 경고 및 비경고 고정에 따른 위치적 안정성에 대한 비교 연구, *대한악안면성형재건외과학회지*, 13 : 412-420, 1991.
67. 김종렬, 김대규, 정인교 외 : 하악전돌증의 술후 동태에 관한 두부 계측학적 분석. 15 (2) : 123-128, 1993.
68. Mo, I. J., Neill, R. W., West, R. A. : Mandibular advancement skeletal and dental changes during fixation, *Oral Surgery*, 35 : 881-886, 1977.
69. Greebe, R. B., Tuinzing, D. B. : Mandibular advancement procedures : Predictable stability and relapse, *Oral Surg*, 57 : 13-16, 1984.
70. MacIntosh, R. B. : Experience with the sagittal osteotomy of the mandibular ramus : A 13-year review, *J Maxillofac Surg*, 9 : 51-165, 1981.
71. 官原利夫, 森悦秀, 作田正義 外 : 下顎枝矢狀分割術における骨格性下顎前突症術後の後戻りに關する研究, *日本顎變形症學會雜誌*, 13(10) : 1558-1563, 1992.
72. Wisth, P. J. : What happened to them? Post operative survey of patients 10 years after surgical correction of mandibular prognathism. *Am J Orthod*, 80 : 525-35, 1981.
73. Ingervall, B., Thuer, U., Vuillemin, T. : Stability and effect on the soft tissue profile of mandibular setback with sagittal split osteotomy and rigid internal fixation, *Int J Adult Orthod Orthognath Surg*, 10 : 15-25, 1995.
74. 서병무, 민병일 : 하악전돌증 환자의 하악 지시상 분할법에 의한 악교정수술후 재발에 관한 연구, *대한구강 악안면외과학회지*, 17 : 32-39, 1991.
75. 이상한 : 악교정술전후의 설위 및 설골의 위치변화와 회귀현상에 대한 연구, *대한악안면성형재건외과학회지*, 13(4) : 476-490, 1991.