

## 좌측 상순에 발생한 동정맥 기형 1증례

서울대학교병원 구강악안면외과

배양일 · 변영남 · 송노헌

### A CASE REPORT : AVMS IN LEFT UPPER LIP

Yang-Il Bae, Young-Nam Byun, No-Hun Song

*Dept. of Oral & Maxillofacial Surgery, Seoul National University Hospital*

*AVMs is not a neoplasm, but a congenital developmental anomalies.<sup>5)</sup> In oral and maxillofacial area, the high recurrence rate and more facial disfigurement give a difficult problem to surgeon and patient.<sup>8)</sup> Conventional treatment modality nowadays is presurgical embolization and surgical resection. In treatment planning, we consider the possibility of complete surgical resection and the esthetics of soft tissue reconstruction. But, two things are very difficult to achieve.*

*We present a patient with AVMs in left upper lip, he had presurgical embolization with Ivalon and Bucrylate, and conservative surgical procedure. So we present this possible treatment modality.*

*Key word ; Arteriovenous, Malformation, Embolization, Surgery.*

### I. 서 론

동정맥 기형은 병리학적으로 형태 발생과정의 장애라고 알려져 있다. 그러나, 임상적으로 동정맥 기형은 그 발생, 진행, 병인에 있어 매우 불투명하고, 치료법 또한 매우 불명확하다. 이 병소는 청소년기에 시작되는데 외상, 국소적 허혈, 분만 등의 사고 후에 갑자기 발생, 성장하기 시작한다.<sup>1)</sup>

이 병소의 발병과 성장을 혈류역학적인 가설로 설명하기도 한다. 즉, 모세 혈관계(capil-

lary bed)를 혈관 순환상에 포함하지 않고, 동맥계에서 바로 정맥계로 이어진 동정맥 문합 혈류계(circulatory circuit)는 주위 정상 혈류계와 병렬로 순환계에 연결되어 있고, 병발의 기여 요인이 이 기존의 잠재적 병소에 첨가되는 경우, 동정맥 문합은 이 혈류계 자체가 불안정하고 저항이 비교적 작기 때문에 주위 정상 혈류계에서 병소로 혈류를 이끌어 감으로서 더 확장된 병소와 취약한 혈관 구조가 야기되고, 악순환을 반복하게 된다.<sup>6)</sup> 병적인 과정의 진행에서 영양 혈관계(mutrient vessels)가 아닌,

## II. 증 례

낮은 혈류 저항을 갖는 동정맥 기형 병소로, 병렬로 연결된 영양 혈관이며 높은 혈류 저항을 갖는 정상 혈류계의 혈액이 혈관의 저항차이에 기인한 차별적인 혈류 분포를 갖게된다.<sup>1,2)</sup>

혈관 기형의 종류는 그 병소에 포함된 혈류 관계를 기준으로 분류하기도 한다.<sup>5)</sup> 이 경우 혈관 기형에 동맥 부분을 포함하는 고혈류계 혈관 기형(high velocity vascular malformation)(이 부분에 동정맥 기형이 포함된다.)과 저혈류계 혈관 기형(low velocity vascular malformation)(모세혈관 기형, 림프관 기형, 정맥 기형)으로 나뉜다.

두경부의 혈관 조영 및 동맥 색전술을 시행하기 위한 혈관에 접근하기 위하여 보통은 대퇴동맥(TFCA)을 이용한 접근을 선호한다.<sup>9,11)</sup>

색전술의 목적은 크게 palliative, curative, presurgical로 나누어 볼 수 있다. 술전의 색전술은 수술 시야의 확보와 병소로의 혈류 공급감소의 역할이 가장 큰 장점이다. 치료적 색전술의 역할은 외과적 접근이 가능하지 않은 부위나, 외과적 안모의 변형을 용납하기 어려운 경우에 적응증이 된다. 동맥 색전술을 시행하는데 사용되는 재료에는 선택할 수 있는 다양성이 있다. 이상적인 색전 재료의 특성을 나열하면, 확실한 색전이 가능하다, 독성이 없다, 주위 조직에 부작용이 없다. 무통성의 확실한 색전술이 가능하다, 조작하기 쉽고, 저가로 낮은 실패율로 재발없이 사용 가능하다 등이 될 것이다.

색전 재료는 색전술 시행시의 불필요한 역류와 다른 장기의 손상등을 줄이기 위한 많은 재료를 찾으며 발전해 왔다. 이는 흡수성의 잠시적 폐쇄의 기능을 갖는 재료에서 비흡수성의 영구적인 재료를 찾으며 진행되어 왔다 할 수 있다. 재료를 잠시 살펴 보면 근조직이나 혈전을 초기에 사용하기도 하였으며 흡수성의 젤폼, 비흡수성의 Ivalon, 액성의 Bucrylate, 그외 기계적인 혈관 폐쇄 장치, 화학 색전 물질등이 있다.

### 환자의 신상(identification)

성 명 : 최○○

성별/나이 : 남자/25살

주 소 : 상순의 종창.

기왕력 : 81년(10살) 야구공에 상순에 외상을 입은 병력

84년 상순이 별다른 증상없이 붓기 시작

86년 상순의 부피를 줄이기 위한 수술 시행 (debulking surgery), 한달 후 재발함

91년 동맥색전술 시행, 그러나 동맥 색전술 시행 후에도 입술에 출혈 소견이 있었음

임상 소견 : 좌측 상순의 종창으로, 크기는 4×3cm 이고, 병소를 눌러 보면 맥박을 느낄 수 있다. 병소는 쉽게 출혈하였고, 혈병이 상순에 몇군데 남아 있었다.

방사선적 소견 : PNS MRI상(그림 1)에서 병소는 고혈관성의(hypervascular) 연조직 덩어리로 상순을 포함하고 있으며 좌측 상악동을 포함하고 있었다. (hypervascular soft tissue mass involving left upper lip and extension to left maxillary sinus)

동정맥 기형의 위치가 상순이었고, MRI소견에선 상악동을 포함한 소견을 보였기에 상악과 치조골의 침범여부를 확인하기 위하여 BONE SCAN을 시행하였고, BONE SCAN에선 골내 병소가 발견되지 않았다. 병소의 성격과 공급동맥 및 침범 범위를 확인하기 위

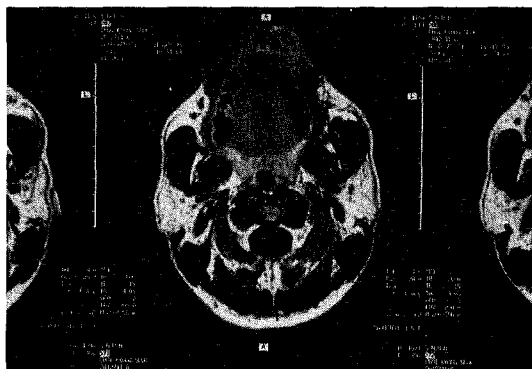

그림 1. 동정맥의 기형의 MRI 상 좌측 상순의 병소가 관찰 된다.

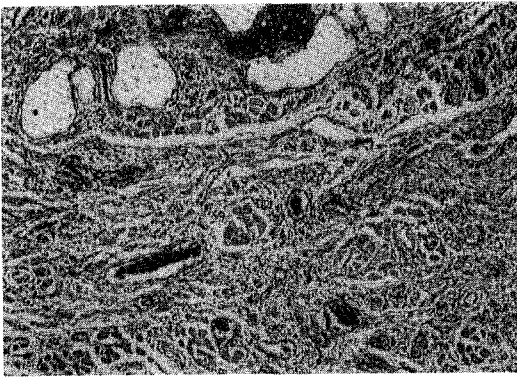


그림 2. 동정맥 기형의 조직 병리 소견 수가 증가하고, 확장된 병소가 관찰 된다.

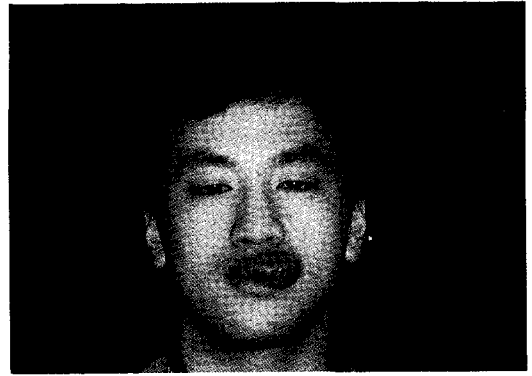
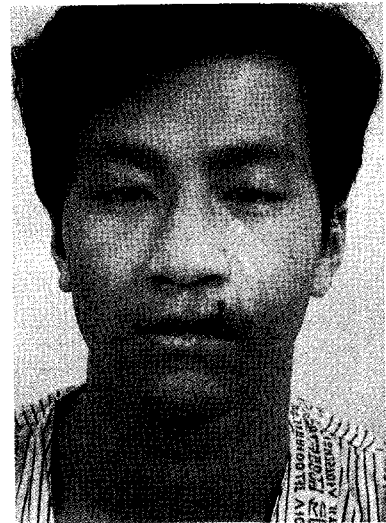

그림 5. 술전의 환자의 모습 그림




그림 3. 색전술중의 혈관 조영 사진 좌측 접형 구개 동맥내에 카테터가 있다.



6. 술후의 환자의 모습

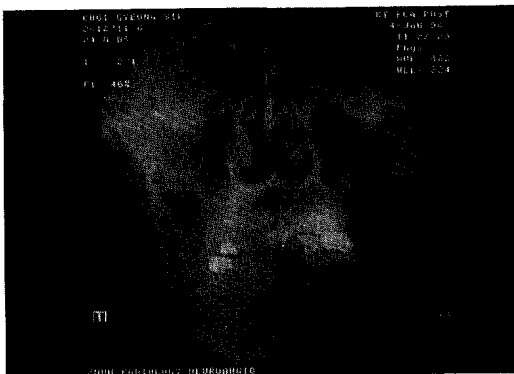


그림 4. 색전술 완결후의 혈관 조영 사진 방사선 불투과성의 색전제가 관찰된다.

하여 혈관 조영술을 시행하였다. 대퇴 동맥을 통한 혈관조영(TFCA)상에서 우측 안면 동맥(Rt facial a.), 좌측 안면 동맥(Lt facial a.)의

lingual br., 좌측 상악 동맥(Lt internal maxillary a.)의 infraorbital br.를 공급 혈관으로 갖은 동정맥 기형을 발견하였다.

일반 화학 검사 : SGOT/SGPT가 정상인 상한선의 1.5배 정도였고, 이의 검사를 위한 복부 초음파 검사상 약간의 지방간의 소견을 보였다. 그의 검사상의 비정상 소견을 보이진 않았다.

경 과 : 96. 1. 4 동맥 색전술 시행하였다. (그림 3, 4) 우측 안면 동맥을 Ivalon을 (크기 255-355um, 200mg) 사용하여 색전술을 시행하였고, 좌측 접형 구개 동맥을 Ivalon을 (크기 255-355, 355-500um, 100mg) 사용하여 색전술을 시행하였고, 좌측 상순의 동정맥 기형을 40

% glue 3cc로서 direct puncture를 시행하였다.

색전술로서 거의 완전한 병소의 폐색을 이루었다.

동맥 색전술 시행후 혈관성 박동은 사라졌고, 반동성 재충혈(rebound filling)가 느려졌으며 색전 재료 물질이 피부 밑에서 축진되기도 하였다.

96. 1. 16 수술을 시행하였다. 동시에 제거된 조직으로 조직검사를 시행하였고(그림 2), 수술은 병소의 피부와 하방 조직을 박리하여, 보존하며 중심부 병소를 제거 하였고, 팽창되어 있던 상순의 부피를 줄이는 수술과 작아진 크기에 맞는 cheiloplasty를 시행하였다.

조직 검사는 동정맥 기형으로 확진되었다. 이후 정상적인 수술 상처 부위의 치유를 보였고, 상순의 피부부위에는 부분적인 괴사 소견이 보이기도 하였다.

### III. 총괄 및 고찰

Dennis J.와 Hurwitz에 의하면 동정맥 기형의 흔한 재발을 설명하는 가설의 하나는 'macrofistula와 microfistula'의 개념이다.

혈관조영술이나 현미경적 조직 검사로 확진할 수 있는 macrofistula와 가시화할 수 없는 잠재적 병소인 microfistula로 동정맥 기형이 구성되었다는 것이다. 외과적 근치적 절제의 범위가 macrofistula만을 포함하는 경우 수술후 오히려 주변부의 잠재적 microfistula의 혈류역학적 악화로 병소가 이전 절제 범위보다 더 확대되어진 소견을 보일수도 있고, 또한 공급 동맥으로 외과적 접근이 불가능한 두개내 동맥이 사용되어 질 수 있다. 외과적 조작에 따른 외상, 허혈, 조직의 긴장 등도 악화의 기여 요인으로 작용할 수 있다. proximal arterial ligation은 위에서 논의한 바와 같은 기전으로 악화의 기여 요인이기 치료법은 아니다.<sup>12)</sup>

색전술 재료의 발전은 동정맥 기형의 치료에 새로운 시야를 제공했는데, 임시성의 흡수성 재료에서 영구적인 비흡수성 재료로 발전이 진행되었다. 최근에 사용되는 재료로 혈관내

에서 팽창하여 기계적인 폐색에 관여하는 Ivalon(polyvinyl alcohol)과 혈액과 같은 이온화된 매개체 속에서 중합반응을 일으키는 접착제로 알려진 Bucrylate(isobutyl-cyanoacrylate)가 있다. 이 중 최근까지 사용되고 있는 젤폼은 혈전 형성을 가능케하는 matrix의 역할을 하며, 이 혈전은 혈관의 경련과 혈소판의 침착 증가, 빠른 혈병의 생성을 유도한다. 그러나, 이 젤폼에 의한 혈관의 폐쇄는 일시적이며 색전술후 21-27일 사이에 부분적 재소통이 발생하고, 30-30일 후에 완전한 재소통이 일어난다. Ivalon은 플라스틱 스폰지 재료이고 60% barium sulfate나 tantalum을 첨가함으로 방사선 불투과성을 지닐 수 있다.<sup>12)</sup> Bucrylate는 액성 재료로서 최근에 조작의 용이성이나 폐쇄의 우수성 등이 인정되지만 발암 물질로 알려져 있음으로 사용이 생명이 위독한 경우등 응급한 상황이 아니면 제한되고 있다.<sup>10)</sup>

Gunner Wikholm의 연구에 의하면, 두개강 내의 동정맥 기형을 Bucrylate을 가지고 치료한 결과 동정맥 기형 병소의 혈관 직경에 따른 색전술 치료에 따른 결과율에 차이를 보이고 있다.<sup>3)</sup> 직경이 25mm이하인 경우 64.2%의 완치율이나, 36mm이상인 경우 완치율이 3.7% 정도 밖에는 되지 않았다. D.Fournier와 K.Terbrugge의 다른 연구에 있어서는 두개내의 동정맥 기형을 Bucrylate을 가지고 치료한 경우 재소통이 일어나기도 했다. 그러나 이 경우 실제로 색전 재료가 병소내에서 흡수되고 병소가 결과적으로 확장된 경우의 실제적 재소통이라기 보다는 측방으로의 확장이었다.<sup>7)</sup>

### IV. 결 론

본 상순에 발생한 동정맥 기형 환자의 경우에 있어서는 Ivalon과 Bucrylate를 이용하여 영구적, 비흡수성의 재료로서 치료적 색전술(curative embolization)을 시행하여 병소의 완전한 폐색을 이루었고, 병소를 외양이 유지될 수 있게 보전적인 외과적 절제술을 시행하였고, 술후의 재발이 없는 외관을 보전하는 결과를 얻었다.

그러나, 술후 수술 상처상에 부분적 표피괴사

소견이 보이는, 병소의 색전술 시행후의 병소의 순환이 저하 됨에따른 부작용으로 추정되는 소견이 일어났고, 재발을 확인하기 위한 혈관 조영술이 시행되지 않은 상태에서 임상적인 검사로만 확인이 이루어진 점등은 아직은 미흡한 점이다. 동정맥 기형에 대하여 발병에서 진행에 걸친 많은 부분들이 아직도 불분명하게 많은 설명을 기다리며 있어, 이후 임상적, 실험적 연구가 시행되어야 할 여지가 많이 남아 있다고 할 수 있다.

### 참 고 문 헌

1. Dennis J. Hurwitz. Hemodynamic considerations in the treatment of arteriovenous malformations of the face and scalp. Plastic and Reconstructive Surgery 67 : 421, 1991.
2. Malan, E. and Azzolin, A. Congenital arteriovenous malformations of the face and scalp. J. Cardiovascular. Sur. 9 : 109, 1968.
3. Gunner Wikholm. Occlusion of cerebral arteriovenous malformation with N-butyl cyanoacrylate is permanent. AJNR 16 : 479, 1995.
4. Wilfrito R. et al Experimental observations on short and long term effects of arterial occlusion with Ivalon. Radiology 126 : 783, 1978
5. Ackerman's Surgical Pathology 2nd edition.
6. Emile Holman Dynamics of blood flow Surgery 26 : 889, 1949
7. D. Fournier, K.Terbrugge, G. Rodesch, and P.Lajaunias Revascularization of brain arteriovenous malformations after embolization with bucrylate. Neuroradiology 32 : 497, 1990.
8. T.R.Marotta, A.Berenstein, and B.Zide The combined role of embolization and tissue expanders in the management of arteriovenous malformations of the scalp AJNR 15 : 1240, 1994.
9. Helge Nornes, Arne Grip Hemodynamic aspects of cerebral arteriovenous malformations. J Neurosurg 53 : 456, 1980.
10. Intervetional Radiology 2nd edition. Saunders.
11. Irvin I. Kricheff, Manuel Madayag, Phillip Braunstein Transfemoral catheter embolization of cerebral and posterior fossa arteriovenous malformations. Radiology 103 : 107, 1972
12. Charles T. Dotter, Martin L. Goldman Instant selective arterial occlusion with sio-butyl 2-cyanoacrylate Radiology 114 : 227, 1975