

□ Roentgenogram of the Issue □

흉부 X-선상 속립성 결핵과 유사한 양상을 보인 Mycoplasma 폐렴에서 ARDS로 진행된 1예

방지거 병원 내과

김 의 숙 · 이 원 석 · 이 강 룡 · 이 정 아 · 백 영 주
이 광 섭 · 선우 인 철 · 김 대 하 · 장 지 정

= Abstract =

A case of mycoplasma pneumonia which progressed to ARDS.

Eui Sook Kim, M.D. Won Seok Lee, M.D. Kang Ryung Lee, M.D. Jeong Aa Lee, M.D.

Young Joo Baek, M.D. Gwang Seob Lee, M.D. Incheol Sunwoo, M.D.

Dae Ha Kim, M.D. Jie Jeong Jang, M.D.

Department of internal medicine

St. Francisco General Hospital, Seoul, Korea

Mycoplasma Pneumonia is a main cause of primary atypical pneumonia and may present in a variety of ways. One auther has stated that the infiltrate is of a lobar segmental type, while others have found the infiltrates to be mainly reticular or interstitial. We experienced a case of mycoplasma pneumonia, which progressed to ARDS pattern rapidly and recovered completely after ventilator care.

Key Words : mycoplasma pneumonia, ARDS

서 론

Mycoplasma 폐렴균은 학동기 연령에서 젊은 성인 연령사이에 상기도와 하부기도의 감염

을 일으키는 병원체로 잘 알려져 있으며, 이는 전체 폐렴 환자의 약 20%를 차지하는 것으로 보고되고 있다^{1,2)}. 흉부 X-선상 나타나는 소견은 매우 다양하여 비특징적 소견을 보이므로 다른 바이러스성 폐렴과의 감별이

어려운 것으로 되어있다²⁾. 저자들은 초기에 흉부 X-선상 속립성 결핵과 유사한 양상을 보인 Mycoplasma 폐렴에서 ARDS로 진행하였다가 회복된 1예를 경험하였기에 문헌고찰과 함께 보고하는 바이다.

증 례

환 자 : 김 ○ ○, 43세, 여자.

주 소 : 고열과 기침

현병력 : 평소 건강히 지내던 환자로 내원 2개월전부터 기침과 객담이 있었으며, 내원 1주일 전부터는 증상이 악화되며 고열과 발한이 발생하였으며, 흉부 불쾌감이 동반되어 입원 하였다. 환자는 내원시 객혈은 없었다.

과거력 : 16세때 결핵성 흉막염 진단하에 6개월간 항결핵제로 치료하였다.

이학적 소견 : 입원당시 혈압은 120/70mm Hg, 맥박수는 분당 104회, 체온은 37.5°C, 호흡수는 분당 32회였다. 외견상 급성병색을 보였으며, 흉부 청진상 양측폐야에 거칠은 호흡음과 함께 수포음이 들렸고 그외의 이학적 소견은 정상이었다.

검사실 소견 : 말초혈액검사상 혈색소 8.2 g/dl, 헤마토크리트 25.1%, 백혈구는 10,000/mm³, 혈소판은 346,000/mm³이었으며, 간기능검사및 기타 일반 생화학 검사, 소변검사는 모두 정상이었다. 내원 당시의 동맥혈 가스 검사상 PH 7.446, 이산화탄소 분압 36.7mmHg, 산소 분압 69.4mmHg, 중탄산이온 25.4mM/L이었다. 객담도말검사상 결핵균은 음성이었고, 세포병리검사도 정상이었다. Mycoplasma 항체는 양성이었다.

방사선학적 소견및 경과 : 입원 당시 촬영한 흉부 X-선 소견은 주로 양측 폐의 하부에 미만성의 대칭적인 망상의 음영들이 보여 속립성 결핵의 소견을 보였다(Fig. 1). 입원후 수액및 항생제 치료 도중 내원 2일째 급격하게 호흡곤란과 함께 기침, 객담의 배출이 심해지면서 흉부 X-선 소견상 미만성의 air-sp

ace lesion이 반점상의 밀집된 경변(consolidation)으로 나타나 ARDS 형태를 보였으며 (Fig. 2), 흉부 HRCT(High Resolution Computed Tomography)에서는 대칭적인 ground glass opacity와 경변이 air bronchogram과 함께 주로 폐의 중심부와 후부에 보이고 있었다(Fig. 3). 이때 시행한 동맥혈 가스 검사는 마스크로 산소를 10L/min투여했어도 PH 7.449, 이산화탄소 분압 32.8mmHg, 산소 분압 54.6mmHg, 중탄산이온 22.8mM/L이었으며 환자가 급성 호흡곤란을 보여 즉각적인 기관내 삽관을 하였고 인공호흡기로 PEEP을 적용하여 호흡관리를 하였다. 이후 환자의 증상은 호전을 보였으며 추적 검사한 흉부 X-선 소견상 경변의 현저한 감소를 보였고 (Fig. 4), 흉부 HRCT에서도 전에 관찰되었던 경변및 미만성의 ground glass opacity가 현저히 감소되었다(Fig. 5). 또한 추적 동맥혈 가스검사에서도 호전을 보였다. 이후 환자는 인공호흡기 제거후 erythromycin으로 치료하였으며 흉부 X-선 소견상 정상화된 후 퇴원하여 현재 추적 관찰중이다.

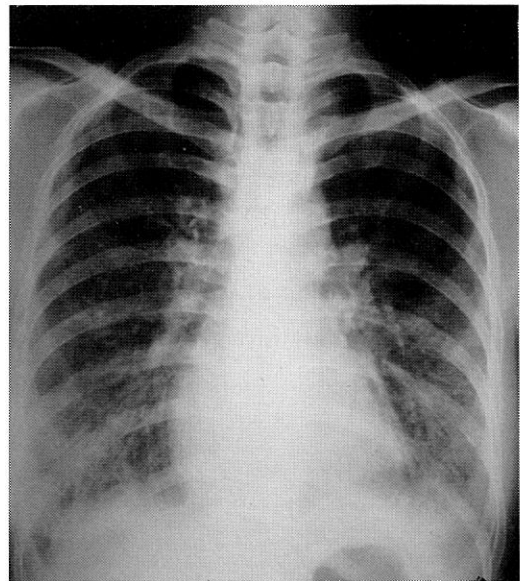


Fig. 1 Initial Chest P-A shows bilateral diffuse reticulonodular infiltrates on both lung fields-especially lower lung fields.

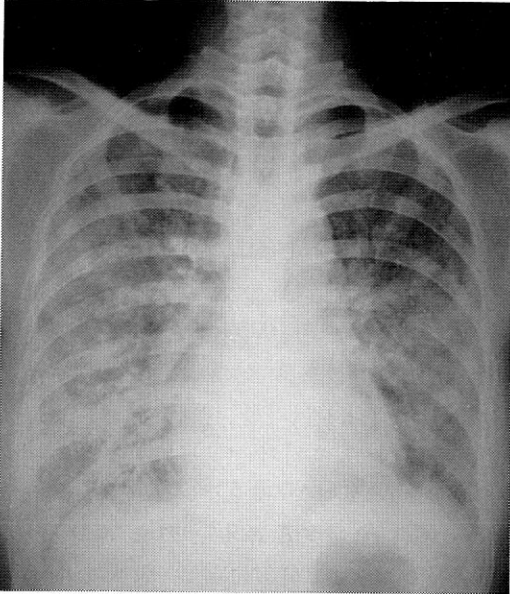


Fig. 2 Two days later, follow up Chest P-A shows bilateral diffuse air-space lesions appeared patchy and dense consolidations.

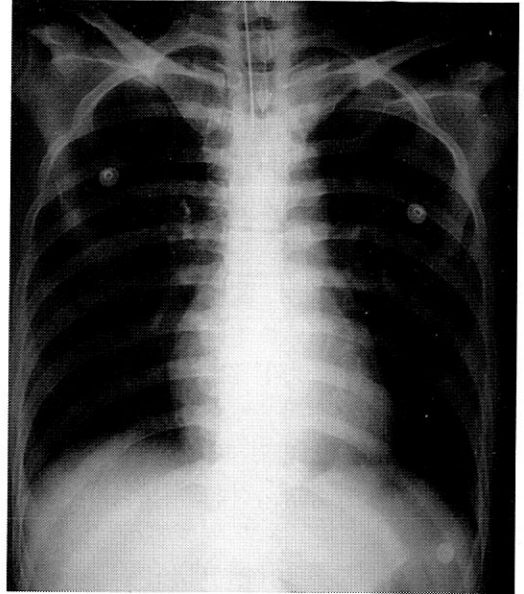


Fig. 4 Chest P-A shows marked resolution of consolidations.

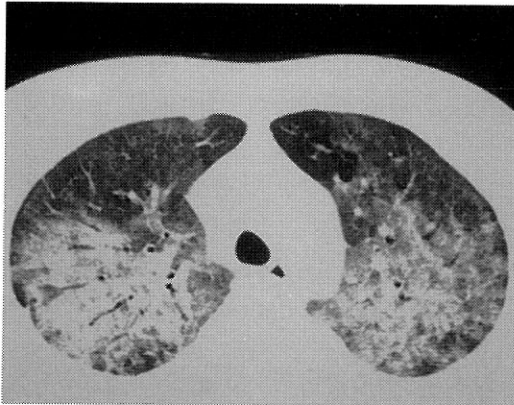


Fig.3 Chest HRCT scan shows bilateral symmetric ground glass opacities and consolidations with multiple air bronchogram on the central and posterior portion of both lung fields.

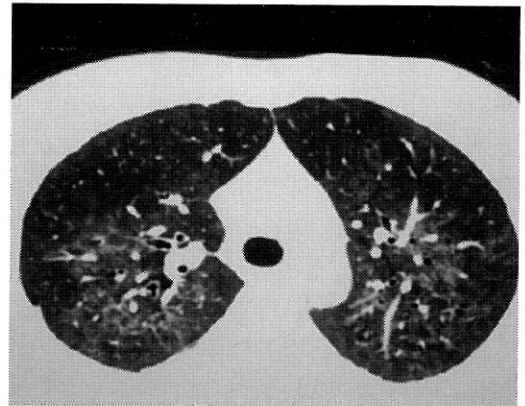


Fig. 5 Follow up Chest HRCT scan shows marked resolution of the consolidations and diffuse ground glass opacities.

고 찰

Mycoplasma pneumonia는 1940년 Eaton에 의해 비정형성 폐렴에서 처음으로 분리하여 Eaton agent라고 명명하였고, 1957년 Liu는

면역형광체법으로 Eaton agent를 분리하여 바이러스가 아님을 알게 되었으며, 이후 1961년에 Kingstone등이 인공 한천배지에서 이 병원체를 배양하여 Mycoplasma pneumonia라고 명명하였다¹⁻⁴⁾. Mycoplasma pneumonia 폐렴의 빈도는 Cassell 및 Levin등에 의하면

모든 폐렴의 20%를 차지한다고 하였고 Denny는 40-60%를 차지하는 것으로 보고 하였다¹⁾. Mycoplasma pneumonia 감염은 전세계적으로 2년에서 6년을 주기로 발생하고 있으며 계절적인 발생 빈도의 차이는 없으나 늦가을에서 초겨울에 많이 발생하는 것으로 되어 있다^{1,2,4,5)}. 발생연령은 5-30세에 호발하는데 특히 5-9세에서 가장 많이 발생하며 전염율 또한 이 연령에서 높은 것으로 보고되었으며, 나이가 증가함에 따라 감소하여 성인에서는 전체 폐렴 환자중 약 7%를 차지하는 것으로 보고되고 있다¹⁾. 남녀의 비는 남자에서 1.1배에서 1.5배 정도 많은 것으로 보고되고 있다¹⁾.

잠복기간은 보통 2주에서 3주정도이다^{1,4-6)}. Mycoplasma pneumoniae에 의한 임상증상은 폐렴, 기관지염및 인두염이 가장 흔한 질환이지만 호흡기 감염이 동반되지 않고도 여러장기에 질환을 일으킬 수 있다. 임상증상은 감염환자의 3-10%에서 나타난다고 보고되어 있으며²⁾, 가장 흔한 증상은 발열, 두통, 피로, 불쾌감, 식욕부진, 기침이며 대부분 점진적으로 발생하며 두통은 성인에서 더 심하고 발열은 보통 39°C 이하이며, 이외에도 인후통이나 애성 흉통등을 일으킬 수 있다^{1,2,4-8)}. 기침은 대개 객담을 동반하지 않으나 1/3정도에서는 객담을 동반할 수 있고, 대개 2-4주간 지속된다⁴⁾. 이학적 소견으로는 수포음이 가장 많이 들리나 천명이 들리기도 하고 그외 호흡음의 감소등이 있을 수 있으며, 발열, 서맥, 인두 출혈, 경부 임파선의 비대, 피부발진, 결막염등의 소견이 보일 수 있으며, 이학적 소견보다 임상 증상이 심한 것이 보통이다^{1,2,4-8)}. 흉부 X-선 소견으로는 바이러스에 의한 폐렴과의 구분이 명확하지 않는데 간질성(interstitial) 또는 air space opacities를 보이거나 양쪽 소견을 모두 보이기도 하는데 초기의 간질성의 염증은 미세한 망상의 양상을 보이고 점차로 반점상의 air space 경화(consolidations)을 보이는 것으로 되어있으며,

회복시에는 반대로 air space 경화가 먼저 사라지는 것으로 되어있다. 두가지 특징적인 폐렴의 양상이 보이는데 그 하나는 폐의 분절이나 엽(lobar)의 경화로 air bronchogram이나 무기폐등을 동반하는 경우인데 폐의 하엽에 많아서 75-90%를 차지하며^{4,8)} 주로 한쪽 폐만 침범하는 것이 대부분이지만 여러 폐엽을 침범하는 예도 드물게 있고 대엽성 폐렴도 일어날 수 있다. 두 번째 양상이 미만성의 망상결절의 양상으로 나타나는데^{1,5)}, 본 예가 이에 해당된다. 이러한 흉부 X-선 소견은 10-21일부터 흡수되기 시작하여 4-6주후 완전한 소실을 보이는 것으로 되어 있다^{1,7,8)}. 본 예에서처럼 급성호흡부전을 일으키는 경우는 매우 드물게 보고되었는데^{6,9)} 현재까지 정확한 빈도 및 예후등은 보고된 바가 없다. Richard등은 호흡부전을 동반한 전격성 mycoplasma 폐렴으로 사망한 예를 보고하였는데 기도, 폐, 신장, 뇌에서 mycoplasma pneumoniae가 분리되었으며 입원 24시간후에 사망하였다⁹⁾. 본 예는 입원 2일만에 ARDS로 진행 되었는데, ARDS의 방사선학적 소견을 보면, 단순 흉부 X-선 소견상 첫 24시간에는 반점상의 불명확한 opacities가 전 폐야에 보이고 1일에서 4일에는 경화의 반점상의 분포가 급격하게 양측 폐의 air space 경화(consolidation)로 나타나며 특징적으로 미만성을 보이고 삼출은 없는것이 특징으로 되어있다¹⁰⁾. 이때에는 광범위하게 침범된 세균성 폐렴과의 구별이 어려워 임상적으로 판단하는 것으로 되어 있다. 본 예에서처럼 방사선학적으로 속립성 병변을 보이는 경우 감별해야 할 질환으로는 속립성 결핵, 진균 질환, 속립성 혈행성 압 전이, 진폐증, 바이러스성 폐렴, 유육종증, 조직구식증-X, 간질성 섬유화증, 기타 기생충 질환, 유전분증등이 있으며 각 임상양상및 다른 검사실 소견등으로 감별해야한다¹¹⁾. ARDS의 HRCT소견을 보면 미만성 또는 반점상으로 ground glass opacities 또는 경화

가 나타나는데, 대부분 geographic pattern으로 보이며 때로는 부종의 원인에 따라 centrilobular lesion이 아닌 peripheral lesion으로 보일 수 있는 것으로 되어있는데¹²⁾, 본 예는 미만성의 대칭적인 ground glass opacities가 주로 중앙과 후측부에 보이고 있었다. Putnam등에 의하면 크게 3가지 뚜렷한 임상적-방사선학적군으로 분류되는데 제 1군은 급성 폐렴증세인 발열, 오한, 흉통을 보이며 X-선상 분절상, 엽상 침윤과 함께 늑막 삼출액을 보인 예이며(48%), 제 2군은 열이나 기타 임상증세가 거의 없고 무통성의 경과를 보이며 산재성의 망상, 소결절형 침윤을 보인 경우이고(28%), 제 3군은 두군의 어느 범주에도 속하지 않는 군(24%)이다²⁾. 본 예에서는 임상 증세가 있으면서 미만성의 망상, 소결절형 침윤을 보였다.

진단은 신속한 특이 검사가 없기 때문에 급성기의 진단은 임상증상이 중요한 것으로 되어있다⁵⁾. 연령과 계절에 대한 고려등이 있어야 하며 한냉 응집소치가 1:128 이상이거나 추적검사에서 4 배이상 증가하면 M.pneumoniae의 감염을 시사하며, 1:64이상도 의미있는 것으로 되어있다^{1,3-8)}. 확진은 특이항체가 양성으로 나오거나 병원균을 분리해야 하는데, M. pneumoniae의 배양 검출은 균 자체의 성장이 늦고 배양 기술, 경비등의 문제로 시행이 용이하지 않은 문제점이 있으나 진단상 가장 정확하다. 대개 혈청학적 양성자에서 throat swab의 방법으로 배양했을 경우 42-89%에서 배양이 되며 bronchoalveolar lavage에 의한 배양성공률은 거의 100%라는 보고도 있다³⁾. 특이 혈청검사로서는 보체결합반응(CF test)과 Indirect Heme agglutinin test(IHA)가 가장 많이 이용되며 최근에는 ELISA test도 이용되고 있다. 보체결합반응은 민감도가 50-80%이며 1:64이면 양성으로 판정하고 있고 IHA test는 1:40이상이면 양성으로 판정하고 있다^{4,5)}. 그러나 병의 정도와 anti-mycoplasma antibody titer와의 연관성은

확실하지 않은 것으로 되어있다. 이외의 검사실소견으로는 ESR이 증가하고 CRP가 양성으로 나올 수 있다^{1,4,5,13)}.

합병증은 입원한 환자의 2-10%에서 발생하는 것으로 보고되고 있는데⁵⁾, 호흡기계 합병증으로 인후염, 기관지염, 수포성 고막염, 늑막 삼출액, 농양형성등이 있으며, 혈액학적 합병증으로 한냉 응집반응에 의한 용혈성 빈혈, 혈소판 감소증이 있으며, 소화기계 합병증으로 위장염, 간염 등이 있으며, 신경근육계 합병증으로 근육통, 관절통등이 있으며, 심혈관계 합병증으로 심낭염, 심근염등이 있으며, 피부계 합병증으로 다형성 홍반, 구진성 반점등이 있으며, 신경계 합병증은 약 1-10%에서 나타나는데 뇌막염, 뇌수막염, 뇌신경 마비, Guillian-Barre증후군등이 있으며 그외의 합병증으로 급성 사구체 신염, 비장종대등이 있을 수 있다^{1,2,4-8,13)}. 삼출액의 빈도는 보고자들에 따라 다르지만 드문 것으로 되어있어 1% 이하에서 보고되며 어른의 경우에는 거의 없는 것으로 되어 있다¹⁴⁾.

M. pneumoniae의 치료에 대한 반응은 일반적인 세균성 폐렴에 사용하는 항생제에는 병의 경과가 지연되는데 특히 M.pneumoniae는 세포벽이 없어 페니실린계는 효과가 없으며 erythromycin이나 tetracycline으로 치료하는 경우 민감하게 반응하는 것으로 되어있는데, 투여기간은 보고자들에 따라 다르지만 대개 재감염을 고려하여 2-3주간 사용하는 것으로 되어 있다^{1,4,5,13)}. 본 예에서도 erythromycin으로 치료하였다.

M. pneumoniae 감염에 의한 사망률은 매우 낮아 약 0.2%에서 보고되었으며¹³⁾, 재발하는 경우는 약 10%정도로 급성기 이후 2-3주 사이에 일어나는 것으로 되어있고⁵⁾, 예방법에 대해서는 inactivated 또는 live attenuated vaccine등이 연구되고 있으나 아직 권장단계는 아니고, 환자와의 접촉을 피하는 것이 가장 확실한 방법으로 알려져 있다⁵⁾.

결 론

Mycoplasma 폐렴은 5세에서 30세 사이에 호발하고 모든 폐렴의 20%를 차지하며 비정형성 폐렴의 대부분을 차지하는 것으로 되어 있다. 또한 흉부 X-선상 나타나는 소견이 매우 다양하여 비특징적 소견을 보이고 있다. 저자들은 입원 2일만에 급격히 ARDS형태로 진행되었다가 회복된 Mycoplasma 폐렴 1예를 경험하였기에 문헌고찰과 함께 보고하는 바이다.

참 고 문 헌

- 1) 송향주, 이혜리, 한경숙 : Mycoplasma pneumoniae 폐렴의 임상적 고찰. 대한가정의학회지 8 : 1, 1987
- 2) 최영진, 오기근 : 소아 Mycoplasma pneumoniae의 임상 및 방사선학적 소견. 대한방사선의학회지 23 : 371, 1987
- 3) 황규정, 김영훈, 서병규, 정승연, 강진한 : 중추신경계 증상이 동반된 Mycoplasma pneumoniae 감염 2예. 감염 22 : 171, 1990
- 4) 유걸하, 양창현, 김길영 : Mycoplasma pneumoniae 폐렴의 혈액학적 특성. 대한혈액학회지 23 : 117, 1988
- 5) 신종환, 이명익, 김순화, 손근찬, 정경은 : Mycoplasma pneumoniae 폐렴의 임상적 고찰. 감염 19 : 47, 1987
- 6) 장병익, 김형일, 김성숙, 이충기, 정진홍, 이관호, 심봉섭, 이현우 : 급성호흡부전이

동반된 마이코플라스마 폐렴 1예. 결핵 및 호흡기질환 39 : 194, 1992

- 7) 김진호, 문두섭, 이동석, 박익수, 이경상, 윤호주, 신동호, 박성수, 이정희 : 성인 Mycoplasma 폐렴의 임상적 특성. 결핵 및 호흡기질환 42 : 175, 1995
- 8) 허미, 함기백, 손희영, 김성규, 김기호 : Mycoplasma pneumoniae 폐렴의 임상적 고찰. 대한내과학회잡지 29 : 741, 1985
- 9) Koletsky RJ, Weinstein AJ : Fulminant Mycoplasma pneumoniae infection. Am Rev Res Dis 122 : 491, 1980
- 10) Fraser RS, Peterpare JA, Fraser RG, Pare PD : Synopsis of Diseases of the Chest, 2nd Ed., P.335, 609, W.B. Saunders, 1994
- 11) Einsenberg RL : Clinical imaging an atlas of differential diagnosis, 2nd Ed., P.56, An aspen publication, 1992
- 12) Webb WR, Muller NL, Naidich DP : High Resolution CT of Lung, 2nd Ed., P.220, Lippincott Raven Publisher, 1996
- 13) Levin DP, Lerner AM : The clinical spectrum of mycoplasma pneumoniae infections. Med Clinic Nor Amer 62 : 962, 1978
- 14) Cheater A, Kane J, Garagushi V : Mycoplasma pneumoniae with bilateral pleural effusion. Am Rev Res Dis 112 : 451, 1975.