

정위적 삼차신경절 고주파열응고술

한림대학교 의과대학 마취과학교실 통증치료실

신근만·신삼철·조용노
임소영·홍순용·최영룡

=Abstract=

Stereotactic Radiofrequency Gasserian Ganglionotomy

Keun Man Shin, M.D., Sam Chyul Shin, M.D., Yong Roew Cho, M.D.
So Young Lim, M.D., Soon Yong Hong, M.D. and Young Ryong Choi, M.D.

*Pain Clinic, Department of Anesthesiology, Hallym University
Medical College, Kangwon, Korea*

When medical therapy fail to relieve pain at tolerable level for patients confirmed with trigeminal neuralgia, presence of mass lesion excluded, surgery is indicated. Innumerable surgical strategies have been attempted for the treatment of trigeminal neuralgia but only four have proven appropriate: ① stereotactic radiofrequency gasserian ganglionotomy, ② percutaneous glycerol gangliolysis, ③ percutaneous microcompression, ④ microvascular decompression. Radiofrequency thermocoagulation of the gasserian ganglion stems from the efforts of Sweet. This technique is the surgical treatment of choice around the world for surgical treatment for trigeminal neuralgia. Since 1986, over 14,000 cases have been reported utilizing this technique. To improve the treatment method further, an electrode with a flexible curved tip has been developed for easier and more precise electrode placement and lesion production during the thermocoagulation of gasserian ganglion.

This operation was performed recently on three patients at Hallym University Hospital, using a curved tip electrode. Complete relief of pain was achieved for all patient. However, some complications were noted.

Key Words: Trigeminal neuralgia, Gasserian ganglion, Radiofrequency thermocoagulation

약물치료에 실패한 삼차신경통의 치료는 신경차단요법과 수술적 요법이 있으나 알콜 신경차단은 1년 이상 효과가 지속되기 어렵고 반복차단시 성공률이 낮으며 분지의 완전차단으로 인한 anesthesia dolorosa의 위험이 있어 더 이상 표준 치료방법으로 사용되지 않고 있다¹⁾. 수술적 방법은 최근엔 주로 글리세롤을 이용한 신경절과괴술, 고주파열응고기(RF lesion generator) 발생기를 이용한 신경절 열응고술, 경피적 미

세압박술, 미세혈관감압술등 4가지 방법이 주로 선호되고 있다²⁾. 열응고술을 이용한 신경절 파괴술은 현재까지 삼차신경통 치료를 위한 수술적 방법중 낮은 재발율과 높은 성공률뿐만 아니라 사망율이 제로에 가까운 높은 안전도로 인해 경피적 미세압박술과 함께 가장 선호되는 방법이 될 것이며 특히 개두술을 할 수 없는 우리 통증치료실 의사들에게는 영역확장의 중요한 수단이 될 것이다.

증례

대상은 77세, 68세, 46세의 남자 환자들이었고, 삼차신경 제2분지가 2명, 제3분지가 1명이었다. 각각 10년 이상 통증이 지속되었으며 약물요법으로는 더 이상의 일상생활을 유지할 수 없는 심한 고통을 받고 있었다.

환자들에게 시술에 대한 충분한 설명을 한 후 동의서를 얻은 뒤 두부 MRI 검사를 하여 다른 이상조건을 배제하였으며 혈액응고검사, 일반 병리검사등 술전 검사를 시행하였다.

환자는 하트만용액으로 정맥로를 확보하고 양와위로 눕힌후 턱끝과 이주(tragus)가 일직선상에 있도록 머리를 최대한 신전시켰다. 안면소독과 함께 구강소독을 하여 카늘라가 구강점막을 뚫고 나올 경우를 대비하였다. 2% lidocaine 으로 피부침윤마취를 한 후 propofol 을 0.5~1 mg/kg을 주사한후 5 mg/kg/hr의 속도로 연속주입하였다. 다른손을 구강에 넣어 카늘라가 점막밖으로 나오는 것을 확인하며 구각의 1~2 cm 외측에서 19G TEW-CN카늘라(Radionics®, USA)를 삽입하고 동측의 동공과 동시에 외안각(lateral canthus)과 외이도를 이은 선의 외이도 쪽 1/3지점을 향하여 바늘을 전진시켰다. C-arm 영상증강장치를 보며 난원공의 근처까지 접근한 후 propofol 0.5 mg/kg를 더 주사하고 바늘을 난원공

안으로 약 2 mm 전진시켰는데 이때 trigemino-vagal reflex에 의한 서맥이 오는지 심전도를 유의 주시하였으며 모든 예에서 atropine 0.4~0.6 mg을 주사하였다. 또한 혈압을 재어 일시적 고혈압이 오는지를 유의 주시하였으나 혈압강화제를 주사하지는 않았다. C-arm을 lateral view로 돌리고 stylet을 뺀 후 끝이 곧은 TEW-TC 전극(Radionics®, USA)을 끼우고 제2분지의 경우 사대(clivus)까지, 제3분지의 경우 사대에서 3~4 mm 근위부까지 전진시켰다. 이때 propofol 주입을 멈추고 환자가 깨어나길 기다린 후 1 millisecond의 pulse duration으로 50Hz에서 0.2~0.5 volts로 자극을 하여 환자에게 자극이 되는 곳을 물어보고 원래의 병소 부위와 일치하지 않으면 끝이 곧은 전극을 빼고 curved tip 의 TEW-TC 전극을 끼운후 다시 propofol 0.5~1.0 mg/kg을 주사한후 전극의 위치를 변화시켜 다시 환자가 깨는 것을 기다린 후 전기자극을 재차 시도하여 위치를 확인하였다(Fig. 1, 2). 이때 사용한 전기자극 및 열응고장치는 Radionics사의 RFG-3C lesion generator system(Massachusetts, USA)이었다.

위치가 확인되면 다시 propofol을 주입한 후 65°C

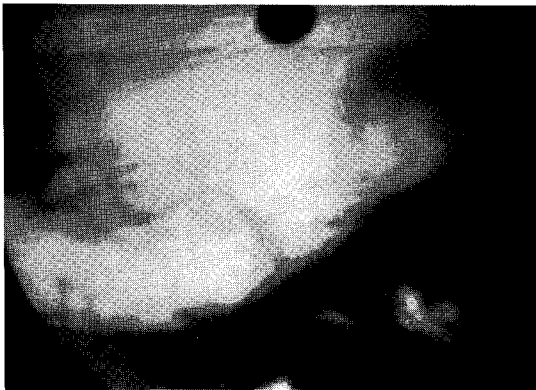


Fig. 1. Lateral skull film showing the curved tip TEW-TC electrode 2~3mm proximal to the clivus for V3 ganglionotomy.

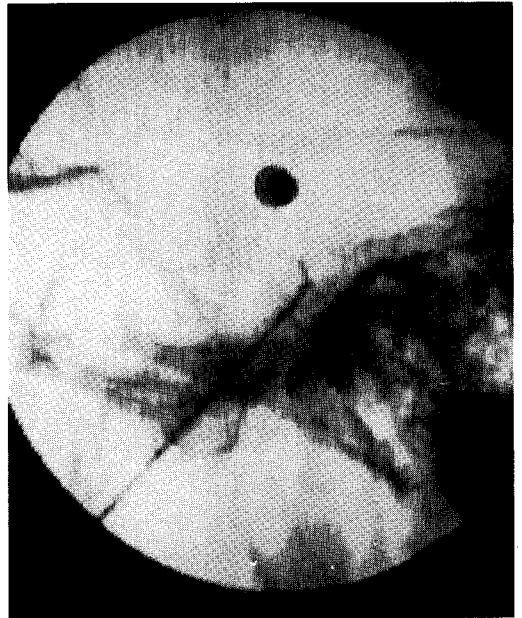


Fig. 2. Curved tip TEW-TC electrode position for V2 ganglionotomy.

90초간 열응고를 시킨후 환자가 깨는것을 기다려 각막 반사, 안구의 움직임, 안면감각의 변화 등을 검사한 후 다시 5°C씩 증가하여 원하는 부위의 감각저하와 통증의 소실이 일어날때까지 반복하였다. 제2분지의 환자 한사람에서 75°C까지 올렸으며 다른 두환자는 70°C에서 원하는 목적을 달성하였다. 세환자 모두 통증이 완전히 사라지는 우수한 결과를 얻었으나 한환자에서 약 3일간 지속된 복시와 지속적인 저작근 약화가 있었고 다른 환자에서 약간의 이상감각이 나타났다. 그러나 이러한 부작용에도 불구하고 장기간 지속된 통증이 사라진데 대한 기쁜 마음으로 이들 모두는 퇴원을 하였고 지금도 정상적인 일상생활을 하고 있음을 감사한다는 말과 함께 주기적으로 통보하여 주고 있다.

고 찰

삼차신경통의 치료는 크게 약물치료, 신경차단법, 수술의 3가지가 있다. 약물치료는 carbamazepine, baclofen, phenytoin 등 3가지가 주로 사용되는데 최대용량을 사용한 경우에도 재발률이 40%에 달하는 문제점이 있고 졸음, 현기증, 운동실조 등 부작용으로 환자가 못견디는 경우가 적지 않는데 이때는 수술을 고려해야 한다. 알콜차단은 제통기간이 수개월을 넘는 경우가 많지 않으며 신경염의 가능성이 있고 신경조직에 흉터조직이 생겨 다른 수기를 시행하기 어렵게 하며 반복차단시 성공률이 낮은 문제등으로 더 이상 표준방법이 될 수 없다¹⁾. 수술적 방법은 trigeminal tractotomy 등 10여 가지에 달하는 방법이 있으나 지금은 글리세롤을 이용한 신경절파괴술, 고주파열응고기 발생기를 이용한 신경절 열응고술, 경피적 미세압박술, 미세혈관감압술 등 4가지 방법이 주로 사용되고 있는데 적지 않은 사망률과 뇌수술이라는 두려움 때문에 개두술보다는 경피적 방법이 선호되고 있으며 높은 재발률과 이상감각 발생등으로 글리세롤을 이용한 방법은 점차 지양되고 있다^{3,4)}. 경피적 미세압박술은 본 통증클리닉에서 우리나라에서 처음으로 시도한 방법으로 1980년대에 와서 압박시간의 조절이 이루어져 이상감각의 발현이 대폭 줄었으며 90년대에 들어와 비로소 압박 압력에 대한 연구가 이루어져 최근어야 정립이 된 방법이지만 그 치료결과는 성공률과 재발률 면에서 대단히 효과적이다^{5~10)}.

삼차신경절의 전기응고는 1932년 Heidelberg의 Kirschner가 Bovie를 사용하여 처음 시도하였으며 팔목할 만한 성공률과 낮은 사망율을 보였으나 재발률이 80%에 달하고 완전감각소실이 초래되는 단점이 있었다²⁾. 1965년 Sweet 등은 단계적으로 조절하여 열을 증가시킴으로써 unmyelinated C fiber와 lightly myelinated A fiber를 선택적으로 파괴시킬 수 있다는 가설을 발표하였다^{11~13)}. 그 후 RF lesion 발생기를 사용하여 촉각은 살리면서 통증을 제어하는 결과를 얻었으며 이는 1986년까지 14,000건을 넘게 보고된 세계에서 가장 많이 사용되는 삼차신경통의 수술법이 되었다^{14,15)}. 삼차신경통 치료를 위한 열응고술은 지금까지 3가지 방법이 기술되었는데 그중 Rovit은 Rosomoff cordotomy needle을 사용하여 열응고술을 하였다. 이 방법은 바늘이 가늘어 통증이 적다는 장점은 있지만 병소부위의 온도를 알 수 없어 전기의 세기와 시간의 조절에 의존하여야하는 큰 단점이 있다. 즉, 60 mA에서 10초에서 시작하여 20초, 30초로 기간을 올리고 결과가 만족스럽지 못하면 70 mA로 올려 다시 되풀이 하는 방식이다²⁾. Kline은 2 mm active tip의 SMK-TC 전극을 사용하였는데 이는 온도로 조절이 가능하지만 바늘이 곧아 위치를 찾는 데 어려움이 있다¹⁶⁾. TEW 전극 온도로 조절이 가능한 thermocouple 방식인 동시에 끝이 구부러진 전극을 사용하였는데 이는 원하는 정확한 위치를 찾는 데 대단히 큰 도움이 되는 가장 바람직한 방법으로 생각되나 active tip이 너무 길어 원하지 않는 부위의 신경파괴가 되는 단점이 있다^{17,18)}. 이 모든 방법의 열응고술은 재발률이 낮고 사망률이 거의 제로이지만 이상감각의 발생이나 복시, 저작근 약화 등의 부작용이 올 수 있다는 것을 간과해서는 안된다.

저자들은 curved tip의 TEW-TC 전극을 사용하여 병소를 만들었는데 제3분지의 경우 정확한 곳을 찾는 것이 어렵지 않았으나 제2분지인 상악신경은 계속 여러번 반복하여 찾아야하는 어려움을 겪었으며 이 경우 제3분지의 일부에 감각소실이 동반되었다.

삼차신경통은 연령, 부위, 정도 등 환자에 따라 매우 다양하기 때문에 어떤 환자에게 그에 알맞은 치료를 하기 위해선 우리 의사들은 어느 한 방법에 전적으로 의존하지 말고 다양한 접근법을 준비하여 가장 적절한 치료를 제공해야하며 이를 위해서 더 다양한 방법을

인지하고 발전시키는 데에 전력을 다해야 한다고 생각한다.

참 고 문 헌

- 1) Bonica JJ. *The management of Pain. 2nd ed, Phensylvania: Lea & Febiger 1990; 676-82.*
- 2) Murali R, Jannetta PJ. *Trigeminal neuralgia. 1st ed, Maryland: Williams & Wilkins 1990; 53-222.*
- 3) Burchiel KJ. *Percutaneous retrogasserian glycerol rhizolysis in the management of trigeminal neuralgia. J Neurosurg 1988; 69: 361-66.*
- 4) Young RF. *Glycerol rhizolysis for treatment of trigeminal neuralgia. J Neurosurg 1988; 69: 39-45.*
- 5) Mullan S, Lichtor T. *Percutaneous microcompression of the trigeminal ganglion for trigeminal neuralgia. J Neursurg 1983; 59: 1007-12.*
- 6) Belber CJ, Pudenz RH, Freshwater B, Crue BL. *Compression rather than decompression for trigeminal neuralgia. J Neurosurg 1987; 20(1): 908-13.*
- 7) Connelly TJ. *Balloon compression and trigeminal neuralgia. Med J Aust 1982; 2(3): 119.*
- 8) Lobato RD, Rivas JJ, Sarabia R, Lamas E. *Percutaneous microcompression of the gasserian ganglion for trigeminal neuralgia. J Neurosurg 1990; 62: 546-53.*
- 9) Mullan S, Lichtor T. *Percutaneous microcompression of the trigeminal ganglion for trigeminal neuralgia. J Neurosurg 1983; 59: 1007-12.*
- 10) Meglio M, Cioni B. *Percutaneous procedures for trigeminal neuralgia: microcompression versus radiofrequency thermocoagulation: personal experience. Pain 1989; 38: 9-16.*
- 11) Sweet WH, Wepsic JG. *Percutaneous radio-frequency electrocoagulation of trigeminal ganglion and rootlets for differential destruction of pain fibers(Abstract). Thirty-eighth annual meeting Americal association of neurological surgeons. Washington, DC, April 1970.*
- 12) Sweet WH, Wepsic JG. *Relation of fiber size in trigeminal posterior root to conduction or impulses for pain and touch. Production of analgesia without anaesthesia in the effective treatment of trigeminal neuralgia. Trans Neurol Assoc 1970; 95: 134-39.*
- 13) Sweet WH, Wepsic JG. *Controlled thermocoagulation of trigeminal ganglion and results for differential destruction of pain fibers: Part I. Trigeminal neuralgia. J neurosurg 1974; 40: 143-156.*
- 14) Sweet WH. *The treatment of trigeminal neuralgia(dic douloureux). N Engl J Med 1986; 315: 174-7.*
- 15) Turnbull IM. *Percutaneous rhizotomy for trigeminal neuralgia. Surg Neurol 1974; 2: 385-89.*
- 16) Kline MT. *Stereotactic radiofrequency lesions as part of the management of pain. 1st ed, Florida: Deutsch press inc. 1992; 56-63.*
- 17) Tew JM, Harry R, van Loveren, Caputi F. *Percutaneous stereotactic radiofrequency rhizotomy for trigeminal neuralgia. 1st ed, Massachusetts: Radionics inc. 1990; 5-16.*
- 18) Tobler WD, Tew JM, Cosman E, Keller JT, Quallen B. *Improved outcome in the treatment of trigeminal neuralgia by percutaneous stereotactic rhizotomy with a new, curved tip electrode. Neurosurgery 1983; 12(3): 313-17.*