

## 통증 치료시 발생된 하지 마비

— 증례 보고 —

계명대학교 의과대학 마취과학교실

곽 민 전 · 전 재 규

= Abstract =

### Lower Extremity Paralysis Developed during Pain Therapy

— A case report —

Min Jeon Kwang, M.D. and Jae Kyu Cheun, M.D.

*Department of Anesthesiology, Keimyung University, School of Medicine, Taegu, Korea*

Recently, continuous epidural catheter insertion is usually employed in operation and chronic pain control. Delayed migration of an extradural catheter into subdural space or subarachnoid space is a rare but life threatening complication of continuous epidural catheter insertion, especially with out patients. The symptoms may include lower extremity weakness, hypotension, drowsy and respiratory depression.

We experienced two cases of lower extremity paralysis due to delayed migration into subdural or subarachnoid spaces at our pain clinic. The technical procedures for continuous epidural catheterization went smoothly without any complications. However, clinical signs of lower extremity paralysis and sensory loss developed gradually, about 2 hours and 30 minutes after the continuous epidural injection. Two cases were confirmed by subdurograph and myelogram.

**Key Words:** Anesthetic techniques: epidural, Complications: accident

경막외 신경 차단은 통증 치료실에서 가장 흔히 사용되는 통증 조절 방법이다. 적응증은 여러 요인으로 인한 하요부 통증, 반사성 교감 신경성 위축증과 작열통, 대상포진 및 대상포진 후 신경통, 말초 신경 병증 및 신경통, 말초 순환 장애와 말기 암 환자의 난치성 통증으로 범위가 넓으며 치료 성적도 좋은 편이다.

경막외 차단을 위한 시술 중이나 시술 후 합병증으로 경막천자, 경막 천자후 두통, 지주막하강 또는 경막하강내에 카테터의 우발적 거치, 혈관내 카테터 거치로 인한 전신 독성, 경막외강 감염, 농양, 혈종등으로

인한 마비등을 생각할 수 있다.

이러한 부작용중 본 교실에서는 수술실내에서 경험한 지속적 경막외 마취의 시술로 발생된 경막외 차단 3예를 보고한 바 있다.

그러나 통증 치료실에서 치료를 받는 외래 환자에서 경막외강에 거치되었던 카테터가 지주막하 또는 경막하강내로 이동하면 광범위한 차단을 일으킬 가능성도 배제할 수 없다.

저자들은 통증치료실에서 경막외 차단을 계획한 환자에서 경막하강 및 지주막하강내로의 카테터 거치가

원인이 된 하지의 감각소실과 운동마비를 경험하였기에 보고하는 바이다.

## 증 례

### 증 례 1.

Buerger 질환으로 진단을 받은 39세 남자 환자로 본원 통증치료실에서 laser 치료와 함께 7개월간 3차례의 지속적 경막외 차단술을 실시하여 국소마취제와 morphine sulfate를 경막외강 카테터를 통하여 지속 투여함으로써 말초 혈액 순환과 통증조절에 좋은 효과를 보고 있었다. 경막외강으로 부터 카테터가 빠짐으로 4번째의 지속적 경막외 차단술을 위한 시술을 실시하였다. 환자의 자세를 좌위로 하여 L3-4요추간에 공기를 이용한 저항소실법으로 18G Tuohy바늘을 삽입하였다. 이때 뇌척수액이 역류되지 않음을 확인한 후 경막외 카테터를 저항없이 두부쪽으로 5cm 가량 삽입 거치하였으며 뇌척수액 및 혈액 등은 카테터를 통해 역시 나오지 않았으므로 0.125% bupivacaine 8ml을 시험용량으로 주입하였다. 갑작스런 혈압하강이나 감각소실이 없이 통증이 완화되어 시간당 2ml의 속도로 (Day-mate<sup>®</sup>) 0.125% bupivacaine 250 ml, clonidine 300 mcg, morphine sulfate 10 mg을 지속적으로 주입하였다. 시술후 1시간 동안 운동마비, 감각소실, 혈압하강등의 증상은 관찰되지 않았다. 환자는 자가운동으로 귀가 도중(경막외 카테터 삽입 2시간 후) 양하지 마비, 감각소실의 증상이 나타나서 환자본인이 Day-mate<sup>®</sup>을 카테터로 부터 분리하였다. 이때 호흡억제 증상은 나타나지 않았으며 30분뒤 마비 증상이 소실되어 무사히 귀가할 수 있었다. 다음날 방문시 시험용량으로 0.5% lidocaine 6ml와 morphine sulfate 0.5 mg 주입 2분 후 바로 감각소실과 운동약화의 증상이 있어 지주막하강의 카테터 거치를 의심하였다. 이에 수용성 조영제를 카테터내로 주입하여 카테터가 지주막하강내로 거치됨을 확인하여(Fig. 1) 카테터를 제거하였다.

### 증 례 2.

Chondrosarcoma 진단을 받은 34세 남자환자로 내원 6개월 전부터 시작된 둔부 통증과 양측하지 통증으로 입원하여 통증 치료실을 방문하였다. 단일 경막

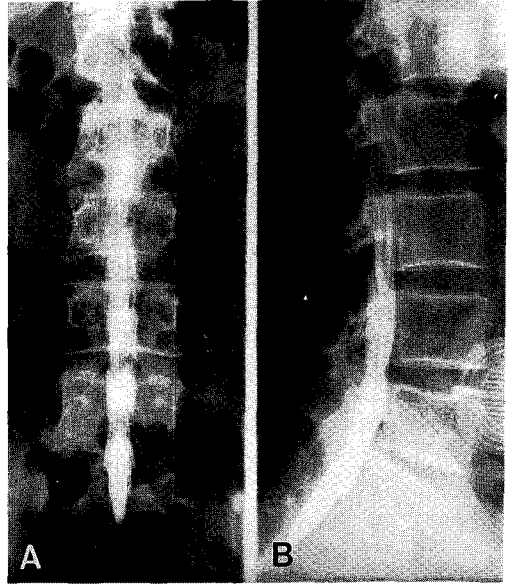
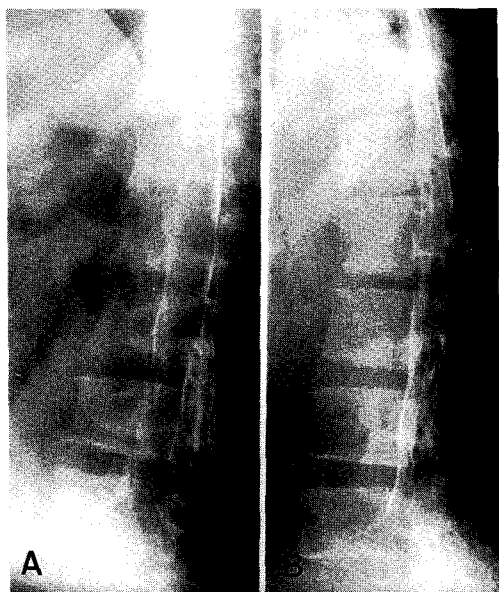


Fig. 1. A. Anteroposterior view of the vertebral column showing the sausage-like appearance and spread of the dye into the subarachnoid space. B. Lateral view of the vertebral column showing spread of the dye into the subarachnoid space.

외강내 주입으로 0.125% bupivacaine 6 ml와 triamcinolone 40 mg, morphine sulfate 1 mg 투여 후 통증이 소실되어 일주일 뒤 증례 1에서와 같은 방법으로 카테터를 삽입하여 지속적 경막외 차단술을 실시하였다. 0.125% bupivacaine 8 ml 시험용량을 주입후 통증이 완화되었으며 운동마비, 감각소실, 혈압하강의 증상등은 나타나지 않았으므로 Day-mate(2 ml/hr)로 morphine sulfate 5 mg, 0.125% bupivacaine 250 ml, clonidine 150 mcg을 지속적으로 주입하였다. 환자는 양측 하지의 마비 증상이 나타나 Day-mate와 카테터를 분리하였으며 1시간 후부터 회복되었다. 이에 Day-mate로 clonidine은 제외하고 0.125% bupivacaine 250 ml와 morphine sulfate 5 mg을 지속적 경막외 주입을 하며 만족스러운 통증조절이 되지 않을 경우 추가적인 morphine sulfate의 경구투여와 함께 필요시 경막외강내 0.5% lidocaine 5ml을 주입을 하도록 환자 보호자에게 설명하고 퇴원시켰다.



**Fig. 2.** A. Anteroposterior view of the vertebral column showing the "rail-road track" appearance and spread of the dye into the subdural space.  
 B. Lateral view of the vertebral column showing anterior spread of the dye into the subdural space.

퇴원후 0.5% lidocaine 5 ml을 카테터로 투여하여 땀, 구강건조, 불안, 졸림증, 하지 운동약화등의 증상이 나타나서 통증치료실을 방문하였다. 이에 경막하강내 카테터 설치가 의심스러워 조영제 투여 결과 rail road appearance로 경막하강내 카테터 거치를 확인할 수 있었다(Fig. 2). 이에 경막의 피하 거치술을 제거하고 morphine sulfate의 경구 투여와 fentanyl patch로 통증조절을 하였다.

### 고 찰

수술 및 만성 통증 치료를 위하여 지속적 경막외 카테터의 거치가 날로 성행해가는 세계적인 추세이며 경막외강천자 및 카테터 삽입술의 비교적 희귀한 합병증인 경막하 차단 발생의 빈도가 높아지며 일단 발생되면 생명을 위협하는 결과를 초래한다.

1956년 Desaram<sup>1)</sup>에 의해서 처음으로 경막하 차단 가능성이 있음을 보고 하였으며 1969년 Daw-

kin<sup>2)</sup>은 광범위한 경막외 차단 "massive extradural"로 표현하여 경막외 마취시에 예상밖의 높은 부위가 차단되는 것으로 부주의로 인한 경막하 주사에 의한 임상적 현상과 같다고 하였다. Abouleish<sup>3)</sup>과 Hartrick<sup>4)</sup>은 경막외강에 거치되었던 카테터가 몇 시간 혹은 몇일 뒤에 경막하강으로 이동되었음을 조영제를 주입하여 확인하였으며 Kalas<sup>5)</sup>은 지주막하강으로 카테터의 이동을 보고하였다. 본 증례에서도 경막외강에 거치되었던 카테터가 몇 시간뒤 지주막하강의 이동과 몇일 뒤의 경막하강의 이동으로 나타난 지마비를 경험하였다.

1987년 Blomberg<sup>6)</sup>은 사체 검안에서 척수경(spinaloscopy)을 이용하여 경막하강내 카테터거치의 가능성에 대해 확인하였으며 내시경으로 경막하강을 관찰할 뿐만 아니라 직접 관찰하여 Touhy바늘과 경막외 카테터를 전진하였다.

경막하 차단은 만성 통증 치료를 하기 위해 계획된 수술로도 시도되었으나 보편화되지 않은채 주로 경막외 차단술에 의한 우발적 경막하 차단이 경우가 많이 보고되었다. 1957년 Maher<sup>7)</sup>은 만성 통증에 의도적으로 경막하강으로 소량의 신경 파괴제를 주입시 효과가 있다고 보고하였다. 또한 의도적인 경막하강 천자의 방법을 다음과 같이 기술하였다. 짧은 사단 바늘을 정중앙으로 삽입하여 저항소실법에 의해 경막외강을 확인한 후 압력을 가하면서 저항이 갑작스럽게 생길때까지 바늘을 180°로 회전시키면서 계속 전진하면 경막하강에 바늘이 주입된다고 하였다. 즉 경막하 차단 발생률은 시술시 우발적 경막천자, 비정상적인 저항 소실 또는 바늘의 회전에 의해 증가하므로 경막외 차단시는 절대로 바늘을 회전시키지 말아야 하며 반복된 경막외강 차단을 위한 시술도 경막하강을 천자할 가능성이 있다고 하였다.

Myelography동안 경막하강으로 우발적 조영제 주입의 발생률은 10%로 추정되고 경막외 마취의 부작용으로서 경막하 주입은 0.82%로 보고하고 있다<sup>8)</sup>. 경막하 공간은 지주막과 경막사이의 잠재성 공간으로 소량의 장액을 포함한다. 이 공간은 제 2 천골하단에서 시작하여 대후두공(foramen magnum)을 지나 뇌 경막하강까지 개통되어 경막하강으로 주입된 약제는 쉽게 뇌 신경을 차단할 수 있으며 국소 마취제 6~10 ml로도 경추 부분까지 확산되어 차단되는 것을 혼

히 볼 수 있다<sup>3)</sup>. 이에 비해 경막외강은 대후두공에서 경막이 골막에 결합되며 아래로는 천골열공까지 확장되어진다. 경막외강은 후면으로 5 mm 더 넓고 추간공으로 확산되어 도피 경로가 있으나 경막하강에서는 도피성 경로가 거의 없는 잠재성 공간으로 제한되어 있으므로 주어진 국소 마취제 용량으로 인한 차단 범위는 경막하 주입에서 더 광범위하게 나타난다. 또한 경막하 차단은 patch 혹은 비대칭적일 수 있으며 운동신경 차단 정도는 다양하다.

경막하 차단의 발현 시간은 척추 마취보다 경막외 마취와 비슷하므로 전형적 시험용량으로는 지주막하 차단은 제외되나 경막하 주입은 확인되지 않는다. 임상적으로 경막하차단은 지주막하차단과 다음에 의해서 구분할 수 있다. 즉 경막하차단은 일반적으로 중등도의 저혈압을 나타내며 작용 발현은 서서히 일어나고 차단의 회복은 비교적 빠르며 호흡저하는 점차적으로 일어나는 반면, 지주막하차단은 심한 저혈압과 작용 발현이 수분내에 일어나며 무호흡상태가 갑작스럽게 일어난다<sup>9)</sup>.

아편양제제의 경막외강이나 지주막하강 주입은 암환자와 같은 만성 통증과 수술 통증에 사용된다. 두 공간내의 아편양제제 주입 용량은 다르며 지주막하 용량은 경막외 용량의 1/10에서 1/16이 필요하다.

Bernard와 Hill은 실험관내에서 투과성 모델(permeability model)을 주장하였다. 즉 지주막이 경막하강과 척추사이의 약제 확산에 중요한 투과 장애물이라고 하였다<sup>10)</sup>. 척수 뇌막으로 확산되는데 경막이 4~5% 저항을 가지는 반면 지주막은 85% 정도 약제 확산을 방해하므로 척수에 작용부위를 가지는 opioid는 경막하강이나 경막외강 모두에서 같은 농도와 같은 속도로 척수에 도달할 것이다. 즉 실험관에서 opioid의 경막하 용량은 경막외 필요량과 비슷해야만 한다. 그러나 도피경로가 없는 경막하공간의 주어진 용적(volume of fluid)은 경막외강으로 주입되는 같은 용적(volume)보다 더 높은 부위까지 확산된다. 또한 많은 용적의 주어진 opioid의 용량(dose)의 주입 또는 많은 용적의 국소마취제와의 병용된 주입은 경추 또는 두개강내 부위까지 확산되어 경막외 주입보다 더 많은 농도의 opioid가 뇌간에 도달하게 되므로 경막하 투여시 용량을 감소시켜야만 한다. 즉 비록 지주막이 뇌막을 통하여 morphine 이동에 중요한 확산 장애물이

더라도 적절한 경막하 필요 용량은 경막외강과는 다르다.

경막하강내 부작용이 없이 제통효과를 위한 아편양제제 주입용량에 대한 정확한 보고는 없으나 최근 Miller등<sup>11)</sup>은 제왕 절개 수술후 경막하 morphine 1 mg을 투여하여 술후 22시간 동안 제통효과를 보았으며 이 용량에서는 부작용이 없다고 하였다. Chadwick등<sup>12)</sup>도 제왕절개술 후 경막하 morphine 1.0 mg과 0.75 mg으로 좋은 술후 제통 효과를 보고하였다.

증례 1, 2 모두에서 우연히 저농도 국소마취제와 morphine에 clonidine을 첨가하여 경막외강 주입후 양 하지 마비의 증상이 나타나서 clonidine이 운동신경차단 효과의 가능성에 대한 고려로 인해 혼란을 가져왔으나 Buerger 질환에서 clonidine의 제통효과에 대한 보고에서 운동신경 차단에 대한 합병증에 대한 언급은 없었으며 이미 척추강내로 또는 경막외강으로 주입할 경우 진통효과는 관찰되나 운동기능의 장애는 동반되지 않는다는 보고를 확인하여 clonidine에 대한 하지마비가능성은 제외하였다. 증례 1에서 시술시 Touhy 바늘 삽입시 저항소실법으로 경막외강을 확인하였고 뇌척수의 역류가 없어 카테터를 거치하였다. 음압 카테터 흡입술을 실시하여 뇌척수액이나 혈액이 흡입되지 않았다. 그러나 Momenemin등<sup>13)</sup>은 카테터가 꼬여 있거나 filter로는 역류되지 않기 때문에 완전히 지주막하 거치를 제외하지는 못한다고 하였다. 0.125% bupivacaine 6 ml 주입시 감각소실과 운동마비증상이 없어 지속적 약제 투입 1시간이 지나도 증상이 나타나지 않아 지주막하강이나 경막하 카테터 거치를 제외하여 퇴원시켰다. 귀가도중(시술후 2시간 지난후) 하반신 운동마비의 증상이 나타난 것으로 보아 귀가도중 지주막하강으로 카테터가 이동한 것으로 추측한다. 다행히 마약류의 내성을 가지는 만성적 통증환자이므로 지주막하강내 morphine 투여로 인한 호흡저하는 없었던 것으로 사료된다.

증례 2에서는 역시 Touhy바늘 삽입시 저항 소실법으로 경막외강을 확인하였고 뇌척수 역류가 없었으며 첫 시험 용량에서 30분이 경과한 후에도 혈압저하, 감각 소실, 운동마비의 증상이 없었으므로 지주막하 천자는 제외할 수 있었으나 지속적 경막외 차단후 2시간 부터 마비증상이 나타나고 5% lidocaine 5 ml 투여

후 나타나는 증상으로 보아 경막하강내로 카테터의 이동이 추측한다.

본 증례에서 임상증상과 함께 카테터로 수용성 조영제의 주입으로 지주막하강과 경막하강내 있음이 확인되었다. 지주막하강 조영제는 마미부근의 cul-de-sac에 모임으로 소세지 모양(sausage like appearance)으로 나타나며 subdurogram은 측면 사진상 무정형의 sheetic like collection을 나타내고 전후 사진상 "railroad track" 모양을 보여준다. Epidurogram 조영제는 신경근을 따라 추간공을 통해 척추주위로 확산되므로 Christmas tree like appearance을 나타낸다. 그러므로 지속적 경막외 차단시 처음에는 성공적으로 경막외강에 거치된 카테터가 이동될 수 있으며 이로 인한 광범위한 감각 신경차단, 운동신경차단, 혈압하강, 호흡억제 등의 증상이 나타날 수 있다. 특히 외래환자에 대한 시술이 많은 통증치료실에서 이러한 우발적인 지주막하강, 경막하강의 카테터 거치에 대한 가능성에 대해 인지하여 지주막하강, 경막하강의 카테터거치시 나타나는 증상과 대처방안에 대하여 환자와 보호자에게 자세히 설명하여야 하겠다.

### 참 고 문 헌

- 1) Desaram M. *Accidental total spinal analgesia—A report of three cases—*. *Anesthesia* 1956; 11: 77-9.
- 2) Dawkins CJM. *Analysis of the complications of extradural and caudal block*. *Anesthesia* 1969; 24: 544-63.
- 3) Abouleish E, Goldstein M. *Migration of an extradural catheter into the subdural space —A case report—*. *Br J Anaesth* 1986; 58: 1194-7.
- 4) Hartrick CT, Pither CT, Pai U, Raj PP, Tomsick A. *Subdural migration of an epidural catheter*. *Anesth Analg* 1985; 633-6.
- 5) Kalas DB, Hehre FW. *Continuous lumbar peridural anesthesia in obstetrics VIII. Further observations on inadvertent lumbar puncture*. *Anesth Analg* 1972; 51: 192-4.
- 6) Blomberg R. *The lumbar subdural extraarachnoid space of humans*. *Anesth Analg* 1987; 66: 177-80.
- 7) Maher RM. *Neuron selection in relief of pain. Further experiences with intrathecal injections*. *Lancet* 1957; 1: 16-9. in Coqllier CB, Gatt SP, Lockley SM. *A continuous subdural block*. *Br J Anesth* 1993; 70: 462-5.
- 8) Lubenow T, Keh-Wong E, Kristof K, Ivankovich O, Ivankovich AD. *Inadvertent subdural injection. A complication of an epidural block*. *Anesth Analg* 1988; 67: 175-9.
- 9) 전재규, 김애라, 박민전. *Subdurogram으로 확인된 우발성 경막하차단*. *대한마취과학회지* 1994; 27: 850-6.
- 10) Bernards CM, Hill HF. *Morphine and alfentanil permeability through the spinal dura, arachnoid, and pia mater of dogs and monkeys*. *Anesthesiology* 1990; 73: 1214-9.
- 11) Miller DC, Choi WW, Chestnut DH. *Subdural injection of local anesthetic and morphine: A complication of attempted epidural anesthesia*. *South Med J* 1989; 82: 87-9.
- 12) Chadwick HS, Christopher MB, Daniel WK, Jeffrey JT. *Subdural injection of morphine for analgesia following cesarean section: A report of three cases*. *Anesthesiology* 1992; 77: 590-4.
- 13) Momenimin IM, GRJ Ssssohs GRJ, Brown-Ridge. *Accidental subdural catheterization: Radiological evidence of a possible mechanism for spinal cord damage*. *Br J Anesthet* 1992; 69: 417-9.