

# 경부 경막외강내 카테테르의 X-선상 위치 및 조영제의 확산

인제대학교 상계백병원 마취과 신경통증치료실

박 영 주 · 송 찬 우

= Abstract =

## The Radiological Location of the Catheters in Cervical Epidural Space and the Spread of Radiopaque Dye

Young-Ju Park, M.D. and Chan-Woo Song, M.D.

*Neuropain Clinic, Department of Anesthesiology, College of Medicine,  
Inje University, Seoul, Korea*

Continuous epidural block can be useful in the management of acute and chronic pain. For the most effective analgesia, it is important to localize the tip of epidural catheter and spread of the drugs. We investigated the course, location of the tip of epidural catheter and the spread of radiopaque dye.

Epidural catheterization was performed in 12 patients on the sitting position. Catheters were advanced by 10 cm cephalad in the cervical epidural space by median approach and radiopaque dye 3 ml was injected through the catheters. The position of cervical epidural catheters and the spread of dye was confirmed by radiography.

The course of epidural catheter were: coiled 3/12(25%), loop 2/12(16.7%), straight 2/12(16.7%). In 8 cases, the tip of epidural catheters were located within one vertebral segment from the level of insertion site. Radiopaque dye spreaded average 3.68 vertebral segment to cranially and 1.67 vertebral segment to caudally from the insertion site.

**Key Words:** Anesthetic technique: epidural catheterization, cervical

### 서 론

경막외 차단술은 수술을 위한 마취, 슬후 통증의 제거, 만성통증의 치료 및 진단 등에 이용되는 방법으로, 경막외강내 카테테르를 거치하는 지속적 경막외 차단술은 특히 신경통증치료실에서 만성통증 치료 수단으로 널리 이용되는 방법이다.

지속적 경막외 차단시 카테테르가 빠지지 않도록 하

기 위하여 혹은 차단하고자 하는 부위와 먼 곳에서 천자한 경우 카테테르를 깊게 삽입하는 경우가 있지만, 카테테르는 경막외강내 4~5 cm 삽입하는 것이 유용하고, 더 많이 삽입하거나 천자부위로부터 떨어진 지점까지 삽입하면 카테테르 끝이 예상하지 못한 위치에 놓이게 된다<sup>1)</sup>. 그리고 약물이 확산되는 정도에 따라 최소용량의 약물 사용이 효과적인 통증제거 및 합병증 감소를 위해 필수적이므로, 카테테르의 위치와 약물 주입시 확산 정도를 아는 것이 중요하다.

본 교실에서는 통증 치료를 위해 경부 경막외강내 카테테르를 거치한 환자에서 조영제를 주입하여 경막외 카테테르의 주행 및 끝의 위치 그리고 조영제의 확산 정도를 조사해 보았다.

### 대상 및 방법

본원에서 지속적 경부 경막외 차단술을 위해 카테테르를 거치한 23~69세, 12명의 환자를 대상으로 하였으며, 천자는 C<sub>6</sub>-C<sub>7</sub> 부위에서 시행하였고 한명의 환자에서는 시술상 어려움으로 C<sub>7</sub>-T<sub>1</sub> 부위에서 천자하였다.

환자를 좌위로 하여 목을 구부리게 한 다음, 경막외 카테테르 삽입 부위를 무균 소독한 후 1% lidocaine 2 ml로 천자부위를 마취하였고, 17G Tuohy 바늘을

이용하여 정중선 접근으로 천자하고, 저항소실법으로 경막외강을 확인하였다.

바늘의 사단을 두측으로 향하게 한 뒤 19G 경막외 카테테르(FlexTip Plus™ Epidural Catheter, Arrow®)를 10 cm 삽입한 후, 카테테르를 고정시키고 조영제(Isovist-300®) 3 ml를 주입한 직후 경부 전면 및 측면 X-선 단순 촬영을 시행했다.

경부 경막외 카테테르의 주행은 두측으로 바로 올라간 경우(straight), 꼬여있는 경우(coiled), 고리를 형성한 경우(loop), 두가지 복합된 경우로 분류하였고<sup>2)</sup>, 카테테르 끝의 위치는 상하 추간강(intervertebral

Table 1. Disease Entities

Diseases	No. of Patients(%)
HIVD	5(42)
Headache	4(33)
Myofascial pain syndrome	3(25)
Total	12(100)

Table 2. The Course of Cervical Epidural Catheter

Finding of catheter on X-ray examination	No. of Patients(%)
Coiled	3(25)
Loop	2(16.7)
Straight	2(16.7)
Straight + Coiled	2(16.7)
Straight + Loop	3(25)
Total	12(100)

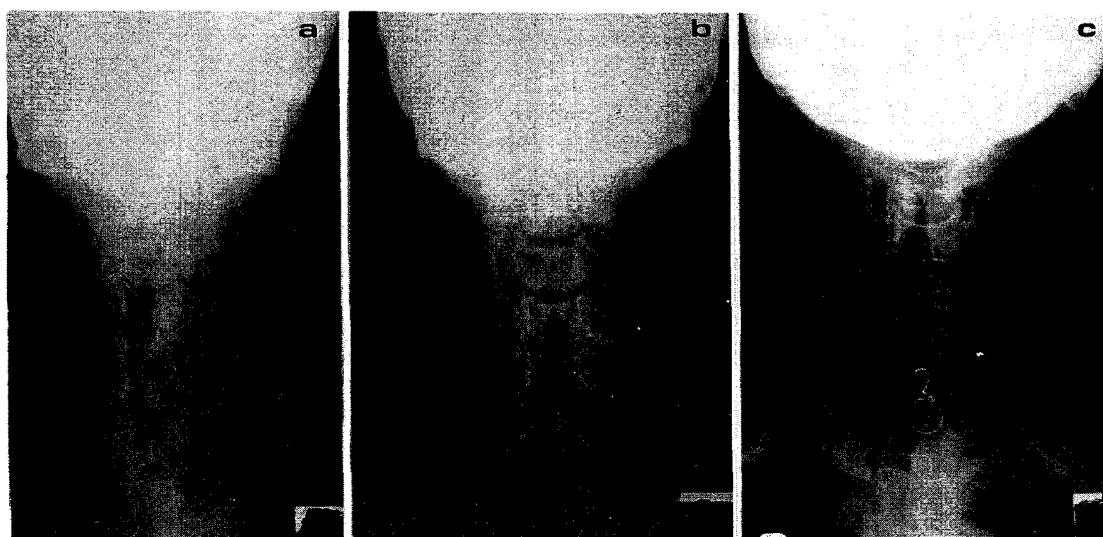


Fig. 1a. The epidural catheter followed a straight upward cephalad direction.  
 1b. X-ray showing the epidural catheter with a single loop.  
 1c. The epidural catheter coiled within one vertebral segment of insertion point.

space)의 중심선 사이를 1분절(segment)로하여 산출하였으며 조영제의 확산은 천자부위를 중심으로 두측과 미측으로 퍼진 정도를 조사하였다.

결 과

경부 경막의 차단술 시행한 환자의 질환으로는 경부 추간판 탈출증이 42%(5명)로 가장 많았고 그의 두통이 33%(4명), 근근막 증후군이 25%(3명) 이었다 (Table 1).

경막외강내 카테테르의 주행은 꼬여 있는 경우가 25%(3명), 고리를 형성한 경우가 16.7%(2명)였고, 곧바로 두측으로 올라간 경우는 16.7%(2명)로 어느 한 분류에 치우치지 않고 고루 분포하는 양상을 보였다 (Table 2)(Fig. 1).

카테테르 끝의 위치는 삽입부위에서 1분절 이내가 66.7%(8명)로 가장 많은 분포를 보였고, 8.35%(1명)에서 3~4분절 두측으로 올라간 소견을 보였다(Fig. 2).

조영제는 천자부위를 중심으로 두측으로 평균 3.68분절, 미측으로 평균 1.67분절 확산하였다(Fig. 3).

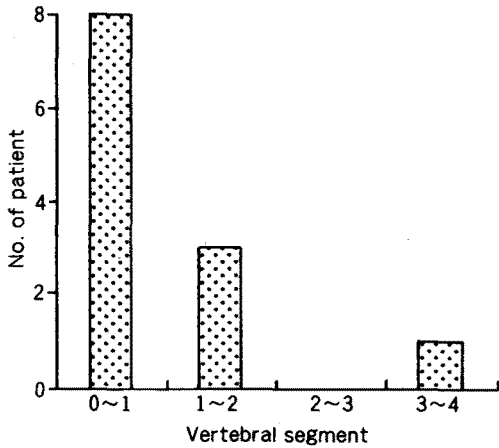


Fig. 2. The location of the tip of catheter threaded into the epidural space in 12 patients. In 8 cases, the catheter located within one vertebral segment.

고 찰

경부 경막의 차단술은 신경통증치료실에서 다양한

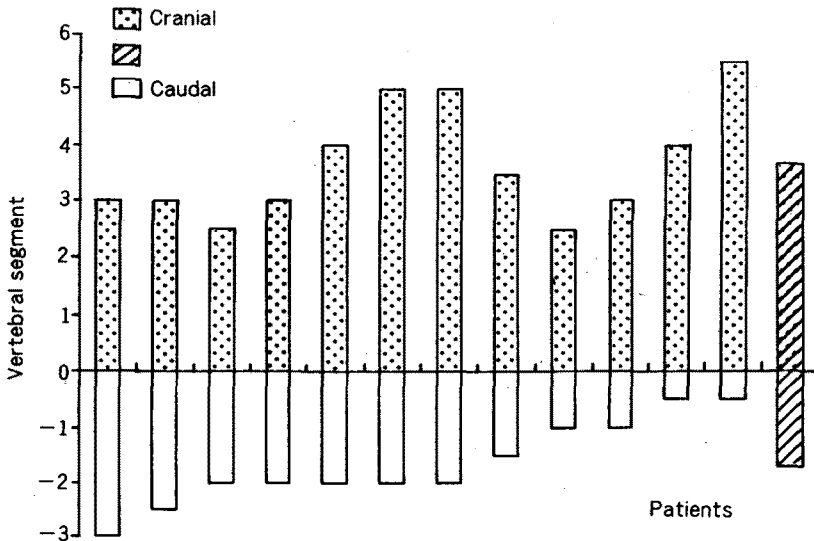


Fig. 3. The spread of radiopaque dye to cephalad and caudad in each patients. The last bar showed mean value.

통증의 치료수단으로 널리 이용되고 있는 방법으로 경부 경막외 차단술의 적응증에는 수술후 통증, 외상후에 이차적으로 오는 머리, 얼굴, 목, 어깨, 상지의 통증과 같은 급성 통증, 경부 신경근병증, 경부 척추증, 대상포진후 신경통, 어깨, 상지 통증 증후군, 말초신경병증 같은 만성 통증이 있으며 머리, 얼굴, 목, 어깨, 상지의 압성 통증, 그리고 수술적, 진단적인 목적으로도 경부 경막외 차단을 시행할 수 있다.

경막외강은 경막(dural sac)으로 싸여져 있으며 뒤쪽에는 황인대가 있고, 앞쪽에는 후종인대, 옆에는 각(pedicle)과 추간공(intervertebral foramen)이 위치하며, 대공(foramen magnum)에서 제 2천추 경막까지 뻗어 있다. 경막외강은 크기가 다양한데 정중선에서 황인대로부터 경막까지의 거리가 경추부위는 평균 2 mm이고 흉추는 3~5 mm, 요추부위는 4~6 mm이다<sup>3)</sup>.

경막외강에는 정중앙에 경막과 황인대를 연결하는 배정중 결합조직대(dorsal median connective tissue band)가 있어 경막외강을 나누고 있다<sup>4)</sup>. 경부 경막외강에는 경막외강의 복측, 측방부에 혈관이 풍부하여 부근의 정맥계와 두개내 정맥과 밀접한 연락을 갖고 있으므로 경막외강의 용적에도 크게 영향을 준다. 따라서 많은 양의 국소마취제가 혈관내에 주입되거나, 혈관내로 흡수되어 전신 독성이 일어날 수 있다.

Beck<sup>5)</sup>은 Tuohy 바늘 사단 방향을 두측으로하여 카테테르를 경막외강내로 5 cm 삽입하였을 때 X-선상 카테테르가 천자부위에서 2 cm 이상 올라간 경우는 47.7%이고, 2 cm 이내 위치한 경우가 43.4%이며 9.2%는 2 cm 이상 하방에 위치하였음을 보고하였고, Bishton<sup>6)</sup>은 경막외강에서 벗어난 카테테르의 빈도를 조사하였는데 153명 중 36%의 환자에서 경막외 카테테르가 잘못 위치하고 있었다. 또한 Moore<sup>7)</sup>에 의하면 바늘 끝에서 4~5 cm 이상 카테테르를 삽입하면 카테테르의 통과장애, 변위, 꼬이거나 꺾임, 매듭형성 등의 발생빈도가 높다고 하였다. 본 연구에서도 카테테르 끝이 삽입부위에서 1분절 이내에 있는 경우가 66.7%(8명)로 가장 많고, 카테테르의 주행도 곧바로 두측으로 올라가기보다는 꼬여있거나 고리를 형성하는 등 흔히 예상하는 부위에 카테테르가 위치하는 경우가 적다는 것을 알 수 있었다.

Blomberg<sup>4)</sup>는 요추부 경막외강에 정중법과 방정중

법을 사용하여 카테테르를 거치한후 경막외경(epiduroscopy)을 사용하여 카테테르의 주행에 배정중 결합조직대가 미치는 영향과 경막천자의 빈도를 비교하였는데, 방정중법이 경막외강에 곧바로 더 멀리 카테테르를 위치시킬수 있고 경막 천자의 위험이 적으며, 배정중 결합조직대가 정중법을 사용할 때 카테테르의 주행에 영향을 많이 미친다고 보고하였다. 이와 같이 카테테르 진행에 영향을 주는 요인으로 Tuohy 바늘 사단 방향, 경막외강의 크기, 접근방법 그리고 카테테르의 재질 등을 들수 있다.

경부 경막외 차단시 약물 확산에 영향을 줄수 있는 요인으로는 용량, 주입속도, 경막외강의 크기, 경막외 정맥의 확장 정도, 자세, 나이, 환자의 키 등을 들수 있으며, Burn<sup>8)</sup>은 이들 요인중 약물 용량과 주입부위가 가장 큰 영향을 미친다고 하였다.

대개 경부 신경근의 적절한 감각 차단은 경부 경막외로 1.0% lidocaine, 0.25% bupivacaine, 1.0% mepivacaine을 투여함으로써 이루어지며, Cronen과 Waldman<sup>9)</sup>에 의하면 이들 약의 5~7 ml 용량이 성인에서 대부분의 통증을 치료하는데 적절하다고 한다.

본 연구의 결과 경부 경막외강내에 두측으로 카테테르를 삽입할 때, 카테테르의 주행은 곧바로 올라가기 보다는 꼬여있거나 고리를 형성하는 등 고른 분포를 보였고, 카테테르의 끝은 삽입부위에서 1분절 이내에 위치하는 경우가 가장 많았으며, 조영제를 3 ml 주입하였을 때 두측으로 평균 3.67분절, 미측으로 평균 1.67분절 확산됨을 알 수 있었다. 이와같이 경막외 차단시 카테테르를 삽입할 때 예상하는 부위까지 카테테르가 도달하는 경우가 적으므로, 지속적 경막외 차단이 필요한 경우 단순 X-선 촬영이나 경막외강 조영술(epidurogram)과 같은 방법을 사용하여 카테테르의 위치를 확인해 보는 것이 좋을 것으로 생각된다.

### 참 고 문 헌

- 1) Bonica JJ. *The management of pain*. 2nd ed. Philadelphia, Lea & Febiger. 1990, pp 1951-61.
- 2) 정소영, 이효근, 채진호, 이철승, 이철, 김찬 등. 경막외강내 두측으로 10 cm 삽입한 카테테르의 X-선상 소견. *대한통증학회지* 1995; 8(2): 298-303.

- 3) Clemente CD. *Gray's Anatomy. 30th ed. Philadelphia, Lea & Febiger. 1985, pp 960-1.*
- 4) Blomberg RG. *Technical advantages of the paramedian approach for lumbar epidural puncture and catheter introduction. Anesthesiology 1988; 43: 837-43.*
- 5) Beck H. *The effect of the Tuohy cannula on the positioning of an epidural catheter. A radiologic analysis of the location of 175 peridural catheters. Regional Anaesthesia 1990; 13(2): 42-5.*
- 6) Bishton IM, Martin PH, Vernon JM, Liu WH. *Factors influencing epidural catheter migration. Anaesthesia 1992; 47(7): 610-2.*
- 7) Moore DC. *Regional block. 4th ed. Springfield, Illinois, Charles C Thomas. 1965, pp 436-7.*
- 8) Burn JM, Guyer PB, Langdon L. *The spread of solutions injected into the epidural space: A study using epidurograms in patients with the lumbosciatic syndrome. Br J Anaesth 1973; 45: 338.*
- 9) Cronen MC, Waldman SD. *Cervical steroid epidural nerve blocks in the palliation of pain secondary to tension-type headaches. Journal of Pain and Symptom Management 1990; 5: 379-81.*