

경막외 카테테르 거치후 발생한 척수경막외 농양

— 증례 보고 —

전북대학교 의과대학 마취과학교실

박장훈 · 강승관 · 한영진 · 최 훈

= Abstract =

Epidural Abscess Following Epidural Catheterization

— Two cases —

Jang Hoon Park, M.D., Seung Kwan Kang, M.D., Young Jin Han, M.D.
and Huhn Choe, M.D.

*Department of anesthesiology, College of Medicine, Chonbuk National University,
Chonju, Korea*

Epidural abscess is associated with placement of epidural catheter is very rare. We experienced two cases of epidural abscess formation after placement of epidural catheter for pain management.

A 63 years old female patient received thoracic epidural catheterization for management of pain due to herpes zoster on right T4 dermatome. Two weeks after catheterization, she complained of paraparesis and anesthesia below T₄ dermatome. Four weeks later magnetic resonance images was performed and revealed epidural abscess on T₂-T₅. Emergent decompressive laminectomy was performed but neurologic symptoms were not improved. In other case, a 75 years old male patient received lumbar epidural catheterization for management of Buerger's disease. About one month later, pus was aspirated from lumbar epidural space. But further evaluation could not be achieved because he wanted to discharge against advice.

We emphasize that epidural abscess results sequele serious and prompt diagnosis and treatment is important.

Key Words: Complication : epidural abscess. Technique : epidural catheterization

경막외 농양은 평균 10,000~50,000 입원 환자당 1명 정도의 비율로 발생하는 드문 질환으로 대부분 외상, 외과적 조작, 다른 부위감염의 혈행성 전파에 의해 발생하고 경막외 카테테르 거치후에도 보고된 경우도 있으나 그 빈도는 매우 드물다¹⁾. 급성이나 만성 경막외 농양을 임상적으로 규명하기는 매우 어렵다. 통증 질환이 있는 환자에서 치료목적으로 지속적으로 카테

테르를 거치하여 진통이나 마취를 하기 때문에 진단에 더욱 어려움이 있다. 그러나 신속한 진단과 치료가 이루어 지지 않을 경우 심각한 신경학적 합병증과 사망을 초래할 수 있기 때문에 주의를 요한다. 저자들은 통증치료 목적으로 경막외 카테테르를 거치한 후에 발생한 경막외 농양 2예를 경험하였기에 문헌적 고찰과 함께 보고하는 바이다.

증 례

증 례 1.

63세 여자 환자로 10일 전부터 발생한 대상포진으로 본 병원 피부과에 내원하였다. 환자는 내원당시 오른쪽 겨드랑이, 오른쪽 가슴과 등에 전형적인 대상포진의 피부 병변을 보여 홍반성 부위에 가피와 괴사부위를 보여주고 있었다.

환자는 과거력상 3년전부터 당뇨로 경구용 약제를 투여받고 있었다. 피부과에 입원하여 acyclovir, triamcinolone, γ -글로불린으로 치료받았고 혈당 조절을 위해 NPH인슐린과 정규 인슐린을 투여 받았다. 입원 일주일후 통증 치료실에 의뢰되어 경막외 카테테르를 제 4-5 흉추간에 거치하여 12시간 간격으로 0.125% bupivacaine 8 ml를 일주일간 투여하여 통증이

많이 완화되어 카테테르를 제거하였다. 입원 18일후 환자는 증상이 호전되어 퇴원하였다. 그러나 환자는 이틀후 지속되는 통증과 미열로 응급실로 내원하였는데 폐렴이 의심되어 내과로 입원하였다. 내원 다음날부터(카테테르 거치로부터 2주일후) 갑자기 상행성의 근력 약화와 감각저하가 나타나기 시작하였고 10여 시간후 T4 피부분절이하 부위의 지각저하와 양측하지 마비 소견을 보였다. 이때의 검사소견은 백혈구가 10100/mm³(정상 4800~10,800/mm³), 적혈구침강속도가 150 mm/hr이하(정상 0~15 mm/hr 이하)로 증가되어 있었고 체온은 37.8°C이었다. 내과에서 길랑-바레 증후군으로 간주하고 치료했으나 호전이 없어 5일째 신경과로 전과하였다. 척수액 검사상 백혈구 6/mm³(정상<5/mm³), 단백질 300 mg/dl(정상<50 mg/dl), 포도당 146 mg/dl(정상 12~60 mg/dl)이어서 대상포진 바이러스에 의한 척수염 진단하에 acyc-

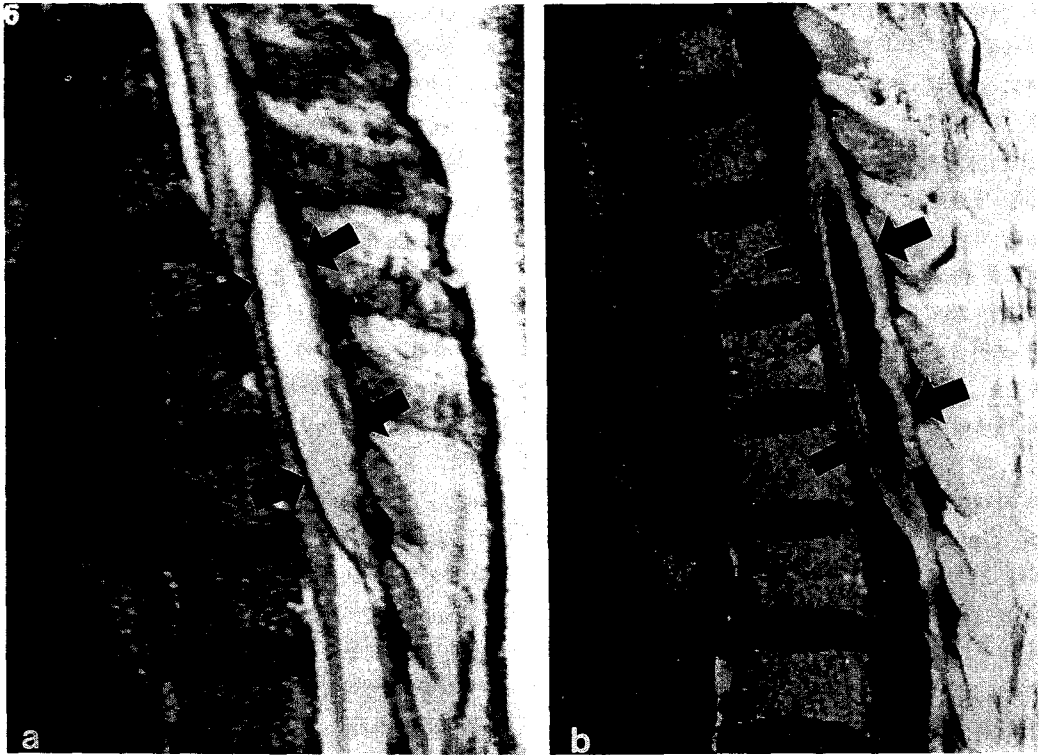


Fig. 1. a) T₁ weighted MR image shows high intensity lesion compressing thecal sac behind vertebral body T₂₋₃(black arrow). b) Enhanced image shows mass lesion with relatively thick rim(black arrow).

lovir와 항생제, 면역글로불린으로 치료하였다. 그러나 증상은 호전되지 않았으며 입원 2주후에(경막의 카테테르 거치 한달후)검사한 자기공명영상에서 제 2-5 흉추부위에 경막의 농양 소견을 보였다(Fig. 1). 응급 후궁절제술을 실시하고 경막의 농양을 제거한 후 배양 결과 표피포도상구균이 추출되었다. 이후 환자는 재활 의학과에서 치료하였으나 신경학적 증상이 호전되지 않은채 현재 제 4흉수이하 마비 및 무감각 그리고 배뇨 및 배변장애를 겪고 있다.

증례 2.

75세 남자환자로 3개월전부터 발생한 Buerger병으로 본병원 통증치료실로 내원하였다. 환자는 과거력상 1년전 좌측 대퇴골 경부골절로 수술을 받았고 내원 당시 왼쪽하지에 궤양이 형성되어 있었다.

알콜 20 ml를 사용하여 좌측 요부교감신경절 차단을 시행하였고, 0.7% 리도카인 30 ml와 레세르핀 1 mg을 사용하여 왼쪽하지에 정맥내 부위교감신경차단을 시행하였다. 이틀후 제 3, 4 요추간에 경막의 카테테르를 거치하여 0.125% bupivacaine 8 ml를 투여하고 정맥내 부위교감신경차단을 같이 시행하였다. 이후 간헐적으로 외래에서 0.125% bupivacaine 8 ml를 경막외강으로 투여하고 정맥내 부위교감신경차단을 병행하여 시행하였다. 통증 치료 13일후 카테테르가 막혀서 다시 L₅-S₁에 카테테르를 거치하여 통증치료를 하였다. 이후 통증이 많이 호전되었으나 통증치료후 23일째 카테테르로 약물을 주입한 후에 다리에 오히려 통증을 호소하였으나 정맥내 부위교감신경차단을 시행하여 통증이 완화되었다. 통증 치료 28일째 카테테르가 빠졌고 환자는 카테테르를 통해 약물 주사후 더 통증이 악화된다고 하였다. 30일째 다시 경막외강에 카테테르를 거치하여 0.25% bupivacaine 100 ml와 clonidine 300 µg을 지속적으로 투여하였다. 그러나 31일째 환자는 허리에 심한 통증을 호소하여 환자 스스로 카테테르를 제거하였다. 통증치료 35일째 다시 경막외강에 카테테르 거치를 시도하였는데 이때 경막외강에서 농이 흡입되어 경막외강의 농양을 의심하여 정형외과로 환자를 전과하였다. 이때 검사한 전혈구계산상 백혈구 15200/mm³, 적혈구침강속도 82 mm/hr로 증가되어 있었다. 자기공명영상은 시행하려고 하였으나 환자는 거부하고 퇴원하였으며 추적관찰을 하지 못

하였다.

고찰

경막외강내 약물 투여방법은 마취와 통증치료 목적으로 널리 사용되어 왔으며 이로 인한 신경학적 합병증은 매우 드물게 발생한다. 대부분 경막외혈종으로 인해 나타나며, 경막외 카테테르 거치후에 올 수 있는 경막외농양은 매우 드물게 발생한다¹⁾. 경막외농양은 드물게 발생하지만 심각한 합병증을 유발하고 사망을 초래할 수 있으므로 신속한 진단과 치료가 필요하다. 그러나 증상이 모호하고 늦게 나타나 비가역적인 신경학적 징후가 나타나서야 진단되는 경우도 있다. Baker 등²⁾에 의하면 경막외농양의 임상증상으로 척수 통증(spinal ache), 근통증(root pain), 근력약화, 마비의 순으로 진행되며, 요통, 열, 국소압통이 있는 경우 뇌척수액 검사가 필요하며 그 결과에 따라 척수 조영술이 필요하다고 하였다. Du Pen 등³⁾에 의하면 카테테르로 약제 주입시 이전에 존재하지 않았던 통증이 출현하거나, 카테테르 거치부에 유동성이 느껴지거나, 진통제의 용량을 증가시켜도 진통효과가 감소할 때, 계속되는 비특이적 요통등은 경막외 감염을 시사하는 것이며 열, 백혈구의 증가 등의 전신적 감염의 징후는 없는 경우도 있다고 하였다. Danner 및 Hartmann⁴⁾은 열, 백혈구수의 증가, 수술중 소견을 기준으로 경막외농양을 급,만성으로 분류하였는데 급성인 경우 열이나 백혈구수가 증가하지만 만성인 경우 열, 백혈구의 증가가 없는 경우도 많다고 하였다.

전에 보고된 경막외 카테테르 거치후에 발생한 농양은 대부분 급성으로 발생하였는데^{5,6)} 몇몇 보고에서는 경막외 카테테르 거치후 상당한 시일이 지난후에 발생하였다^{7,8)}. 국내에서는 처음으로 한성희 및 오용석 등⁹⁾이 경막외 카테테르 거치후 60일이 지난후에 진단된 경막외 농양을 보고하였다.

Fine 등¹⁰⁾은 경막외 진통이 필요한 만성 통증 환자에서 경막외 농양이 발생시 기존질환으로 인하여 진단이 더욱 어렵다고 하였다. Mamourian 등⁶⁾은 경막외 카테테르 거치후에 요통이 발생하면 경막외농양의 가능성을 고려하는 것이 중요하고 자기공명영상은 경막외농양을 진단하는데 일차적인 방법으로 사용되어야 한다고 하였다. Shintani 등¹¹⁾도 자기공명영상에 따라

도로 병변의 정도와 척수낭의 압박 정도를 보여주기 때문에 척수조영술보다 경막외농양의 진단에 이점을 가진다고 하였다.

첫번째 증례에서는 백혈구 증가를 보이지 않았고, 경도의 발열 증상을 보였고, 카테테르 거치 2주후 척수 통증이 없이 빠르게 근력약화, 마비가 진행되었다. 아마도 이환자에서는 경막외 카테테르가 거치된 피부 분절에 대상포진으로 인한 통증때문에 요통, 국소 압통등이 가려진 것으로 생각된다. 이 환자는 3년전부터 당뇨로 인해 경구용 혈당강하제를 투여 받고 있었는데 Goucke 및 Graziotti¹²⁾는 당뇨가 경막외 농양 발생에 한 요인으로 작용할 수 있다고 하였고 당뇨 환자는 경막외 카테테르 거치후 특별한 주의를 요하며 경막외로 약물 주입후 요통과 감염의 징후가 있으면 경막외 농양을 의심하여야 한다고 하였다.

대상포진은 뇌염, 뇌신경 마비, 근력 약화, 지각장애, 척수염등의 신경학적 합병증을 유발할 수 있다. 척수염은 드물게 발생하는 합병증으로 대개 아급성으로 발생하고 초기의 대상포진 발진 1~4주후에 발생한다¹³⁾. 카테테르 거치 2주후 양측하지마비와 T₄ 피부분절 이하 감각소실이 나타났으나 신경과에서 대상포진에 의한 척수염으로 오인하여 진단이 늦어지게 되었다. 더우기 통증과 미열로 응급실에서 내과, 신경과로 입원했을때 경막외강에 카테테르를 거치했었다는 기왕력을 몰랐었고 전혀 통증 치료실과 연락이 되지 않아 경막외농양 발견이 늦어졌다. Oda등¹⁴⁾은 대상포진으로 경막외 카테테르를 거치하여 통증치료를 한 환자에서 발생한 척수염을 보고하였는데 이때에는 대개 피부발진과 같은 쪽에 일측성으로 신경학적 결손이 나타나는데 반해 경막외 마취로 인한 경막외농양, 혈종등에 의한 경우는 양측성으로 나타난다고 하였다.

두번째 증례에서는 경도의 발열증상, 백혈구 증가소견을 보였고, Du Pen등³⁾이 말한 바와 유사하게 진통제를 경막외강에 투여하여도 통증이 악화되었고 요통을 호소하였다. 이환자에서는 경막외 농양이 생기기 전에 세 번의 경막외 카테테르를 거치하였기 때문에 카테테르 거치 얼마후에 경막외 농양이 발생되었는지 알기가 어렵다. 또한 빈번한 카테테르 거치도 경막외 농양의 위험성을 증가시킨 것으로 생각할 수 있다. Baker등²⁾과 Danner 및 Hartmann⁴⁾은 경막외 농양을 분석한 보고에서 15~30%에서 전의 척추의 외

상과 연관성이 있다고 하였다.

경막외 카테테르 거치후에 경막외농양은 드물게 발생하나 진단이 늦어지고 신속한 치료가 이루어지지 않으면 영구적인 신경학적 결손을 초래할 수 있는데, 본 증례에서도 진단이 늦어져 영구적인 하지마비와 감각소실을 초래하게 되었다.

따라서 경막외 카테테르 거치후 경막외 농양 발생의 가능성을 염두에 두어야 하며 경막외농양이 의심되면 척수조영술, 전산화단층촬영, 자기공명영상등을 이용하여 빨리 진단하여 신속한 수술을 시행함으로써 영구적인 신경학적 손상을 막을 수 있다.

참 고 문 헌

- 1) Kane RE. *Neurological deficits following epidural or spinal anesthesia. Anesth Analg* 1981; 60: 150-61.
- 2) Baker AS, Ojemann RG, Swartz MN, Richardson EP. *Spinal Epidural abscess. N Engl J Med* 1975; 293: 493-8.
- 3) Du Pen SL, Peterson DG, Williams A, Bogosian AJ. *Infection during chronic epidural catheterization: Diagnosis & treatment. Anesthesiology* 1990; 73: 905-9.
- 4) Danner RL, Hartmann BJ. *Update of spinal epidural abscess: 35 cases & review of the literature. Rev Inf Dis* 1987; 9: 265-74.
- 5) Saady A. *Epidural abscess complicating thoracic epidural analgesia. Anesthesiology* 1976; 44: 244-6.
- 6) Mamourian AC, Dickman CA, Drayer BP, Sonntag VKH. *Spinal epidural abscess: Three cases following spinal epidural injection demonstrated with magnetic resonance imaging. Anesthesiology* 1993; 78: 204-7.
- 7) Strong WE. *Epidural abscess associated with epidural catheterization: A rare event? Report of two cases with markedly delayed presentation. Anesthesiology* 1991; 74: 943-6.
- 8) Sowter MC, Burgess NA, Woodsford PV, Lewis MH. *Delayed presentation of an extradural abscess complicating thoracic extradural analgesia. Br J Anaesth* 1992; 68: 103-5.
- 9) 한성희, 오용석. 장기간 경막외 카테테르 거치후 발생 경막외 농양. *대한마취과학회지* 1995; 29: 566-8.

- 10) Fine PG, Hare BD, Zahniser JC. *Epidural abscess following epidural catheterization in a chronic pain patient: A diagnostic dilemma. Anesthesiology* 1988; 69: 422-4.
- 11) Shintani S, Tanaka H, Irifune A, Mitoh Y, Uono H, Kaneda A, et al. *Iatrogenic acute spinal epidural abscess with septic meningitis: MR findings. Clin Neurol Neurosurg* 1992; 94: 253-5.
- 12) Goucke CR, Graziotti P. *Extradural abscess following local anesthetic and steroid injection for chronic low back pain. Br J Anaesth* 1990; 65: 427-9.
- 13) Hogan EL, Krigman MR, Hill C. *Herpes Zoster myelitis. Arch Neurol* 1973; 29: 309-13.
- 14) Oda Y, Terai T, Yukioka H, Fujimori M. *A case of herpes zoster myelitis occurring during epidural analgesia. Anesth Analg* 1995; 81: 646-8.