

Spiral CT를 이용한 경동맥 질환의 평가

연세대학교 세브란스병원 진단방사선과

윤희석 · 황윤천 · 신현길 · 백천기 · 윤석민

Abstract

The Evaluation of Carotid Artery Stenosis Using Spiral CT.

Hee Suk Yoon, Yun Chean Hwang, Hyun Kil Shin, Cheon Ki Beak, Suck Min Yoon

Dept. of Radiology, Severance Hospital, Yonsei University

To determine the utility of spiral computed tomography(CT) in the evaluation of carotid artery stenosis, spiral CT images of 10 patients were compared with both ones of conventional angiography and magnetic resonance(MR) angiography. The severeness of stenosis was determined for each internal carotid artery on the basis of arterial narrowness : mild stenosis = 40 % or less, moderate stenosis = 40~70 %, severe stenosis = greater than 70 % of arterial narrowness. The short examination and clear depiction of the arterial lumen in areas of complex or low flow make CT angiography attractive alternative to MR angiography.

Spiral CT angiography shows normal and abnormal carotid anatomy well when compared with conventional angiography.

I. 서 론

Spiral CT는 gantry 안으로 들어간 환자를 연속적으로 이동시키면서, 그 연속적인 volume data를 얻어 image를 processing 하는 것이다. 이러한 연속적인 volume data를 이용하면 환자의 한번의 호흡 정지로 motion artifact를 적게 할 수 있는 장점을 가지고 있다. 또한 기존의 bolus를 이용한 conventional CT image 보다 spiral CT는 arterial enhancement의 peak 치를 최대로 해 보다 정확한 image를 구성할 수 있다. 이런 방식으로 얻은 spiral CT의 recon-

struction된 cross sectional image는 arterial vessel을 탁월하게 구상화 할 수 있다. Volume data를 가지고 3-dimensional technique;SSD (shaded surface display), MIP(maximum-intensity-projection)를 구성해 낼 수 있는 장점을 가지고 있다.

위에서 언급한 image 구성 방법(SSD, MIP)으로 common carotid artery에 질환이 있는 환자들의 혈관 구조를 spiral CT, conventional angiography, MR angiography image의 차이를 비교하고자 한다.

II. 대상 및 방법

경부 질환의 환자 중 주로 carotid artery bifurcation에 질환이 의심되는 10명의 환자를 대상으로 spiral CT를 시행했다. 시행한 10명의 환자중 8명은 MRA, conventional angiography를 시행한 후 spiral CT로 확인하는 방법을 취했으며, 2명의 환자는 spiral CT만으로 시행했다. 사용 장비는 Siemens Somatom plus-s. scanner를 사용하였고, 촬영 조건은 120 kvp, 165 mA, Table 이동속도는 3~5 mm/sec로, thickness 3~5 mm로 하고, pitch는 가능하면 1이 되게 했으며, scan delay는 15~20 sec, 조영제(none-ionic contrast medium; opitray 320 inversol injection 68% 320 mg/ml), power injector(Medrad;MCT)는 3.0 ml/sec로 총 90 ml로 주입했는데, 환자의 상태, 심장질환 등 환자의 신체적 상황(연령, 성별)을 고려해 scan delay를 조절(15~20 sec)해 시행했다. 촬영 범위는 경부를 다 포함되게 했으며, 환자의 carotid artery bifurcation의 위치에 따라 조정을 하며 시행했다(주로 C₆-C₁ level). 또한 보고자 하는 혈관은 artery를 주로 보기 때문에 가능하면 jugular veins까지 조영제가 enhancement가 되지 않도록 노력했다.

Spiral CT로 scan하여 얻은 low data를 가지고 reconstruction한 image의 thickness는 2~3 mm로 reconstruction했다. 이와같이 구성된 image를 가지고 MIP와 SSD 기법을 이용해 3D-image를 만들어 냈다.

(1) SSD(Shaded-surface display)의 방법(512×512 matrix)으로 image를 processing 했을 때의 장점은 두 가지가 있다(Fig 1).

첫째 : 혈관 구조와 주위 구조물과의 관계 및 위치를 정확히 구분해 낼 수 있다. Surgery가 시술시 동일한 위치와 주위 혈관관계를 잘 파악 할 수 있다는 장점이 있다.

둘째 : Artery의 ulcer나, 혈관이 좁아진 정도를 전체적으로 파악할 수 있는 장점이 있다.

(2) MIP(maximum-intensity-projection) Processing을 이용한 구성 방법은 XYZ축을 각도를 결정해 주면 해당 축에서 가장 밝은 CT

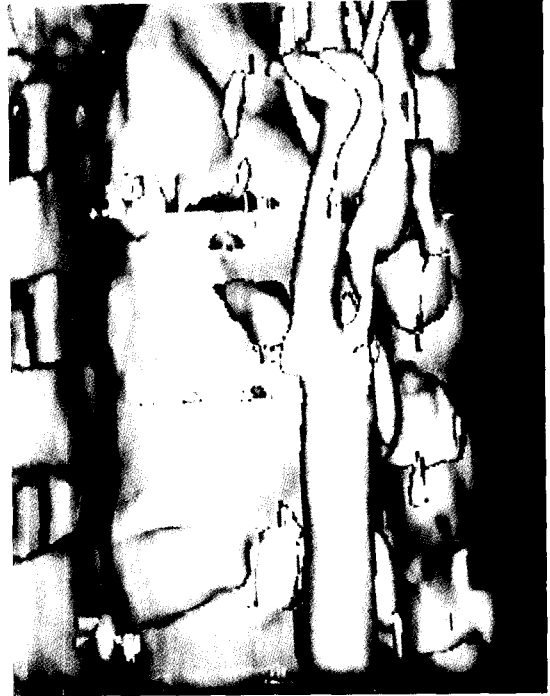

Fig. 1. SSD




Fig. 2. MIP

값의 pixel을 선택하여 재구성하는 방법으로 linearity가 우수하다. SSD가 절대값의 CT pixel을 취하는데 비해 MIP는 상대적인 CT number pixel을 선택하여 구성한다(Fig 2). 이와같은 방법은 혈관들의 내부와 혈관내 calcification 정도를 정확하게 볼 수 있다는 장점이 있다[MIP(512 × 512 matrix)로 processing 할 때는 Z축으로 15°씩 회전 시켜 가며 image를 구성했다.].

III. 결 과

총 10명의 환자의 20 carotid bifurcation을 시행한 결과 1명의 환자는 carotid artery의 stenosis가 심해 angiography는 실행하지 못했다. 이러한 경우 CT angiography만을 가지고

common carotid artery bifurcation의 질환들을 확인해 낼 수 있었다. 8명의 환자는 다른 검사를 시행한 후 CT로 확인하는 방법을 택했다.

시행한 10명의 환자의 axial image에서 lumen이 좁아진 정도로 구분해 보면, no disease : 2명, abnormal : 8명으로 나타났다(Table 1.).

또한, Journal의 통계자료를 인용하여 본다면 Table 2, 3과 같다.

대상으로 한 환자의 대부분이 angiography를 시술한 상태에서 CT angiography를 한 경우가기 때문에 환자의 carotid bifurcation의 상태를 알고 시행한 경우가 많았다. Conventional angiography의 image는 혈관 내의 calcification의 정도를 확인할 수 없으며, artery ulcer(Fig 3, 4) 또한 잘 구분할 수가 없었다. CT angiogra-

Table 1. Spiral CT imaging findings of internal carotid artery stenosis severity as a function of conventional angiographic findings

Stenosis severity at spiral CT	Stenosis severity at conventional angiography				Total
	Mild	Moderate	Severe	Occluded	
Mild	2	0	0	0	2
Moderate	1	2	0	0	3
Severe	0	0	2	0	2
Occluded	0	0	0	1	1
Total	3	2	2	1	8

Note.—Numbers are numbers of arteries.[mild = 40% or less, moderate = 40~70%, marked (severe, occluded) = greater than 70%]

Table 2. Spiral CT imaging findings of internal carotid artery stenosis severity as a function of conventional angiographic findings

Stenosis severity at spiral CT	Stenosis severity at conventional angiography				Total
	Mild	Moderate	Severe	Occluded	
Mild	11	0	0	0	11
Moderate	3	3	0	0	6
Severe	0	0	20	0	20
Occluded	0	0	0	3	3
Total	14	3	20	3	40

Note.—Numbers are numbers of arteries.

Table 3. Spiral CT imaging findings of internal carotid artery stenosis severity as a function of MR angiographic findings

Stenosis severity at spiral CT	Stenosis severity at MR angiography				Total
	Mild	Moderate	Severe	Occluded	
Mild	4	0	0	0	4
Moderate	0	0	0	0	0
Severe	0	0	6	0	6
Occluded	0	0	0	2	2
Total	4	0	6	2	12

Note.—Numbers are numbers of arteries.



Fig. 3.



Fig. 4.

phy의 SSD, MIP의 기법과 axial image를 이용하면 혈관내의 calcification의 정도를 확연히 구분해 낼 수 있다. Conventional angiography의 시술시 stenosis가 심한 환자는 경동맥에 혈전(thrombus)이 떨어져 나와 색전(emboli)이 되어 혈관을 순환하다가 내경이 좁은 뇌혈관에 걸려 경색을 일으킬 수 있는 위험율이 있기 때문에 angiography의 시술이 위험하다.

Conventional angiography의 carotid bifurcation의 stenosis가 심한 환자의 angiography의 시술은 진단적 가치가 떨어진다고 볼 수 있다. MR angiography(time of flight)의 경우 flow artifact에 의해 실제 carotid artery의 lumen이 좁아진 정도가 실제보다 과장되게 나타난 경우가 있다. 이러한 경우를 고려한다면 CT angiography의 시행은 진단적 가치가 크다고 볼 수 있다.

IV. 결 론

경부 내의 혈관 질환을 의심하는 경우 CT angiography를 선행하여 시행하는 것이 보다 효율적이라고 볼 수 있다. 빠른 검사 시간, 주위 혈관 및 조직의 연관관계, 비침습적 검사등을 고려 할때 CT angiography의 시행은 큰 의미가 있다. 물론 병변과 질환을 진단해 내는데 모든 검사를 시행하여 진단적 가치를 보다 높이는 것이 중요하며, 그 시행 순서, 또한 중요한 의미를 갖고 있다고 볼 수 있다. CT angiography, MR angiography, conventional angiography를 순차적 시행한다는 것은 환자의 검사 위험도나 불필요한 검사를 줄일 수 있다는 데에서 큰 의미가 있다고 본다.

참 고 문 헌

1. Mankovich N J, Robertson DR, Cheese Am.

Three-dimensional image display in medicine. J Digit Imaging 3 : 69-80, 1990.

2. Napel S, Marks MP, Rubin GD, et al. CT angiography with spiral CT and maximum intensity projection. Radiology 185 : 607-610, 1992.

3. North American Symptomatic Carotid Endarterectomy Trial Collaborators. Beneficial effect of carotid endarterectomy in symptomatic patients with high-grade carotid stenosis. N Engl J Med 325 : 445-453, 1991.

4. Kalender WA, Polacin A. Physical performance characteristics of spiral CT scanning. Med Phys 18;910-915, 1991.

5. Polacin A, Kalender W. Simulation and measurement of image quality in spiral CT with different data processing algorithms (abstr). Radiology 181(P) : 111, 1991.