

□ 증 례 □

원발성 기관지 방선균증

한림대학교 의과대학 내과학교실

한운창, 김동규, 모은경, 김동환, 박명재, 이명구, 현인규, 정기석

= Abstract =

Primary Endobronchial Actinomycosis

**Yun-Chang Han, M.D., Dong Kyu Kim, M.D., Eun Kyung Mo, M.D.,
Dong Whan Kim, M.D., Myung Jae Park, M.D., Myung Goo Lee, M.D.,
In Gyu Hyun, M.D., and Ki-Suck Jung, M.D.**

*Department of Internal Medicine, Hallym University
College of Medicine, Chuncheon, Korea*

We report a case of a 20-year-old woman who presented with fever, dry cough and pulmonary consolidation at the left upper lobe on chest radiograph. Fiberoptic bronchoscopy revealed obstruction of the left upper lobar bronchus with exophytic mass and multiple nodular protruding lesions at the left main bronchus. Endobronchial actinomycosis was confirmed by demonstration of sulfur granule through the bronchoscopic biopsy of nodular lesion. Intravenous administration of penicillin G followed by oral tetracycline therapy for 5 months resulted in complete recovery of symptoms which had been present for 3 months prior to therapy. Infiltrative consolidation on the chest X-ray disappeared and all the lesions shown by bronchoscopy were nearly normalized after 6 months only to remain small nodular remnants at the left main bronchus. Endobronchial actinomycosis should be included in the differential diagnosis of endobronchial mass.

Key Word : Endobronchial Actinomycosis, Sulfur granule, Bronchoscopy

서 론

방선균증은 혐기성의 그람 양성균에 의해 발생하는 국소적인 만성질환으로 흉부 질환, 안경부 질환 및 소화기질환 등을 유발한다^{1,2)}. 연령별로는 30-60대의 나이에서 호발하고 여자보다 남자에서 두 배정도 많이 발생하며 농촌 지역에서 발생률이 높다^{3,4)}. 항생제의 개발이 미비하였던 시대에 방선균증에 의한 사망률이 75-90%로 매우 높았으나 근자의 치료율은 90%에 이르러 대부분 완치가 가능하게 되었다⁵⁾. 방선균에 의한 감염은 구강과 장내의 *Actinomyces israeli*에 의한 조직내 침범으로 생기며 드물게 *Actinomyces bovis*, *Actinomyces eriksonii* 및 *Actinomyces naeslundii* 등에 의한 발병 예가 보고되었다³⁾.

원발성 기관지 방선균증은 매우 드문 질환으로서 전세계적으로 10례 미만이 보고되어 있다¹⁻⁹⁾.

국내보고로는 1991년에 임등¹³⁾은 폐종양으로 나타난 폐방선균증을 보고하였고 이후 1992년에 백등¹⁴⁾과 장등¹⁵⁾에 의해 폐방선균증이 보고되었다. 본 교실에서는 기관지 내시경 검사에 의한 조직 생검으로 확진한 후 페니실린 정맥주사 및 테트라사이클린 투약등으로 완치한 증례를 보고하는 바이다.

증 례

환 자 : 한 0 회, 20세 여자

주 소 : 발열 및 마른기침

현병력 : 내원 약 3개월 전부터 시작된 발열과 마른기침이 계속되어 내원하였다. 환자는 내원전 인근 병원에서 폐렴 진단하에 약 일주일간 ciprofloxacin으로 치료받았으나 증상의 호전이 없어 본원으로 전원되었다.

과거병력 : 약 9년전 폐결핵으로 항결핵 치

료를 받았음

직업 : 봉제공장 직공

진찰소견 : 내원시 혈압은 120/80 mmHg, 맥박은 분당 80회, 호흡수는 분당 20회, 체온은 36.9°C였다. 전신상태는 비교적 양호해 보였으며 흉부 진찰 소견상 흉부의 외양은 정상이었고 촉진시 흉부에 압통은 없었으며 타진시 좌측 폐에서 탁음이 들렸고 청진소견상 좌 폐야에서 호기시 천명음과 수포음이 약하게 들렸다.

검사실 소견 : 혈액 검사상 백혈구 13,480/mm³, 혈색소 9.7g/dl, 적혈구수 360만/mm³, 혈소판수 248,000/mm³, 적혈구 침강속도 27mm/hr, 혈구 감별검사는 호중구 77.7%, 림프구 12.0%, 단핵구 6.1%, 호산구 1.6%였다. 혈청 생화학 검사와 소변검사는 정상소견을 보였다. 일반세균 배양검사서 배양된 균은 없었으며 객담내 결핵균 도말검사 및 결핵균 배양검사는 모두 음성이었다.

방사선 검사소견 : 내원시 단순 흉부 X-선 소견은 좌상엽에 폐렴으로 보이는 경화 소견을 보였으며 좌측 주기관지 근위부에 기관지 내 병변이 의심되었다.(Fig.1)

기관지 내시경소견 : 상기도에는 특이 소견이 없었으며 우측 주기관지는 정상이었고 좌측 주기관지 내측벽에 섬유성 변화가 있었으며 외측에는 두 개의 돌출하는 결절성 병변이 있어 폐쇄정도는 50%였다. 좌상엽의 기관지는 종피에 의해 90%이상 폐쇄되어 있었다. 주기관지 외측벽의 돌출된 결절에서 조직검사를 시행하였다.(Fig.2)

병리 조직학적 소견 : 피사된 기관지 조직내에 방선균증에 합당한 병변인 sulfur granule이 관찰되었다.(Fig.3)

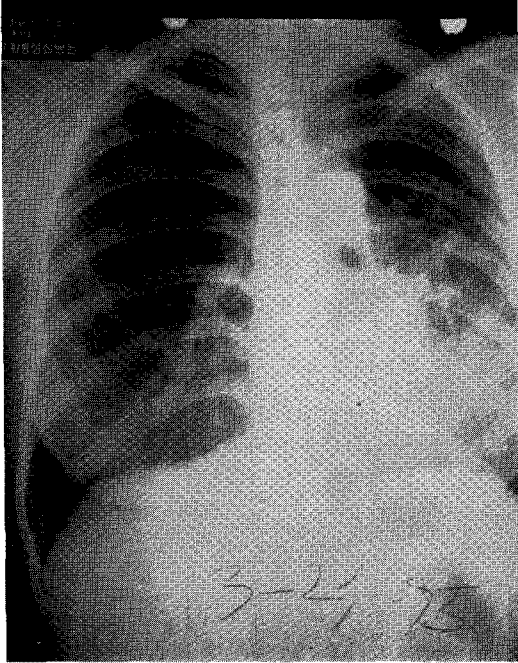


Fig. 1 Collapsed consolidation of left upper lung (mainly lingular segment) Left hilar lymphadenopathy Endobronchial lesion, proximal portion of left main bronchus

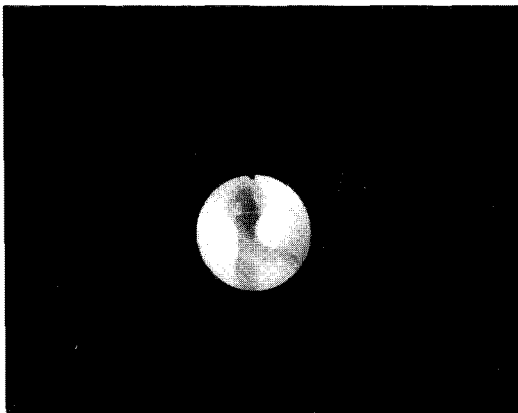


Fig. 2 Protruding mass is noted in left main bronchus

치료 및 경과 : 입원 당시에는 기관지 결핵으로 생각하여 항결핵 화학요법을 시행하였으나 증상의 호전이 없었으며 조직검사로 확진된 후 페니실린을 정주하였다. 1주정도 페니실린 치료후 단순 X-선 소견은 호전된 소

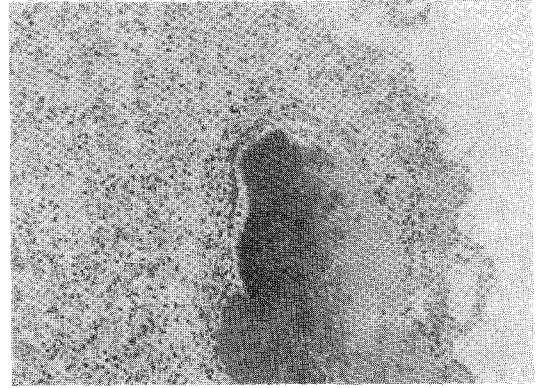


Fig. 3 Sulfur granule is present in bronchoscopic biopsy

견을 보였으며 또한 약 4주간의 페니실린 주사후 시행한 기관지 내시경 소견상 돌출성 결절은 거의 없어지고 염증 소견도 감소하였으며 좌상엽의 협착소견도 소실되었다.(Fig.4) 환자는 이후 테트라사이클린 경구투여로 전환하여 5개월간 치료한 후 입원 당시에 보였던 흉부X-선상의 병변은 정상화되었다(Fig.5)

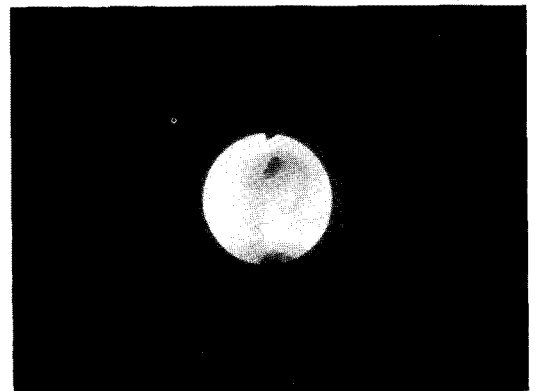


Fig. 4 Endobronchial lesion is completely recovered after tetracycline medication

고 찰

방선균은 사상체를 지닌 막대 모양의 그람 양성균이다. 방선균은 과거에는 진균학책에서 언급되었는데 그 이유는 진균과 비슷하기 때문이다. 하지만 방선균은 원핵의 세균이며 진균에는 핵막이 있지만 방선균은 핵막이 없으

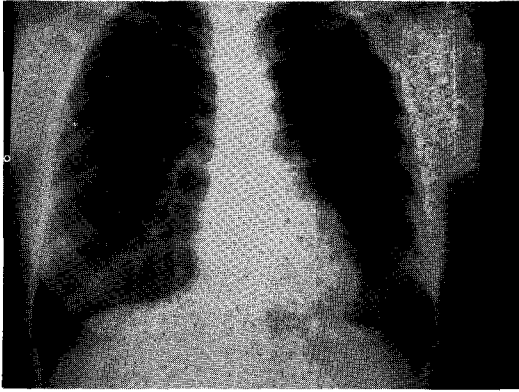


Fig. 5 Complete resolution of left upper lung lesion

며 일반적인 항생제에 의해 성장이 억제되지만 Amphotericin-B 같은 항진균제로는 치료 효과가 없다¹⁰⁾.

방선균증의 발병기전 및 병리를 보면 방선균은 정상인의 구강내 치아 및 편도선의 음와(crypt)에 정상적으로 기생하는 세균군인데 외상, 농양의 세균감염 또는 흡인에 의해 질병이 발생한다.

흉부에 생기는 방선균증은 심한 치주 질환, 만성폐색성 폐질환 등이 있는 사람들에서 잘 생기며 치과적 처치후에도 발생될 수 있다^{6,11)}. 전형적인 병변은 육아조직이나 섬유조직에 둘러싸인 중심성 괴사가 있는 농양으로 구성되고 농양속에 sulfur granule을 형성하고 도관을 통해 배액된다¹²⁾. Sulfur granule 속에는 방선균과 다른 세균들이 섞여 덩어리를 이루고 있는 것을 가끔 볼 수 있으며 이때 방선균과 섞여있는 균들은 구강내 세균들이다^{5,12)}. 방선균증은 구강및 경부에 60% 정도 발병하며 25%는 회맹부에, 15%는 폐에 국한된다. 드물게 뇌, 심장판막, 피하조직, 항문부위 등에 생길 수있다⁵⁾. 본례에서는 기관지 외에서는 방선균이 발견되지 않았다. 초기 방선균증의 임상증상은 기침, 열, 흉통, 체중감소 등의 비특이적인 임상상을 보이면서 드물게 객혈이 동반된다¹⁻⁹⁾.

병리적 병변은 서서히 진행하나 해부학적

인 경계에 제한 받지않고 침습적이고 파괴적인 경과를 보인다¹⁾.

방사선 검사 소견으로 흉부X-선상 분절성 침윤을 보일 수 있으며 무기폐 소견을 보이기도 한다. 전산화 단층 촬영으로는 기관주위나 폐문주위의 림프절이 커진 소견을 볼 수 있으며 기관지내의 종괴로 나타나는 소견도 있어 방사선학적으로 기관지 결핵, 악성 종양과의 감별이 필요하다^{1,3,13)}. 본 임상례에서는 좌상엽의 경화 소견 및 좌측 주기판지의 폐쇄가 의심되어 기관지 내시경 검사를 시행하였으며 병변이 결절과 종괴로 육안적으로는 양성 혹은 악성종양 내지는 종괴성 기관지결핵 등으로 생각되었다.

검사실 소견으로는 방선균증은 경도의 백혈구 증가증과 빈혈 등을 보일 수 있으며 적혈구 침강계수의 증가가 동반되기도 한다. 확진을 위해서는 현미경적 검사 또는 배양검사가 필요하며 현미경적 소견은 sulfur granule이 농양 속에서 관찰된다¹⁻¹²⁾. 균배양검사는 도관 출구의 분비물, 객담, 생검한 조직 등에서 구한 검체를 thioglycolate medium과 brain-heart infusion-agar plate에 심어 37°C에서 혐기적으로 배양한다¹⁰⁾. 기관지 내시경을 한 경우는 기관지폐포세척술(Bronchoalveolar lavage)에 사용되는 생리식염수는 방선균의 성장을 억제 시키기 때문에 생검한 조직을 배양하는 것이 좋은 것으로 되어 있다¹⁾. 본례에서는 조직배양검사에서는 균을 동정하려다 실패하였다. 그러나 조직검사상 기관지조직내에서 sulfur granule이 증명되어 침윤성 병변을 확인할 수 있었다. 이는 매우 중요한 소견인데 왜냐하면 방선균은 구강내 정상적으로 존재하는 세균으로 단순한 흡인에 의해 기관지내에서 우연히 발견될 확률이 있으므로 기관지 방선균증으로 진단해서는 안된다. 본원에서는 수년전 기관지 확장증인 환자의 폐절제술후 병리소견에서 확장된 기도내에 sulfur granule이 발견된 예가 있었으며 이는 침윤형 기관지 방선균증이 아니라 일종의

기생현상(paracytism)으로 설명하였다. 따라서 미생물 검사상 방선균의 특정종(species)이 배양되어도 침윤현상인지 기생인지 감별이 여의치 않을 수 있다.

치료는 기관지 방선균증의 경우 드문 질환이기 때문에 특별한 치료지침이 정립되지 않았는데 대부분의 보고된 증례들의 경우 2-3개월 정도의 페니실린 치료를 하고 치료에 실패할 경우 설파디아진, 스트렙토마이신, 클로람페니콜, 테트라사이클린 등을 사용할 수 있다¹⁻¹²⁾. 본예에서 약 6개월간 치료를 계속한 것은 치료중의 기관지내시경 검사상 결절성 병변이 크기가 만족스럽게 줄어들지 않았으며 6개월이 지나서 기도폐색 현저한 호전을 보여 투약을 종결할 수 있었다.

요 약

저자들은 발열 및 마른기침을 주소로 내원한 20세 여자에서 기관지내시경검사 및 기관지조직 검사로 기관지 방선균증을 확진하고 소디움페니실린 정맥주사 및 테트라사이클린 경구투여로 완치한 원발성 기관지 방선균증 환자를 경험하였기에 문헌고찰과 함께 보고하는 바이다.

참 고 문 헌

- 1) Ariel I, Breuer R, Kamal NS, Ben-Dov I, Mogle P, Rosenmann E : Endobronchial actinomycosis simulating bronchogenic carcinoma: diagnosis by bronchial biopsy *Chest* **99**: 2: 493, 1991
- 2) Lee M, Berger HW, Fernandez NA, Tawney S : Endobronchial actinomycosis. *The Mt Sinai J Med* **49**(2); 136, 1982
- 3) Dicipinitingaitis PV, Bleiweis IJ, Krellenstein DJ, Halton KP, Treirstein AS: Primary endobronchial actinomycosis in association with Foreign body aspiration. *Chest* **101**: 1:283, 1992
- 4) Dalhoff K, Wallner S, Finck C, Gatermann S,

Wießmann KJ: Endobronchial actinomycosis *Eur Respir J* **7**: 1189, 1994.

- 5) Arber N, Breuer R, Berkman N, Okon E, Ben-yuda D: Unresolved pneumonia due to endobronchial lipoma and actinomycosis. *Eur Respir J* **2**: 794, 1989.
- 6) Lau KY: Endobronchial actinomycosis mimicking pulmonary neoplasm *Thorax* **47**: 664, 1992.
- 7) Broquetas, Aran X, Moreno A: Pulmonary actinomycosis with endobronchial involvement *Eur J Clin Microbiology* **4**: 508, 1985.
- 8) Miracco C, Marino M, Lio R, Cornetti M, Luzi P: primary endobronchial actinomycosis. *Eur respi J* **1**: 670, 1988.
- 9) Cendan I, Klapholz A, Talavera W: Pulmonary actinomycosis: A cause of endobronchial disease in a patient with AIDS *Chest* **103**:6: 1886, 1993
- 10) Russo TA : Agent of actinomyces In Madel GL et al(Eds.) *Principle and practice of infectious disease, 4th Ed.*, p2280, Newyork, Churchill Livingstone 1995.
- 11) Johnson CC, Finegold SM : Actinomycosis in Murray JF et al(Eds.) *Textbook of Respiratory medicine, 4th ED.*, P1070, Philadelphia, W.B saunders 1994.
- 12) Jawets E, Melnick JL, Adelberg EA: Actinomycosis In *Review of medical microbiology, 17th Ed.*, p334, Los Altos, Prentice-Hall 1987.
- 13) 임승우, 이정철, 한승세: 폐방선균증 1례 보고. *대한흉부외과학회지* **24**: 1220-1224, 1991
- 14) 백수흠, 서해숙, 조영수, 임연식, 조동인, 유남수: 각혈을 동반한 폐방선균증 1예. *결핵및 호흡기질환* **39**: 255-260, 1992
- 15) 장지정, 김성수, 김치홍, 권순석, 강영균, 김관형, 한기돈, 문화식, 송정섭, 박성학, 서은주: 폐의 방선균증 1예. *결핵및 호흡기질환* **39**: 438-442, 1992.